REVISTA
DE CHIRURGIE
APĂRÂND MENSUAL

DIRECTOR:

THOMA IONNESCU

Profesor de clinică chirurgicală şi Anatomie topografică la facultatea din Bucureşti
Chirurg al Spitalului Colţea.
Director al Institutului de anatomie topografică şi chirurgie.

SECRETARI DE REDACŢIE:

E. Juvara şi I. Bălăcescu.

COLABORATORI

DD.	DD.	DD.	DD.
Andronescu	Cristian	Hristodorescu	Petraşcu
Angelescu	Cruţescu	Iovitz	Piaseski
Anghel	Prof Drăghiescu	Kiriac	Possa
Bardescu	Drăgoşescu	Kugel	Polîrcă
Prof. Bejan	Drugescu	Koslinsky	Racoviceanu-Piteşti
Bothezat	Duma	Leonte	Prof. Samfirescu
Prof. Bottez	Frumuşianu	Prof. Manolescu	Serfiotti
Butărescu	Gerota	Melun	Prof. Severeanu
Carnabel	Goilav	Nanu	Stefănescu-Sache
Cerchez	Herescu	Nicolini	Turbure
Cohn			

ANUL AL V-lea, No. 1. — IANUARIE, 1901

SUMARUL:

LUCRĂRI ORIGINALE

Dr. Bălăcescu. — Legătura vaselor splineĭ la animal 1
Negruzzi. — Cura radicală a hidrocelului prin procedeul Juvara Longuet, cu două observaţiuni 18
Dr. E. Toff. — Despre ferropirina ca emostatic 23

FAPTE ŞI OBSERVAŢIUNI

Al. Popescu. — Hernie inghinală stângă oblică externă congenitală reductibilă, scolioză şi torticolis. Cura radicală a hernieĭ după procedeul Bassini 27

SOCIETAŢI SAVANTE

Societatea de chirurgie din Bucurescĭ 31
Societatea de chirurgie din Paris 39
Revista ziarelor streine 45
Necrolog 48

Redacţia şi Administraţia
INSTIT. DE ANATOMIE TOPOGR. ŞI CHIRURGIE
Strada Colţeĭ 71. Bucureşti.

ABONAMENTUL
Pentru Capitală şi Ţară . . . . 12 leĭ
„ D-niĭ Studenţi . . . . . 6 „
Uniunea postală . . . . . 15 „

Institutul de arte grafice „EMINESCU“ 6, Bulevardul Elisabeta 6.

Laborator de Chimie şi Birou teohnic **Dr. Edeleanu & Dr. Bugeac**, Bucureşti, Strada Ştirbeĭ-Vodă, 22
Instrulaţiuni de laboratorii. — Furnituri de aparate şi utensile de laborator. — Radiografie medicală. — Substanţe chimice pure.
Devise se trimit după cerere

CHLOROFORME DUMOUTHIERS
Préparé spécialement pour l'Anesthésie, se conservation dans le vide et en tubes launes scellés le met à l'abri de toute altération.

Sanatoriul Medico-chirurgical Dr. Olchowski

Calea Călărașilor No. 16, București.

Situat în cel mai sănătos cartier al orașului, este **după avisul onor. Consiliŭ sanitar,** *primul stabiliment de acest gen lĭa noĭ, care răspunde la toate cerințele actuale ale științe; aci se pot îngriji în condițiunile cele mai favorabile bolnavii cu afecțiuni interne, nervoase, chirurgicale, ginecologice, faceri, etc. etc.*

Toate camerile sunt expuse la soare; are 2 săli de operație cu o instalațiune modernă, sală de recreație, băi confortabile în toate etajele, electro și hidroterapie complectă, cameră de inhalație și de sudație, ascensor, încălzirea centrală cu vapor, telefon, etc.

Bolnavii pot fi căutați de medicii institutului sau de ori și care alt medic. Se fac consultațiuni cu toate somitățile noastre medicale.

FONDATĂ IN 1876 — FONDATĂ IN 1876

CASA DE SĂNĂTATE

SANATORIUM

Dirijată de Dr. Al. Șabner-Juduri

BUCUREȘTI. — 51, Str. Tellor, 51. — BUCUREȘTI

Pentru bolnavii carĭ doresc a fi bine îngrijiți și nu vor să se caute în spitale. — Suferinzii de boale interne, chirurgicale, chronice, nervoase și de orĭ-ce alte boale, găsesc îngrijirea cea mai conștiincioasă.

Orĭ-ce operațiune chirurgicală se poate face în cele mai bune condițiuni.

Pentru confrați și membrii familiei condițiunile de plată se fac în mod special. Condițiunile sunt foarte avantagioase. Bolnavul se poate căuta cu medicul care dorește. — Pentru detaliurĭ se trimite *prospectul casei.*

BAILE HERCULANE (MEHADIA)

(HERKULESFÜRDÖ, UNGARIA)

STAȚIUNE DE CALE FERATĂ, POSTĂ ȘI TELEGRAF

Renumite terme sulfuroase și sărate, cu temperatură terestră de 55° C.

INCEPUTUL SEZONULUI LA 15 MAI

Loc de cură climatică. — Gimnastică suedeză și massagiŭ. — Băi electrice. — Hidroterapiă. — Rendezvous internațional. — Situațiune admirabilă în valea romantică a Cernei. — Promenade și locurĭ de excursiune. — Climă favorabilă. — Situațiune scutită de vênt. — Aer ozonic și liber de praf. — Palaturĭ de băĭ, hotelurĭ splendide. — Salon de cură. — Luminațiune electrică. — Musică proprie. — Orfeŭ (Teatru Variété). — Medicĭ românĭ. — Consultațiunĭ în toate limbile europene. — Jonctiune cu trenul Expres și Orient-Expres; de la Orșova cu năile dunărene. — Bilete cu prețurĭ reduse. — Frequența în 1898, peste 10.000.

LUCRĂRI ORIGINALE

INSTITUTUL DE ANATOMIE TOPOGRAFICĂ ŞI CHIRURGIE
Secţiunea de chirurgie experimentală

Legătura vaselor splineĭ la animal

de
Dr. BĂLĂCESCU

Ideia de a obţine atrofia splineĭ, prin legătura pedicululuĭ sĕŭ vascular, în cazurile în care splenectomia nu poate fi executată, fie din cauza aderenţelor prea marĭ şi prea solide care fixează splina în lojea eĭ, saŭ când starea generală a bolnavuluĭ nu permite de a'l expune la traumatism prea mare, a fost emisă de *Clément Lucas*[1]) în 1882 şi executată pe om în 4 cazurĭ şi anume: *a) Wyman*[2]) făcând laparatomia într'un caz de splenomegalie palustră, şi constatând aderenţe prea marĭ între splină şi organele vecine se mulţumi a izola şi lega 2 ramurĭ din artera splinică; bolnavul sĕŭ sucombă după 48 ore cu fenomene de septicemie peritoneală. *b) Battle*[3]) într'un caz de contuziune abdominală cu fenomene de emoragie internă, intervenind constată o ruptură a splineĭ, organul însă era solid fixat în lojea sa prin aderenţe aşa în cât splenectomia nu putea fi practicată fără a expune pe bolnav la o moarte sigură, de aceea se mărgini a aplica un fir de legătură pe pediculul sĕŭ vascular, nu însă fără multă dificultate; bolnavul sĕŭ muri a şeasea zi de peritonită. *c) Marchand şi Kuester*[4]) leagă pediculul vascular splenic la un bolnav leucemic,

1) *Cl. Lucas.* Lancet 1882. T. I., p. 527.
2) *Wyman.* Amer. med. assoc. 1889.
3) *Battle.* Med. Pres. and. circular 1893 T. LV., p. 403.
4) *Marchand si Kuester.* Berlin. Klin Wochen. 1894, p. 813.

Scanned with OKEN Scanner

care avea o splină enormă, bolnavul muri imediat după operaţie, în fine *d) Tricomi*[1]) face legătura arterei splinice la un leucemic, şi după câte-va zile, vĕzu splina eliminându-se în lambouri, eliminare ce dură 45 zile când bolnavul sucombă.

Examinând aceste 4 observaţiuni se vede că în primele două bolnavii aŭ sucombat în urma infecţiunei peritoneale, detaliurile însă asupra cauzei infecţiunei lipsesc, căci ar fi foarte interesant a se şti dacă nu cum-va punctul de plecare al infecţiunei nu era splina, mai ales în cazul lui Battle unde s'a aplicat un fir de legătură pe tot pediculul vascular. In cazul al treilea moartea pare să fi provenit din cauza şoculuĭ operator, cum se observă de alt-fel şi în cazul când se practică splenectomia la leucemicĭ, puţina rezistenţă a acestor bolnavĭ fiind destul de cunoscută. Cazul al patrulea prezintă un interes deosebit pentru că aci, în urma legăturei arterei splinice, organul lipsit de nutriţiune cade în sfacel şi se climină încetul cu încetul.

Ideia de a atrofia tumorile şi în special tumorile inoperabile, prin împuţinarea căilor de nutriţiune este destul de veche. Insă insuccesele obţinute mai cu seamă în cancerele inoperabile ale limbeĭ, unde această metodă a fost mai cu seamă aplicată, aŭ făcut ca acest procedeŭ să fie abandonat. De câţĭ-va anĭ însă chirurgiĭ aŭ revenit asupra acesteĭ metode de tratament şi ea a fost aplicată într'o mulţime de cazurĭ de cancere inoperabile ale uterului şi rezultatele obţinute prin metoda atrofiantă, aŭ făcut din acest procedeŭ, un procedeŭ paliativ prin excelenţă, putând să înlocuiască cu succes toate procedeele paliative existente mai înainte.

Pentru ca metoda atrofiantă să dea rezultatele dorite s'a zis în tot-d'auna şi acum în urmă *Fredet*[2]) într'o lucrare susţinea că atrofia unuĭ organ se va obţine mai sigur şi mai rapid dacă toate căile de nutriţiune vor fi suprimate, cu alte cuvinte, dacă se va scoate complect organul

---

1) *Tricomi.* Mercredi med. 1894, p. 232

2) *Fredet.* Des ligatures de l'artere uterine. Revue de chir. No. 5, 1898 p. 461.

Scanned with OKEN Scanner

din circuitul sanguin; pentru că, zice dânsul, dacă în cancerele limbeĭ nu se obţine nicĭ un rezultat cu legăturile atrofiante, aceasta se datoreşte faptuluĭ că căile de nutriţiune ale organuluĭ sunt multiple şi chirurgul e pus în imposibilitate ale putea suprima pe toate, cum s'ar putea face de exemplu pentru un organ ca splina.

Incă de la 1896 am început o serie de experienţe pe câine, voind a produce atrofia splineĭ prin legarea pedicululuĭ sĕŭ vascular. In acest scop am căutat maĭ întâiŭ să văd care sunt fazele de transformare prin care trece acest organ când i se suprimă într'un mod brusc toate căile de nutriţiune, cu alte cuvinte, ce se intâmplă cu splina după ce 'ĭ-am legat în aceeaşĭ şedinţă toate vasele care 'ĭ aduc sângele nutritor, şi în urmă într'o altă serie de experienţe am căutat să produc atrofia splineĭ împuţinându-ĭ treptat căile de nutriţiune. De aci o diviziune a acestuĭ studiŭ în două capitole : *a)* rezultatele obţinute în urma legătureĭ complecte a pedicululuĭ vascular splenic şi *b)* rezultatele obţinute în urma legătureĭ incomplecte a pedicululuĭ sĕŭ vascular.

O parte din rezultatele primelor mele experienţe aŭ fost comunicate de D. *Prof. Th. Ionescu* [1]) la congresele franceze de chirurgie din 1897 şi 1898 şi aŭ servit D-luĭ *Dr. Marcovicĭ* [2]) ca studiŭ comparativ în teza sa asupra legăturilor atrofiante ca tratament paliativ în cancerele inoperabile ale uteruluĭ.

La această epocă numărul experienţelor pe care mĕ am bazat era relativ mic, 10 câinĭ şi concluziunile la care ajunsesem atuncĭ le voĭ modifica în parte în urma rezultatelor obţinute pe un număr mult maĭ mare de animale. In adevăr, toate animalele cărora le făcusem legătura complectă a pedicululuĭ splenic sucombaseră într'un interval de 24—56 ore după intervenţiune, şi la necropsie am constatat în toate cazurile o necrosă complectă a splineĭ, ceea-ce mă îndreptăţise a trage următoarea concluziune :

---

1) *Th. Ionesco.* Congr. franc. de chir. 1897, p. 502 et 1898 p. 462
2) *Marcovicĭ.* Legăturile atrofiante în cancerele uterine inoperabile. Teză 1899, p. 73.

nu se poate izola un organ din circuitul sanguin, fără ca să nu se producă sfacelarea lui, sfacelare care dă naștere la accidente mortale, prin rezorbția toxinelor fabricate la nivelul mortificăreĭ.

Or, continuând experiențele am căzut pe o serie în care din 5 câinĭ 2 aŭ supraviețuit, iar 3 aŭ sucombat prezentând aceleași fenomene ca și ceĭ din seria anterioară. Multiplicând experiențele am ajuns la convingerea că în majoritatea cazurilor, excluziunea splineĭ din curentul sanguin provoacă accidente mortale. Une orĭ însă, când animalul rezistă intoxicațiuneĭ produsă prin rezorbția splineĭ, atunci organul se atrofiază într'un mod rapid.

In 1899 *Carrière si Vanverts*) experimentând în aceeași direcțiune ca și mine aŭ obținut rezultate ce diferă în câte-va puncte de acelea la care am ajuns eŭ.

In adevăr pe o serie de 8 câinĭ și 3 iepurĭ, cărora le-aŭ legat complect pediculul vascular, nu aŭ pierdut niciun animal, toate aŭ supraviețuit și în momentul când le-aŭ sacrificat aŭ constatat ca leziunĭ ale splineĭ la câinĭ: de 3 orĭ sfacel fără supurație; 1 dată degenerescență, grăsoasă și de 4 orĭ transformarea splineĭ într'o pungă purulentă, iar la iepurĭ, odata nimic (?) și de două orĭ transformarea în pungă purulentă.

Dupe cum se va vedea maĭ departe, leziunile constatate de Carrière și Vanverts le-am notat și eŭ. In adevăr, am obținut în câte-va cazurĭ atrofia complectă a splineĭ, organul s'a redus la un mic nodul. In alte cazurĭ maĭ rarĭ încă, am constatat în jurul miculuĭ nodul la care se redusese splina, puroĭ, conținut într'o pungă formată de aderențele pe care le contractase splina cu organele vecine, intestine și epiploon. Niciodată însă nu am constatat transformarea splineĭ în pungă purulentă, dupe cum o susține Carrière și Vanverts.

In majoritatea cazurilor însă, animalele supuse experienței aŭ sucombat dupe un interval de 24—56 ore, și la necropsie s'a constatat o necroză complectă a splineĭ;

---

1) *Carrière si Vanverts.* Arch. de med. exp. et d'anat. patholog. p. 498—1899.

Scanned with OKEN Scanner

elementele splineĭ lipsite de nutriţiune s'aŭ necrozat, capsula splineĭ deseorĭ ruptă lăsa să se scurgă un lichid roşu brun, murdar, conţinând elementele necrozate, care înotaŭ într'un lichid exudativ hemoragic, ce umplea cavitatea peritoneală.

Aceste rezultate se aseamănă cu cele obţinute acum în urmă de *Boinet*[1]) din Marsilia, care întreprinzând experienţe pe câinĭ şi procedând în acelaşĭ mod ca şi mine şi Carrière şi Vanverts a ajuns identic la aceleaşĭ concluziunĭ cu ale mele. In adevăr iată cum se exprimă acest autor în comunicarea sa făcută la Congresul internaţional de medicină din Paris.

„Legătura întregulŭi pedicul splinic cu menţinerea splineĭ în cavitatea intra peritoneală; nu cauzează în totdeauna moartea cu sfacelul splineĭ. Ci une orĭ animalele supra vieţuesc 18 ḑile până la 4 lunĭ, când se găseşte o splină atrofiată, roşie galben, une orĭ închistată în mijlocul falselor membrane, *fără ca să existe puroiŭ. Insă în regulă generală, animalele sucombă cu o stare gangrenoasă a splineĭ asociată cu congestie pulmonară, hepatică şi renală, foarte dese orĭ capsulele supra renale sunt hemoragice. Peritonita este destul de frecuentă şi se vede atuncĭ un lichid seros saŭ hemoragic saŭ exudate turburĭ cu falşe membrane purulente.*“

Din experienţele mele maĭ reese un fapt care e în opoziţie absolută cu părerile emise de Carrière şi Vanverts. In adevăr, aceştĭ autorĭ emit opiniunea că în splina normală ar exista microbĭ ca streptococĭ, stafilococĭ, colibacilĭ şi paracolibacilĭ, şi că în cazurile în care splina se transformă într'o pungă purulentă, acest fapt s'ar datori prezenţeĭ acestor speciĭ microbiene, care găsind în mijlocul splineĭ un teren bun pentru proliferare, se înmulţesc şi daŭ naştere la puroĭ.

Or, în toate cazurile în care am căutat prezenţa microbilor în splina normală la câine, nu am constatat nicĭ o dată existenţa vre uneĭ speciĭ microbiene, ci în totdeauna

1). *Boinet.* Recher. exp. sur les fonctions de la rate. Méd. orientale No. 21, 10 nov. 1900 p. 448.

tuburile de cultură aŭ rămas sterile. Aceste cercetări de bacteriologie aŭ fost făcute cu multă atenţiune de amicul meŭ *D-nul Brukner* în secţiunea de Anatomie patologică şi bacteriologie a Institutuluĭ D-luĭ Prof. Th. Ionescu.

1. *Legătura complectă a pediculuĭ vaselor splineĭ la câine*,—Această operaţiune am practicat'o pe 58 câinĭ. Tecnica operatoate a fost următoarea: Laparatomie mediană supra-ombilicală de 8—10 c. m; se caută splina şi se scoate afară din abdomen, pediculul săŭ fiind destul de lung pentru a permite aceasta. Se cauterizează un punct al suprafeţeĭ splineĭ, în cazurile în care am căutat a face culturĭ din parenchimul normal, de unde punctionând cu o pipetă saŭ cu un ac de platină se lua suc sanguinolent, făcându-se imediat însămânţărĭ pe mediĭ apropiate (geloză, bulion, gelatină, lapte, etc). Apoĭ se lega complect pediculul splenic, prin douĕ saŭ maĭ multe fire de coardă No. 1 saŭ 2, coprinzându-se în legătură şi ligamentul gastro-splenic. Se reduce în urmă splina în abdomen şi se închide plaga abdominală în două straturĭ cu fire întrerupte de coardă şi un plan separat coprinzând numaĭ pielea, cu coardă fină saŭ cu crin de florenţa. Pansament aseptic. Inutil se maĭ spun că în operaţiunile experimentale se iaŭ aceleaşĭ precauţiunĭ de asepsie şi antisepsie ca şi în chirurgia umană.

Iată acum rezultatele obţinute:

Din 58 câinĭ la care s'a practicat legătura complectă a pedicululuĭ splinic 37 aŭ murit dupe 1—9 ḑile; iar 21 aŭ fost reoperaţĭ dupe un interval de 1—83 ḑile.

Opt câinĭ aŭ murit după 24 ore şi la necropsie s'a constatat: la 5 o hipertrofie enormă a splineĭ, de 3—4 orĭ maĭ mare ca în stare normală; la unul splina păstra dimensiunile normale; iar la ultimiĭ 2 splina erea redusă de volum.

In toate 8 cazurile, la deschiderea abdomenuluĭ s'a constatat, liquid sanguinolent, de o coloare brună murdară, în toată cavitatea abdominală. In primele 5 cazurĭ splina enormă, dură, de o culoare brună, era liberă de orĭ-ce aderenţe; capsula splinică intactă.

Scanned with OKEN Scanner

In cazul când splina a păstrat dimensiunile normale, liquidul peritoneal era în mai mare cantitate, splina era putrefiată, atinsă pe alocurea de un sfacel gazos, crepită sub degete.

In ultimile 2 cazuri, liquidul erea şi mai brun, şi în el înotaŭ porţiuni sfacelate din splină. Splina redusă de volum, capsula ruptă lăsa să se scurgă pulpa splenică; pe alocurea sfacel gazos

Două-zeci câini aŭ murit dupe 48 ore şi la necropsie s'a găsit de 9 ori splina enormă ca volum, capsula întinsă, de o culoare brună închisă, mai puţin dură de cât în cazurile când câinii aŭ murit dupe 24 ore, într'un stadiŭ de putrefacţie mai înaintat. Liquidul peritoneal sero-sanguinolent, umple cavitatea peritoneală. Splina înoată în acest liquid fiind absolut liberă de ori-ce aderenţe.

In 3 cazuri splina păstra volumul normal, pulpa splenică e moale, friabilă, capsula lasă să pătrundă cu uşurinţă degetul în parechimul splenic. Splina se rupe în bucăţi la cea mai uşoară tracţiune Aderenţa între splină şi epiploon de o parte, între stomac şi splină de alta; aderenţele sunt slabe, cedează la cea mai mică întindere. In peritoneu liquid ciocolatiu, murdar.

In 8 cazuri, splina era mult redusă de volum, capsula prezintă mai multe rupturi prin care se scurgea pulpa splenică, care are o culoare brună verzue. Porţiuni din splină înoată într'un liquid brun murdar. Părţi din splină sunt coprinse de sfacel gazos.

Trei câini aŭ murit după 3 ḑile, la necropsie s'a găsit la nivelul splineĭ un mic rest din capsula splenică cu o mică porţiune de parenchim splenic. Restul splineĭ distrus şi transformat în micĭ bucăţi de sfacel, amestecate cu liquidul sanguinolent ce înconjoară lojea splenică. Aderenţe intestinale limitează întru cât-va această loje.

Doui câini aŭ murit dupe 4 ḑile, la necropsie s'a constatat că splina era redusă aproape la jumătate din volumul său, transformată într'o magmă gălbue, ce înota într'un liquid sero-purulent. Totul erea menţinut într'o pungă, formată de aderenţele epiploice şi intestinale, care limitaŭ întru cât-va focarul purulent In abdomen liquid murdar sero-purulent în care flotează ansele intestinale.

Doĭ câinĭ aŭ murit dupe 5 ḑile şi la necropsie se vede că splina e redusă la o simplă masă fără nicĭ o formă, de o culoare brună gălbue înconjurată de ansele intestinale şi epiploon, carĭ limitează o largă pungă plină cu liquid sanguinolent murdar şi cu o odoare penetrantă fără însă să fie purulent. In acest liquid se găsesc bucăţi din splină, ce seamănă mai mult cu chiaguri putrezite, de cât cu parenchim splenic.

Un câine a murit dupe 8 ḑile; splina aproape dispărută, în jurul bontuluĭ o mică pungă purulentă, conţinând un puroĭ ciocolatiu.

Un câine a murit a 9 zi şi s'a constatat că splina erea transformată într'un mic nodul ce înota într'o pungă purulentă. In jurul eĭ ansele intestinale eraŭ aglutinate şi între ele curgea un liquid purulent.

Din cele 21 cazurĭ reoperate.

2 câinĭ aŭ fost reoperaţĭ după 24 ore ; în abdomen liquid serosanguinolent, în jurul splineĭ începuse a se prinde aderenţe cu epiploonul şi cu stomacul. Splina are volumul normal, capsula puţin sbârcită, intactă. S'a făcut splenectomia. Ambiĭ aŭ sucombat după 24 ore. La secţiune parenchimul splineĭ de o culoare brună cenuşie, foarte congestionat.

4 câinĭ aŭ fost resperaţĭ după 2 zile ; la doĭ s'a găsit splina maĭ mică ca în stare normală, flască, uşor friabilă. Capsula sbârcită, intactă. La secţiune se scurge pulpa splenică ca un liquid brun murdar, cu un miros pătrunzător. Aderenţe în jurul splineĭ începuseră a se stabili. In peritoneŭ licuid sanguinolent. La ambiĭ câinĭ s'a făcut imediat splenectomia şi spălătura cavităţeĭ abdominale cu ser ; ambiĭ însă aŭ murit după 24 ore.—La ceĭ l'alţĭ 2 s'a constatat o enormă splină de culoare brună închisă, capsula întinsă, intactă. Splina liberă de orĭ ce aderenţe înoată într'un licuid sanguinolent destul de abondent ce umple cavitatea peritoneală. In ambele cazurĭ s'a făcut splenectomia şi spălătura cu ser ; ambiĭ aŭ murit după 24 ore.

Un câine a fost reoperat după 3 zile, când s'a constatat în abdomen un liquid murdar ce umplea cavitatea abdominală. Splina. foarte redusă de volum, capsula ratatinată, aŭ o culoare cenuşie. Aderenţe epiploice dejur împrejurul splineĭ. S'a făcut splenectomia şi imediat s'a omorât animalul.

2 câinĭ aŭ fost reoperaţĭ după 4 zile ; la unul splina era enormă ca volum, semănând în totul cu acelea din cazurile reoperate la 2 zile ; capsula intinsă, splina dură şi de culoare brună închisă. S'a închis imediat abdomenul lăsându-se splina în loc. După 3 zile animalul a sucombat şi la necropsie se constată că splina s'a redus cu mult de volum ajungênd sub normal. In extremitatea inferioară capsula e ruptă şi pe aci se scurge un liquid murdar, semănând în totul cu liquidul din peritoneŭ ce umple cavitatea —In cel-l'alt caz splina era aderentă la stomac, foarte mult redusă de volum, capsula ruptă, procesul distructiv necrotic avansat. Liquid murdar umple cavitatea peritoneală. S'a făcut splenectomia şi spălătura cavităţeĭ cu sublimat 1/2000 ; animalul moare după 16 ore.

Un câine a fost reoperat după 8 zile şi s'a constatat puţin licuid seros turbure în cavitatea peritoneală. La nivelul splineĭ un mic nodul epiploic, în mijlocul căruia s'a găsit splina redusă la mărimea uneĭ nucĭ şi transformată într'o magmă brună, la secţiune se văd şi părţĭ galbene. S'a extirpat acest mic nodul. Câinele a continuat a trăi.

Un câine a fost reoperat după 15 zile şi aci splina redusă complect la un nodul cât o alună înconjurată de epiplocu şi alipită pe marginea stomaculuĭ. Nicĭ urmă de licuid peritoneal. Extirpată, animalul a continuat a trăi.

Un câine a fost reoperat după 16 zile şi aci splina era redusă la un mic nodul, s'ar fi spus că s'a practicat splenectomia, nodulul

era în mijlocul unei mase de epiploon ce adera dejur împrejur. Extirpat, animalul a continuat a trăi.

3 câinĭ aŭ fost reoperaţĭ după 20 de zile şi s'a constatat: la unul splina complect redusă la un mic nodul cât o alună, care la secţiune prezinta o culoare gălbue. Animalul a continuat a trăi. La ceĭ-l'alţĭ 2 s'a constatat că splina redusă la un mic nodul înota într'o pungă purulentă, bine limitată aderentă la peretele abdominal într'un caz, absolut liberă în cel-l'alt simulând o tumoră kistică în epiploon. Puroiul era flegmonos, gălbuĭ. Pereţiĭ pungilor groşĭ.

2 câinĭ aŭ fost reoperaţĭ după 25 zile; la ambiĭ s'a constatat că nodul la care fusese redusă splina înota într'o pungă purulentă, bine limitată, aderentă la peretele abdominal. Puroiul ce se scurge din ele este brun gălbuĭ, amestecat cu micĭ resturĭ din pulpa splenică, pereţiĭ pungeĭ groşĭ.

In fine *4 câinĭ* aŭ fost reoperaţĭ; unul după 33 zile; altul după 43; un altul după 60 şi în fine al patrulea după 83 zile. In toate aceste 4 cazurĭ splina era complect dispărută, ca şi cum s'ar fi făcut splenectomia. Nicĭ o aderenţă între ansele intestinale, marele epiploon liber şi păstrând aspectul absolut normal. La nivelul pedicululuĭ splenic, acolo unde s'aŭ aşezat firele de legătură, există un mic nodul, cât un bob de mazăre, care la secţiune are aspectul uneĭ mase gălbuĭ; nu se constata nicĭ o urmă din pulpa splenică saŭ din capsula eĭ.

Rezumând rezultatele obţinute pe 58 de câinĭ vedem că 8 câinĭ aŭ murit după 24 ore; 20 după 48 ore; 3 după treĭ zile; 2 după 4 zile; 2 după 5 zile; unul după opt zile şi unul după nouă zile. In total 37 câinĭ morţĭ după un interval de 1—9 zile. Restul de 21 câinĭ aŭ fost reoperaţĭ; 2 după 24 ore; 4 după 2 zile; unul după 3 zile; 2 după patru zile; unul după 8 zile; unul după 15 zile; unul după 16 zile; 3 după 20 de zile; 2 după 25 de zile; 1 după 33; 1 după 43 zile; 1 după 60 de zile şi în fine unul după 83 de zile.

Din ceĭ 21 câinĭ reoperaţĭ, primiĭ 9, adecă aceĭ revăzuţĭ înainte de a 8-a zi, pot fi trecuţĭ printre numĕrul acelora carĭ trebuiaŭ să sucombe după intervenţiune, judecând după leziunile constatate în cursul celeĭ de a doua operaţiune şi după faptul că cu toate că s'a făcut la 7 din eĭ splenectomia, totuşĭ animalele aŭ sucombat; unul din eĭ revăzut a 4 zi şi căruia s'a lăsat splina în abdomen a continuat a maĭ trăi 3 zile, sucombând însă a 7 zi de la intervenţiune.—Rămân 12 câinĭ care aŭ supraveţuit

şi la care s'a constatat următoarele: la toţi splina a fost atrofiată şi redusă la un mic nodul ; la 4 din ei însă s'a format în jurul acestui mic nodul o pungă purulentă.

Din cele ce preced se constată întrun mod indubitabil că majoritatea animalelor cărora li s'a legat complect pediculul splenic sucombă într'un interval relativ scurt şi la necropsie se constată că splina trece printr'o primă fază de hipertrofie, căreia 'i urmează o necrozare rapidă a elementelor sale, transformându-se în unele cazuri într'o gangrenă gazoasă. In tot-d'a-una splina, după 48 de ore de la intervenţiune devine flască, friabilă, conţinând mult suc care e foarte sărac în elemente figurate ; iar în peritoneu se constată în tot-d'a-una un exudat sero hemoragic, cu atât mai abondent cu cât animalul a supravetuit mai mult ca şi în cazurile în care capsula splenică s'a rupt lăsând să se scurgă în peritoneu o mare parte din sucul conţinut în splină, care e de o coloraţie brună murdare ţinênd în suspensie mici porţiuni sfacelate din splină. Aşa dar acest lichid nu este alt-ceva de cât un exudat peritoneal, la care se adaogă sucul produs în splină prin necroza ei şi care se scurge în peritoneu prin crăpăturile capsulei splenice, pentru că examinând această serozitate, am găsit că ea conţine, în cazurile când e abondentă, nenumărate leucocite, de toate formele, dar cari prezintă aceleaşi leziuni de necroză ca şi elemntele pulpei splenice.

Microscopiceşte iată ce a constatat D-l Bruckner: absolut în toate casurile splina se necrosează şi necrosa e cu atât mai complectă şi mai evidentă cu cât animalul a supravetuit mai mult.

In acest ultim caz splina are un aspect uniform în care nu se mai distinge absolut nici un element, celulele parenchimului, trabeculele conjunctive, pereţii vaselor sunt tulbure, cu marginele foarte rău limitate, nu mai prind de loc sau foarte slab culoarea, iar pe suprafaţa capsulei se vede un bogat deposit de leucocite în mare parte necrozate.

Cu cât animalul a murit mai de timpuriu, aspectul se apropie mai mult de normal, dar tot deauna după 24 ore e foarte uşor de găsit, părţi mici, e adevărat, dar ab-

solut tipice de necrosă, iar în restul parenchimului se poate ușor constata o tumefacție a elementelor, un început de degenerescență tulbure, protoplasma lor, mai opacă, se colorează mai uniform, nucleii sunt obscuri, rău delimitați, nu se mai poate distinge în ei corpusculi cromatici.

In câte va casuri a găsit un pigment fin brun închis *liber*, răspândit uniform în parenchimul splenic — totdea-una însă a găsit, mase mai mari, neregulate de un pigment galben închis, liber în parenchim, între celula pulpei, și care nu pare a resulta de cât din alipirea mai multor globule roșii, cu perderea limitelor individuale și degenerescența lor ulterioară. Nici o dată nu a întâlnit elementele anormale ca *mastzzellen*, saŭ o aglomerație de fagoite, cu pigment saŭ fragmente de nucleĭ în interiorul protoplasmeĭ și repetăm încă o dată: în tot parenchimuluĭ splineĭ nu se găsește absolut un singur element sănătos, viŭ: toate celulele carĭ nu aŭ dispărut, sunt pe cale apropiată de necrosă.

Pentru a termina cu lesiunele splineĭ, remarcăm că nu am observat nicĭ un singur cas cu degenerescență *caseo purulentă, invazie fagocitară, neocapilarisație și formație de barieră scleroasă la năvălirea puroiuluĭ.* (Carrière, Vanverts).

Bacteriologicește iată ce s'a observat: nicĭ în un singur caz tuburile însămânțate din spline normale de câne nu aŭ cultivat, *rămânând tot deauna sterile*, și nicĭ odată în secțiunĭ de splină normală, nu s'a găsit vre-un microb.

La necropsie însă iată ce s'a găsit: în unele cazurĭ aŭ cultivat microbĭ ca: *colibacilul, stafilococul*, în alte cazurĭ tuburile însămânțate aŭ rămas sterile cu toate că tot deauna în secțiunĭ s'a găsit microbĭ.

Spre explicarea acestor fapte e necesar de a se aminti modul dispoșițieĭ microbilor în splină: microbĭ foarte numeroșĭ formând colonii se găsesc pe capsula splineĭ și imediat sub dînsa: foarte mulțĭ se găsesc liberĭ în lichidul peritoneal și cu atâțĭ mai mulțĭ cu cât animalul a supravețuit mai mult. Eĭ diminuă mergând către centrul pulpeĭ unde lipsesc de-

tot în cazurile când animalul a trăit puțin și necropsia a fost făcută foarte repede.

Aceste fapte cred că sunt suficiente spre a arăta că în splină în stare normală nu există vre-un microorganism și că prezența lor, după legarea pedicululuĭ splineĭ e datorită invasieĭ ulterioare. Căcĭ în adevăr, splina lipsită de irigația sanguină, de viață prin urmare, se necrosează. Atunci ea lucrează ca un corp străin în abdomen, și producând o peritonită, se alipește de organele vecine și *maĭ cu seamă de intestin* un adevărat laboratoriŭ de produse a microbilor. E inutil de a insista asupra posibilității trecereĭ microorganismelor în intestin și peritoneŭ în cazurĭ de lesiunĭ a pereților intestinalĭ; faptul e slabilit. Procesul de alipire a splineĭ la intestin produce o inflamație a pereților intestinalĭ, căcĭ tot deauna i am găsit la nivelul acesta, îngroșațĭ tumefiațĭ, roșiĭ închis și cu luciul endotelial dispărut. Trecerea microbilor de aci în peritoneŭ e decĭ foarte lesne, și nicĭ un bulion de cultură nu poate fi maĭ bun ca splina în putrefacție.

Cât privește causa morțeĭ animalelor, care prin peritonita ce se produce e foarte lesne de explicat ne pare maĭ complicată, căcĭ am avut cazurĭ când făcând splenectomia de timpuriŭ, spălând cavitatea peritoneală cu ser și drenând'o, animalul nu s'a ameliorat.

Ne-am gândit atuncĭ că poate singure ptomainele ce s'ar produce în splină prin necroasa eĭ, difusând prin capsulă și resorbindu-se prin peritoneŭ ar fi suficiente spre a intoxica animalul.

Spre a elucida acest fapt am făcut următoarea experiență în două rânduri:

48 ore după legătura complectă a pedicululuĭ, splina enormă ce se găsește se fragmentează, apoĭ se pune în un aparat frigorifer și se înghiață; când toată splina e un bloc compact, se încălzește brusc, apoĭ sucul eșit, în parte se filtrează pe o *bougie Chamberland*, parte se pune în aparatul luĭ d'Arsonvall cu presiune de Co^2 la 100 atmosfere. Licidul obținut se injectează la animale în modul următor: se cântărește splina, și făcându-se proporția

la greutatea animaluluĭ se stabileşte cantitatea necesară de pulpă splenică spre a omorî kilogramul de animal — apoĭ în aceaşĭ proporţie se injectează la *epurĭ, cobaĭ, şoarecĭ;* cu modul acesta din opt animale am omorât *cincĭ* adică *un iepure, un cobaĭ şi treĭ şoarecĭ*, treĭ şoarecĭ însă au supraveţuit. E adevărat că la acest din urmă dosa injectatată a fost intenţionat maĭ mică; în orĭ ce caz aceste experienţe nu sunt încă concluente şi în aşteptarea altora maĭ evidente, ne mulţumim numaĭ să le citĕm, făcând şi suposiţia citată maĭ sus.

Cele 12 cazurĭ de supravieţuire ne arată însă, că legătura complectă a pedicululuĭ vascular splenic la câine, este compatibilă cu viaţa şi ca urmare imediată rezultă o atrofie complectă a splineĭ, reducerea organuluĭ la un mic nodul, în unele cazurĭ chiar nodulul e atât de mic că s'ar părea că s'a făcut splenectomia.

Secţiunĭ făcute prin bontul splenic de la un animal operat după 43 zile, ne arată următoarele: capsula sbârcită în cea maĭ mare parte necrosată; — trabeculiĭ conjunctivĭ aŭ dispărut, tot centrul nodululuĭ până aproape de periferie e ocupat de o masă necrotică — fără cel maĭ mic element viŭ în ea. Sub capsulă pe icĭ colo se văd nişte adunăturĭ de celule marĭ, cu pratoplasmă abundentă şi pline de granule de pigment brun, carĭ poate să fie resturĭ din foliculiĭ subcapsularĭ ce aŭ scăpat de necrosă, graţie ţesutuluĭ perisplenic foarte bogat în vase. In adevăr, nodulul splenic e înconjurat de un ţesut conjunctiv foarte bogat în grăsime şi în fine capilare extrem de numeroase. Totuşĭ nu s'a surprins nicĭ un moment în care aceste capilare să fi pătruns în splină.

In cele 4 cazurĭ, în care s'a format în jurul miculuĭ nodul splenic, puroĭ, s'a găsit că pereţiĭ pungeĭ nu eraŭ formaţĭ de splină ci de epiploon inflamat şi de anse intestinale cu care splina luase aderenţe. Prezenţa puroiuluĭ se explică nu prin pulularea microbilor deja existenţĭ în splina normală, după cum susţin Carrière şi Vanverts, pentru că după cum am văzut în nicĭ un caz tuburile de cultură însămânţate cu suc sanguinolent, luat din splina nor-

mală, nu aŭ cultivat, ci provenienţa microbilor la acest nivel e datorită fie unuĭ fir prea puţin aseptic, cu care s'a făcut legătura pedicululuĭ, fie prin trecerea lor din tubul digestiv după cum am arătat maĭ sus.

2. *Legătura incomplectă a pedicululuĭ vascular.* — Pe o serie de 4 câinĭ, am legat numaĭ *artera şi vena splenică* la nivelul unde ia naştere artera din trunchiul celiac, după ce s'a făcut cu îngrijire denudarea vaselor.

In toate aceste 4 cazurĭ, reoperate după 17, 20, 30 şi 40 de zile s'a constatat că splina 'şĭ păstra aceleaşĭ dimensiunĭ ca şi înainte de prima intervenţie, microscopiceşte nu se putea constata atrofia organuluĭ; însă suprafaţa splineĭ era acoperită cu plăcĭ multiple de culoare albue. Conzistenţa e schimbată, splina flind mult maĭ dură ca în stare normală, maĭ ales la nivelul plăcilor albicioase. De jur împrejur splina a luat aderenţe slabe cu epiploonul.

In toate aceste cazurĭ, la a doua intervenţiune s'aŭ aplicat fire de legătură în lanţ pe tot pediculul vascular cât maĭ aproape de hilul splineĭ, lăsând însă liber ligamentul gastrosplenic, pentru a nu suprima toate căile sanguine aferente.

Reoperate pentru a treia oară după 15, 18, 24 şi 28 zile s'a constatat că splina a maĭ diminuat de volum (1—2 c. m. în sensul longitudinal şi 1—1½ c. m. în lăţime); consistenţa însă este mult maĭ dură; plăcile albicioase s'aŭ îmulţit, acoper maĭ toată suprafaţa splineĭ. Aderenţele după marginea splineĭ cu epiploonul şi intestinele sunt maĭ solide.

Toate animalele aŭ fost splenectomisate pentru a se face examenul microscopic.

Examenul microscopic:

Capsula nu pare îngroşată, de structură normală, la suprafaţă un ţesut conjunctiv de noua formaţie pe unele locurĭ foarte gros, dublu cât capsula, pe alte locurĭ foarte subţire, compus din ţesut conjunctiv lax, către profunzime maĭ

modelat în vase de nouă formaţie, dar nu se văd vase nouĭ ce ar pătrunde în splină.

In splină nu se găsesc lesiunĭ apreciabile — trabeculiĭ par normalĭ, vasele nu arată nicĭ o lesiune, nimic din partea splineĭ.

In resumat: *perisplenita.*

Pe o altă serie de 4 câinĭ s'a legat de la început toată grosimea pedicululuĭ vascular, lăsînd numaĭ ligamentul gastro splenic nelegat.

Reoperate după 15, 20, 25 şi 40 de zile s'a constatat aceleaşĭ schimbărĭ ca şi în cazurile precedente când s'a legat pediculul în toată grosimea. In aceste cazurĭ modificările observate par să se producă într'un timp mult maĭ scurt, decât atuncĭ când se leagă separat numaĭ vena şi artera; totdeodată ele par maĭ accentuate.

Din această serie de experienţe iată la ce deducţiunĭ ajungem.

Se poate face legătura artereĭ si veneĭ splenice, fără ca să se producă o distrugere repede şi complectă a organuluĭ; el îşĭ reia funcţiunile anterioare, continuă de a trăi, caile colaterale aducându-ĭ material suficient. Procesul atrofic e lent, şi se produce numaĭ în acele părţĭ, unde circulaţia colaterală nu e suficientă, de aceea se constată pe secţiune o proliferare de ţesut conjunctiv numaĭ în dreptul plăcilor albicioase; pe când în restul organuluĭ toate elementele sunt normale.

Acest proces de atrofie este maĭ accentuat în cazurile în carĭ căile aferente aŭ fost maĭ puţine, adică atuncĭ când s'aŭ aplicat legăturĭ în masă pe pediculul splineĭ.

De acea într'o nouă serie de experienţe am căutat să împuţinăm şi maĭ mult aceste căĭ aferente, aşa:

La 4 Februarie 1890, după ce s'a deschis abdomenul uneĭ căţele, s'a rezecat peritoneul parietal, după peretele stâng, pe o suprafată de 20 c.m. lungime şi 6 lăţime. La această suprafaţă sângerândă a fost fixată splina prin 8 puncte de mătase. Splina măsura 18 c.m. lungime şi 3½ lăţime la extremitatea superioară şi 3 c.m. la cea inferioară.

La 23 Februarie adică 19 ḑile după prima inter-

venție s'a laparatomizat din nou animalul și s'a constatat că splina era complect aderentă la peretele abdominal ; atunci s'a legat tot pediculul vascular, printr'o legătură in lanț. Urmările post operatorii din cele mai simple.

La 26 Mai se intervine din nou, când se secționează pediculul splinei între două legături ; lăsând splina aderentă numai la peretele abdominal. Și după această nouă intervențiune animalul s'a găsit perfect.

La 3 Iulie a fost sacrificat, pentru a se lua piesa și a se studia microscopicește.

Macroscopicește se constată : splina lungă de 5 degete, groasă de 1 deget, lată de 1½ deget. Capsula foarte îngroșată, aderentă la țesuturile circumvecine ; pe unele locuri ea se desface lesne—culoarea alburie pe unele locuri lăptoasă. La secțiune pulpă *consistentă*, nouă deschis—trabeculei foarte îngroșate, foliculei din Malpighi perfect visibili par chiar măriți de volum.

Histologicește iată ce se constată—capsula proprie exact cu structura normală, pare prea puțin îngroșată—dar la suprafața ei și făcând corp cu dânsa se află un țesut conjunctiv pe unele locuri de 2—3 ori mai gros ca dânsa, pe alte locuri egale, pe alte locuri mai subțire, aproape nul. Acest țesut conjunctiv foarte bogat în vase, transează net cu capsula splinei prin structura lui ast-fel că limita e foarte lesne de stabilit. La superficie, fascicule conjunctive ce'l compun sunt foarte laxe, disociate iar celulele ce conține sunt rotunde sau cu prelungiri, bogate în protoplasmă. *Vase de neoformatie abundă.* Pe ce merge către profunzime țesutul se modelează, vase mari și bine diferențiate apar, celule conjunctive devin fusiforme în cât imediat pe capsulă țesutul conjunctiv e adult fără însă să fi ajuns vechimea celui al capsulei. Trabeculii cari pleacă din capsulă însă sunt foarte groși și prin volumul lor ocupă dublu loc ca în stare nomală ; țesutul reticular nu pare a fi îngroșat. Vasele au pereții enorm de îngroșați, prin adăogire periferică și centrală, căci lumenul lor e foarte strâmtat. Ele sunt permeabile căci în interior se văd globule roșii și albe perfect conservate. Cât privește numărul vaselor ele

sunt foarte puține și numaĭ de calibru mare. Imediat în contact cu pereții lor și cu trabeculu conjunctiv vine pulpa splinică. Foliculiĭ luĭ Malpighi, foarte diminuați ca număr (?) sunt perfect conservați și par a fi în deplină activitate; dar în loc să se continue cu pulpa splinică ca în stare normală, eĭ sunt înconjurați de un foarte subțire cerc de pulpă și imediat *de o bandă fibroasă groasă, întocmaĭ ca lobulul hepatic în ciroza atrofică.* In general pulpa splenică pare mult maĭ condensată, celule micĭ îngrămădite, se presează reciproc; pe alte locurĭ și maĭ ales către periferie, pulpa e divisată în o mulțime de insule foarte micĭ, separate prin bande foarte groase de țesut conjunctiv fibros care descrie ochiurĭ. Sunt unele locurĭ pe unde pulpa splenică a dispărut complect, ochiurile sunt foarte micĭ, iar în interior se văd câte-va globule micĭ, și câte-va celule cu protoplasmă multă și pline de un pigment galben brun.

Pulpa splenică conține asemenea celule pigmentare dar ele sunt foarte rare în părțile ne atacate de sclerosă, și din contra abundă în locurile contrariĭ. Nu se văd ca în stare normale între celulele pulpeĭ acele abondente mase de globule roșiĭ; pulpa splenică în cazul de față se aseamănă mult maĭ mult cu pulpa unuĭ ganglion limfatic.

Elemente anormale ca: mastzellen plasmazellen, etc. nu se vĕd.

In resumat: sclerosa anulară și insulară însoțită de perisplenita, cu endo și periarterită a vaselor splenice.

Din acest fapt rezultă pe de o parte că cu cât vasele aferente sunt maĭ împuținate, cu alte cuvinte, cu cât materialul nutritiv este în maĭ mică cantitate. cu atât și procesul de atrofie este maĭ manifest, și pe de altă parte, că simplele aderențe vasculare, formate între splină și peretele abdominal, aŭ fost suficiente pentru ca organul să continue a trăi, dar din insuficiența noueĭ circulațiunĭ procesul de atrofie progresează repede.

Concluziuni.—1) Legătura complectă a pedicululuĭ vascular splenic (coprinzând și ligamentul gastro-splenic) la câine, produce sfacelul organuluĭ și în majoritatea ca-

zurilor se însoțește de accidente mortale. Atunci însă când animalele rezistă la intoxicarea produsă prin rezorbția sfacelului, splina se atrofiază complect și într'un timp relativ scurt pentru că deja după 8 zile organul e redus la un mic nodul.

2) Legătura numaĭ a arterei, saŭ și a vinei splenice, se poate face fără ca cu toate acestea organul să înceteze de a funcționa, căci căile colaterale aduc material suficient nutriţiunei splinei.

3) Procesul atrofic ce se observă, după legătura numaĭ a arterei și vinei splenice e minim și se produce foarte încet.

4) Procesul de atrofie e rapid, țesutul conjunctiv abundă, fenomenele de ciroza atrofică sunt manifeste, orĭ de câte orĭ vasele aferente sunt împuținate.

5) Noile aderențe vasculare ce se stabilesc între splină și peretele abdominal, sunt suficiente pentru a întreține o viețuire vegetativă a organuluĭ. Așa încât după suprimarea marilor vase aferente, organul nu cade în sfacel, ca după legătura complectă a pedicululuĭ săŭ vascular, atunci când aderențe anterioare nu există, ci splina continuă de a trăi, dar procesul atrofic e rapid și funcțiunile normale ale splinei sunt abolite progresiv.

6) In splina normală nu există microbĭ.

Cura radicală a hidrocelului prin procedeul Juvara Longuet, cu două observațiuni

de NEGRUZZI
Preparator de Anatomie Chirurgicală

Terapeutica chirurgicală dispune pentru cura radicală a hidrocelului de un număr de procedee, dintre carĭ actualmente cel maĭ întrebuințat și de carĭ maĭ toţĭ chirurgiĭ fac uz, e procedeul de inversiune a tuniceĭ vaginale.

Această metodă, după datele ce avem, pleacă de la școala din Nancy, căci pentru prima oară Vautrin în tratatul de Chirurgie al luĭ Gross, la capitolul tratamentuluĭ hidrocelului, indică printre alte metode și acea de inversiune a

vaginalei, că i-ar fi dat resultate satisfăcătoare — nu dă însă nici o notă în privința techniceĭ operatoriĭ a acesteĭ metode.

Chirurgiĭ din Lyon ca Jabouley (1893), Poncet, Rolet, Delore [1]) ș. a. primesc cu entusiasm această metodă, întrebuințând'o la început la cura radicală a hernielor congenitale testiculare și apoĭ a hidrocelelor de tot felul și formează în 1896 subiectul de tesă a luĭ Barral [2]) elev al școaleĭ din Lyon.

In „Archivees Provinciales de Chirurgie“ din Noembre 1895 Doyen de Reyms pretinde că a practicat inversiunea vaginaleĭ ca tratament, din 1890, și dă chiar câte-va detaliurĭ asupra techniceĭ operatoriĭ.

Longuet la Paris a practicat această metodă în serviciul luĭ Quenu din 1898 și posedă un mare număr de observațiunĭ, iar Legueu la congresul de Chirurgie din 1899 găsește inversiunea vaginaleĭ în tratamentul hidrocelului ca foarte avantagioasă.

La noĭ în țară profesorul Juvara a descris în „Revista de Chirurgie“ din Octombre 1898, un procedeŭ pentru tratamentul hidrocelului ca aparținând luĭ Doyen, a căruĭ technică e ast-fel formulată:

Se face maĭ întâĭ toaleta regiuneĭ de operat, apoĭ se procede ca în orĭ-ce intervențiune la isolarea, asepsia și antisepsia câmpuluĭ operator și la anestesia, care poate fi generală cu chloroform, ether orĭ locală cu cocainã.

Primul timp operator constă în incisia scrotuluĭ pe fața luĭ anterioară și a țesuturilor subjacente până la seroasă, pe o întindere de 2½—3 cm. Sub buzele plăgeĭ se deslipește cu sonda canelată vaginală de cele-l'alte țesuturĭ pe o întindere de 1—2 cm.

In timpul al doilea se punctionează vaginala dând scurgere lichiduluĭ, și se incisează pe aceia-și întindere ca și plaga scrotală, prin care ese testicului trăgând după el și răsfrângând seroasa vaginală cu invelișurile sale celulo-

1. Delore—Lyon Médicale 1897.
2. Barral.—Inversion de la vaginale, dans le traitement de l'hydrocèle 1896.

fibroase, carĭ se aşează în jurul elementelor cordonuluĭ îmbrăcându-l ca într'o mânecă, apoĭ se reîntroduce testiculul în burse. Pentru a evita întoarcerea la loc a seroaseĭ, se fixează cu câte-va puncte de sutură saŭ cu o sutură continuă, margina seroaseĭ la tunica fibro-celuloasă a cordonuluĭ.

Când avem a face cu hidrocele marĭ unde seroasa e prea mare, se poate combina inversiunea cu resecţiunea uneĭ porţiunĭ din vaginală, din partea eĭ superioară şi anterioară rămânând eversată porţiunea aderentă testicululuĭ care apoĭ se fixează în jurul cordonuluĭ.

Timpul al treilea consistă în sutura buzelor plăgeĭ scrotale cu coardă No. 1 saŭ 0, or cu Crin de Florenţa, şi aplicarea unuĭ pansament antiseptic.

E de notat că în tot timpul operaţiuneĭ nu avem nevoe a face çât de puţin hemostasa.

Urmările post operatorĭĭ sunt din cele maĭ simple şi nu dă nicĭ-odată loc la reacţiunile ce se observă în procedeele ca injecţia cu t-ra de iod saŭ la hematom, ca după resecţia totală a vaginaleĭ, procedeul luĭ Bergmann.

Indicaţiunile acestuĭ procedeŭ sunt întinse la toate hidrocelele de volum mic şi mijlociŭ, carĭ sunt cele maĭ comune, rĕmânâud pentru cele prea voluminoase, cu vaginala alterată, a fi combinat cu resecţia parţială a vaginaleĭ.

D. Dr. Juvara zice că a întrebuinţat acest procedeŭ chiar în primele zile după apariţia publicaţieĭ luĭ Doyen din Archives Provinciales de Chirurgie din Noembre 1895 fiind pe atunci asistent al maestruluĭ nostru chirurg Prof. Th. Ionescu, şi până la data descriereĭ luĭ în Oct. 1898 numărul observaţiilor de bolnavĭ atinşĭ de hidrocel, operaţi de D-sa prin acest procedeŭ să ridicase încă cu zece.

Acest procedeŭ de şi descris ca aparţinând luĭ Doyen, diferă de al chirurgului de la Reims prin câte-va puncte carĭ pe lângă originalitate, îĭ asigură şi o superioritate cu privire la technică şi urmările post-operatorĭĭ.

Longuet din Paris publică în „Presse médicale“ No. 90 din 31 Oct. 1900 sub titlul de *Cura radicală a hidrocelului prin resturnarea vaginaleĭ, noŭ procedeŭ*, un

procedeŭ identic cu al Prof. Juvara, de a căruĭ publicaţiune nu avea cunoştinţă chirurgul francez, cu aceiaşĭ technică, aceiaşĭ timpĭ operatoriĭ, cu acelea-şĭ indicaţiĭ şi avantage şi pe care pretinde că l-a practicat cel întâĭ la Paris în serviciul luĭ Quénu în 1898.

Alăturĭ de acest procedeŭ original el descrie în detaliŭ procedeul luĭ Doyen, făcând să reiasă diferenţa ce există între acest procedeŭ şi al săŭ şi decĭ şi al D-ruluĭ Juvara; diferenţă care consta în faptul că în procedeul luĭ Doyen inversiunea e limitată numaĭ la seroasa vaginală care e disecată de jur împrejur, isolată de cele-l'alte foiţe şi scoasă ca un kist care conţine testiculul, pe care apoĭ o sparge şi o răsfrânge în jurul cordonuluĭ, pe când în procedeul luĭ Longuet şi Juvara rĕsturnarea nu e limitată numaĭ la seroasă ci şi la cele-l'alte foiţe ce o acopere, e o rĕsturnare masivă celulo-fibro-seroasă. Prin acest procedeŭ, care cu drept cuvênt trebue a fi numit procedeul Juvara-Longuet, orĭ-ce necesitate de hemostasă e înlăturată, iar urmările post-operatoriĭ ca infiltraţiune a burselor, hematomul etc., carĭ se observă prin procedeul Doyen după cum singur o remarcă, sunt cu totul excepţionale saŭ lipsesc.

Am văzut executat, ast-fel după cum e formulat acest procedeŭ, de cătră D-l Dr. Juvara de la care l'am învăţat, şi am avut fericirea a-l întrebuinţa în 1898 în 2 casurĭ în serviciul D-luĭ Dr. Cerchez din Bârlad[1]), apoĭ într'un caz de hidrocel dublu[2]) în anul trecut pe când eram intern în serviciul ilustruluĭ meŭ şef şi profesor Th. Ionescu; iar acum în urmă în luna luĭ Iulie am avut ocasia să operez doĭ bolnavĭ împreună cu D-l Dr. Vasiliu în serviciul D-sale Spitalicesc din Ploescĭ şi a căror observaţiunĭ fiind de dată maĭ recentă le daŭ aci pe scurt.

---

1. Observaţiile acestor bolnavĭ sunt în analele Spitaluluĭ Bârlad şi Elena Beldiman de sub conducerea Dr. Cerchez pe anul 1898.

2. Bolnavul a fost operat în aceia-şĭ şedinţă în o parte de D-l Dr. Bălăcescu şeful Clinicel chirurgicale a Prof. Ionescu şi în o parte de mine.

Observația I-a.—Bolnavul Nicolae Gheorghe de 60 ani, domiciliat în Ploesci intră în cura spitalului comunal din Ploesci de sub direcțiunea d-lui D-r Vasiliu suferind de o umflătură în regiunea scrotală dreaptă.

Interogând bolnavul, ne spune că de acum 2 ani a început a i se umfla puțin câte puțin testiculul din dreapta, că acum un an ajunsese umflătura cât un ou de gâscă causându-i jenă în mers și când muncea. S'a căutat cu babe și apoi a consultat un medic care 'i a făcut o punctiune extrăgându-i vr'o 200 gr. liquid clar citrin, după care s'a simțit bine cât-va timp. După vr'o lună a început din nou a i se face umflătura la loc întocmai ca la început ; de astă dată însă pretinde că a crescut mai repede și mai mult ca în anul trecut pentru care se decide a intra în cura spitalului.

In antecedentele hereditare și personale nimic de remarcat. N'a suferit nici o dată vr'un traumatism a regiunei bolnave.

Examinând bolnavul găsim bursa din dreapta ocupată de o tumoare ovoidă de mărimea unui pumn, pielea burselor normală întinsă pe tumora care e de consistență elastică, mată la percutiune cu multă atenție se simte testiculul către partea postero-internă a tumorei. Testiculul din stânga normal.

Fluctuația se simte, transparența liquidului din tumoră nu se poate aprecia. Diagnostic—hidrocel drept.

Operația. 7 Iulie, anestesie cu chloroform.

Am făcut toaleta, asepsia și antisepsia regiunei de operat, isolând câmpul operator cu comprese sterilisate, apoi am procedat întocmai după procedeul descris mai sus ; lichidul scurs din vaginală era de culoare galbenă roșietică puțin turbure, iar seroasa puțin îngroșată cu luciul perdut. După ce am resfrânt'o în jurul cordonului am fixat'o cu 3 puncte de sutură cu coardă No. 1 și-am pus testiculul în burse închizând plaga cu o cusătură pe muche tot cu coarda No. 1.

Pansament compresiv, cu gaz iodoformat.

Urmările operatorii din cele mai bune, nici o reacțiune inflamatorie.

A șaptea zi, 15 Iulie se schimbă pansamentul, reunire per primam, iar la 20 Iulie bolnavul e congediat, perfect vindecat.

Observația II. — Această a doua observațiune privesce pe un bolnav Toma Dinu, muncitor, etate 60 ani, domiciliat tot în Ploesci, care se găsea în cura acestui spital încă din ziua de 23 Iunie 1900, când 'l-am operat împreună cu D. D-r Vasiliu, pentru o hernie inguino-scrotală dreaptă voluminoasă, prin procedeul Bassini cu fire perdute.

Bolnavul, complect vindecat de herniă urma a fi congediat, dar fiind-că suferea și de un hidrocel stâng destul de mare i s'a propus a fi operat, ceia-ce bolnavul a acceptat fără esitare. In aceiași zi, 7

Iulie 1900, s'a făcut cura radicală a hidrocelului prin acelaşi procedeŭ Juvara-Longuet, întocmaĭ ca şi în observaţia precedentă. Presentând însă un scrot foarte lăbărţat care atârnă în josul testiculelor cu vr'o 10 c m., diformitate care devenise mult maĭ accentuată după cura hidrocelului, i-am resecat o porţiune de piele, eliptică, din fundul scrotului, destul de mare, suturând în urmă plaga cu fire întrerupte de Crin de Florenţa, redând ast-fel burselor volumul şi aspectul lor normal.

Şi acest bolnav ca şi precedentul s'a vindecat per primam a 7-a zi de la operaţie nepresentând nicĭ un fenomen febril saŭ reacţiune locală.

Despre ferropirina ca emostatic

de Dr. E. TOFF

Cerinţele practiceĭ zilnice ne învaţă că, cu toate progresele chirurgieĭ, emostaticele medicamentoase nu pot fi date încă uităreĭ. Nu tot-deauna suntem în stare de a face intervenţiunĭ radicale pentru a opri momentan saŭ definitiv o emoragie periculoasă, şi în asemenea casurĭ prepaţiunĭ ca *ferropirina* sunt menite a ne aduce serviciĭ însemnate.

Precum se ştie, feropirina este o combinaţiune dublă de *clorură de fer* şi *antipirină*. Ea vine în comerţ subt forma uneĭ pulbure portocaliĭ, fine şi este solubilă în *cincĭ* părţĭ apă rece, formând un lichid de culoare sanguină închisă.

Ea are aceleaşĭ proprietăţĭ emostatice ca şi clorura de fer, fără efectele caustice ale acesteia, ast-fel că se poate aplîca fără nicĭ o grijă în pulbere chiar, pe orĭ-ce mucoasă saŭ piele gingaşă, fără a produce alt-ceva de cât o coloraţiune brună închisă şi o uscăciune intensivă a părţilor cu care vine în contact. Nu se observă nicĭ-o-dată vre-o cauterizare saŭ iritaţiune de orĭ-ce natură.

In urma recomandaţiunilor luĭ **Hedderich** [1]), **Cubasch** [2]), şi **Frohmann** [3]), **Schaeffer** [4]), am început a în-

[1]) Münchener medicinische Wochenschrift, 1895, Nr. 1
[2]) Wiener medicinische Presse, 1895 Nr. 7.
[3]) Therapeutische Monatshefte, 1895, Nr. 7.
[4]) Münchener medicinische Wochenschrift, 1895, Nr. 53.

trebuința această preparațiune în diverse casuri și nu pot caracteriza rezultatele obținute de cât ca *foarte bune.*

Ast-fel am intrebuințat ferropirina, adesea la emoragiele grave ce se observă câte-odată după *circumcisiuni rituale;* nici-odată aplicarea ei nu a fost infructuoasă. Cu deosebire aceste din urmă (șease) cazuri au fost interesante din punctul de vedere, că tot-deauna se întrebuințase înainte, fie de moașe, fie de medici, cele mai diverse emostatice locale, fără rezultat, și aplicând ferropirina putui obține o emostază complectă.

Cele mai adese ori însă, am avut ocaziune să intrebuințez ferropirina în cazuri *ginecologice* și *obstetricale* și rezultatele obținute le însemn în următoarea tabelă:

MALADIA	Numărul total al cazurilor	Efecte bune	Fără efect	
Emoragii în lehuzie.	4	3	1	Raclagiu
Emoragii după avort	18	15	3	Raclagiu
Endometrită	20	19	1	Raclagiu
Menstruațiune profusă	19	19	—	—
Fibromiome	3	2	1	—
Cancer al colului	1	1	—	—
Total . . .	65	59	6	

Din cifrele de mai sus se poate ușor vedea, că cazurile în cari emoragia a putut fi oprită prin ferropirină prevalează cu mult (90.7%) asupra celora unde întrebuințarea ei a rămas fără efect.

Bine-înțeles, că nu se poate cere de la ferropirină, alte efecte de cât acele pe cari suntem în drept a le aștepta de la un *stiptic*, și precum observă **Schaeffer** [1]) foarte just nu putem aștepta de ordinar de la acest medicament vindecarea definitivă a maladiei primordiale. Pentru aceasta, vom trebui deci să îndepărtăm pe calea operativă resturile placentare, fibromiomele, cancerile ș. a. pentru a opri emoragiile în mod definitiv. Cu toate aceste, ferropirina este și va rămânea un remediu prețios contra *simptomului* „*emoragie*“ ca atare, căci precum am observat mai sus,

1) Münchener medicinische Wochenschrift, 1896, Nr. 48.

intervenţiunile operatorie nu pot fi executate oră-când şi în oră-ce loc.

Am avut însă ocasiune să observ în numeroase cazuri, că prin ferropirină nu numaĭ se opreşte curgerea sângeluĭ, dar că influenţează ca *astringent* în mod favorabil şi asupra afecţiuneĭ iniţiale: ast-fel, la endometrită emoragică se poate obţinea adesea-oră printr'o aplicare locală şi consequentă a ferropirineĭ, ameliorăr surprinzătoare.

Pentru cazurile ginecologice întrebuinţez acest remediŭ în soluţiuni de 15—20 % şi'l aplic cu siringa luĭ **Braun**. Această metodă o găsesc cu mult maĭ practică, de oare-ce poate fi întrebuinţată oră când şi oră unde, pe când introducerea sondelor armate saŭ a tampoanelor de vată, întâmpină în strâmtoarea canaluluĭ cervical o rezistenţă adesea oră foarte greŭ de învins.

In unele cazuri, injecţiunile sunt urmate de contracţiuni uterine dureroase şi este de recomandat pentru început, a nu injecta la bolnave sensibile de cât puţine picăturĭ. De ordinar însă, conţinutul întreg al siringeĭ (1 c.m.) este bine suportat şi emoragiĭ maĭ uşoare pot fi oprite cu siguranţă prin una saŭ câte-va injecţiunĭ repetate zilnic, fără ca să fie nevoe de a se întrebuinţa în afară de aceste, ergotină saŭ alte emostatice interne.

Când este vorba însă de emoragiĭ violente, va fi nevoe să recurgem, pe lângă ferropirină, şi la alte mijloace terapeutice, precum *tamponarea*, liniştea, beşica cu gheaţă, ergotina, hydrastis canadensis, ş. a. Dar trebue să inzist aicĭ asupra faptuluĭ că emoragiĭ uterine, carĭ nu pot fi oprite întrebuinţând numaĭ citatele mijloace, încetează în câte-va zile definitiv, dacă întrebuinţăm în acelaşĭ timp şi injecţiunile de ferropirină.

Nu voesc să ostenesc cetitoriĭ printr'o cazuistică lungă şi voĭ cita numaĭ treĭ cazurĭ foarte caracteristice pentru a arăta efectele ferropirineĭ.

I. 25 Septembre 1897. F. Gr. 32 anĭ, soţie de ceprazar, a avut cinci naşterĭ cu totul normale, şi era în lehuzie tot-d'auna sănătoasă. Şi aceasta a şeasea naştere a avut un decurs normal, însă cu toate că aŭ trecut de atuncĭ opt săptămânĭ, scurgerea sîngeluĭ durează fără întrerupere Din timp în timp, se ivesc emoragiĭ colosale, în timpul

cărora se elimineză din părțile genitale bucăți mari de sânge coagulat. Bolnava nu se pote scula din pat, sufere de sincope dese și prezintă aspectul celei mai mari anemii. Ii s'au făcut deja de alții numeroase tamponări, a întrebuințat injecțiuni ferbinți și reci, a luat ergotină și hydrastis, însă toate fără nici un efect.

La tușeu, uterul se prezintă mare, cam moale, colul permite (după dilatare prealabilă) introducerea indexului, cavitatea uterină deșeartă, fără resturi placentare ; în anexe nu se simte nimica anormal. Cele-l'alte organe sunt sănătoase.

După injecțiunea unui cm. c. de soluțiune de ferropirină 20%, și tamponare cu tifon xeroformat și vată umezită, emoragia, care în acea zi fusese foarte violentă, se opri cu desăvârșire. Noaptea curse puțin sânge prin tampoane, ast-fel că a doua zi se repetă acelaș tratament ; tot asemenea a 3-a și a 4-a zi. Acum emoragia era definitiv oprită tampoane nu s'au mai introdus și bolnava părăsi după opt zile patul, De atunci nu a mai avut emoragii și menstruațiunea se prezintă cu totul normală.

II. 30 Iunie 1898. M. H., 22 ani, soție de comerciant, a avut cu un an înainte o naștere normală și acum trei săptămâni a avortat după o graviditate de 2 luni și jumătate. După zicerile ei, fructul ar fi eșit în întregime. De atunci are aproape incontinuu emoragii mari, cari devin și mai abundente în timpul nopței. Ii s'au făcut deja tamponări și a luat ergotină fără nici un efect

De oare-ce presupuneam existența de părți fetale reținute în uter, inzistasem pentru raclarea cavității, însă bolnava de natură fricoasă, nu voi să se supună operațiunei. Am încercat deci tratamentul cu ferropirină După două injecțiuni intra-uterine cu o soluțiune de 18% și tamponare vaginală cu tifon xeroformat, emoragia se opri cu desăvârșire și bolnava se bucură de atunci de o sănătate perfectă. In urmă a devenit iarăși gravidă.

III. 8 August 1899. A. Sch., 40 ani, soție de comerciant, nulipară, suferă de un fibromiom al păretului uterin anterior, de mărimea pumnului, care din timp în timp provoacă emoragii foarte tenace. In anul trecut ele durase sub tratament medical timp de *cinci* săptămâni Acuma durează de opt zile. Se injectează imediat ferropirină (20%) și se tamponează. Emoragia se opri și nu s'a mai ivit de atunci. Menstruația este abundentă, nu prezintă însă nimic anormal.

Vreau să mai observ, că în urma recomandațiunei lui Degle [1]), am întrebuințat ferropirina și *intern* și am găsit, că influențează foarte favorabil *cefalalgiele* și *nevralgiele* provocate de clorosă și anemie, cea ce s'ar explica prin efectele feruluĭ unite cu acele ale antipirineĭ.

Dacă rezum acuma experiențele ce au făcut timp de aproape cinci ani cu ferropirina, trebue să spun că avem în această preparațiune un *emostatic excelent*, care pe lângă efectele sale prompte, mai are și calitatea prețioasă *de a fi liber de ori-ce efect caustic saŭ iritativ.*

---

1. Wiener medicinische Presse. 1895, Nr. 38.

FAPTE ŞI OBSERVAŢIUNI

Hernie inghinală stângă oblică externă congenitală reductibilă, scolioză şi torticolis. Cura radicală a hernieĭ după procedeul Bassini.

de Dr. Al. POPESCU, Medicul spitaluluĭ Câmpu-Lung

Anamnesa. S. B. Popescu, în etate de 13 anĭ, din comuna Dragoslavele, intră în spital la 21 Iulie a. c. In antecedentele sale nu găsim nimic important asupra boaleĭ.—La $^1/_2$ an după naştere, părinţiĭ săĭ declară că ar fi observat partea stângă a burselor maĭ mare ca cea dreaptă Această umflătură ar fi mers din ce în ce crescând până în ziua intrăreĭ sale în spital. Actual avênd dureriĭ mariĭ maĭ ales când merge mult şi se forţează, părinţiĭ aŭ decis a-l aduce la spital. In tot-d'auna a fost sănătos. La etate de 5 anĭ, din cauza uneĭ căzăturĭ a rămas cu o scolioză a coloaneĭ vertebrale şi torticolis al gâtuluĭ.

Starea presentă. Prin aspect bursele aŭ mărimea unuĭ pumn formând către partea stângă o tumoră piriformă, resistentă, submată, prin presiune asupra sa se simte ceva ce fuge înăuntru către abdomen şi tumora dispare Astupând orificiul inghinal extern cu degetul. şi punând copilul să se forţeze, această tumoră nu se maĭ formează; depărtând degetul se formează dir. noŭ. Mergênd cu degetul în sus prin burse pe traectul canaluluĭ, putem merge până la orificiul intern. Prin aspect se poate vedea bine întreg traectul canaluluĭ, când copilul stă în picioare, formênd ca un fel de dungă maĭ ridicată d'asupra pereteluĭ abdominal; avênd o direcţie oblică de sus în jos şi de dinafară înăuntru. Prin pereţiĭ abdominalĭ se simte bine orificiul intern al canaluluĭ, aci peretele abdominal e maĭ puţin resistent, putênd merge cu pulpa degetuluĭ către interiorul cavităţeĭ abdominale. In fine, se constată toate simptomele certe ale uneĭ herniĭ inghinale stângĭ, complectă şi reductibilă. Tatăl copiluluĭ declară că după povaţa unuĭ medic ĭ-ar fi pus un bandagiŭ, dar nu i-a adus nicĭ un folos

In staţiune în picioare copilul are: umărul drept maĭ coborât ca cel stâng, capul maĭ apropiat de umărul drept, partea stângă a feţeĭ priveşte înapoĭ şi la dreapta, barba către stânga. Coloana vertebrală în regiunea dorsală formează o uşoară curbă cu concavitatea către dreapta. In regiunea lombară asemenea e o mică curbă de compensaţie în sens invers.—Din partea altor organe nimic.

Operaţie. La 23 Iulie, se procede la operaţie. După ce se iaŭ

toate precauțiunile necesare, desinfectând bine câmpul operator, instrumentele, etc.; se reduce hernia și se face o incizie a peleĭ, care pleacă de pe pubis, orificiul inghinal extern, interesând puțin și scrotul merge în sus și înafară paralel cu arcada crurală și la 2 cm. d'asupra până în dreptul orificiuluĭ intern, care se află la vre-o 3 laturĭ de deget înăuntru și în jos de spina iliacă antero-superioară, avênd o întindere de vre-o 5 cm. Se taie pelea, țesutul celular sub cutaneu, între 2 pense artera și vena sub-cutanată abdominală și câte-va din ramurile rușinoaselor supero-externe așezate d'ausupra și puțin în afară de orificiul extern. Se depărtează bine buzele plăgeĭ cu degetul și sonda canelată pentru a pune în evidență aponevroza mareluĭ oblic —Se introduce sonda canelată prin orificiul extern al canaluluĭ, cu foarfecele se tae fibrele aponevrotice ale mareluĭ oblic. Către partea superioară se tae și fibrele mușchiuluĭ micul oblic pentru a pune bine în evidență orificiul intern al canaluluĭ inghinal.

Peretele anterior al canaluluĭ fiind deschis se isolează cordonul împreună cu sacul herniar. Rupând cu sonda canelată membrana celulo-fibroasă ce acopere sacul și cordonul ajungem pe sacul herniar așezat în afară și înaintea cordonuluĭ, facem o mică butonieră în el, prin aceasta se scurge puțin licid citrin, cea ce ne arată că am deschis sacul. Mărind această butonieră am intrat cu degetul indicator al mâneĭ stângĭ în interiorul saculuĭ și pe deget cu ajutorul sondeĭ canelate procedez la izolarea sa de cordon în sus, ducênd această izolare cât maĭ mult posibil în sus, către interiorul cavităţeĭ abdominale Aplic o legătură cu cat-gut No. 1 pe coletul saculuĭ cât maĭ sus posibil, interesându-mĕ în acelașĭ timp ca în această legătură să nu prind epiploonul saŭ vre-o ansă intestinală. Maĭ jos de legătură taĭ sacul, aplic apoĭ 2 puncte de sutură pe marginele sale pentru a-l închide bine, iar al treilea fir îl trec prin mijlocul marginilor secționate și'l daŭ ajutoruluĭ pentru a-l ține. Fac isolarea sa în jos până aproape de testicul, îl leg iarășĭ circular cu un fir și escisez ast-fel toată partea saculuĭ zisă funiculară. Cu acul Cooper apuc cordonul și-l încredințez ajutoruluĭ, care-l trage puțin în sus și înăuntru. La izolarea saculuĭ s'a produs o mică emoragie capilară din vasele cordonuluĭ. Procedez apoĭ la sutura saŭ maĭ bine zis la refacerea pereteluĭ posterior al canaluluĭ inghinal, luând firul trecut prin coletul saculuĭ și trecênd extremitatea sa externă prin marginea posterioară a arcadeĭ crurale, iar cu marginea internă apuc cât maĭ multe din fibrele mușchiuluĭ transvers. Ast-fel punctul cel maĭ superior a fost pus coprinzênd în cusătura și extremitatea superioară a saculuĭ secționat. Aplic al doilea punct maĭ jos, cusând aci marginea posterioară a arcadeĭ de mușchiul transvers apropiindu-l cât este posibil, iar al treilea punct s'a pus pe marginea posterioară a arcadeĭ și tendonul reunit, adică cusând de arcadă aponevrosa de reunire a mușchilor abdominalĭ: transversul, micul și marele oblic. Aceste puncte aŭ fost fă-

cute cu cat-gut No. 1. Las cordonul în loc și încep cusătura peretelui anterior al canalului inghinal prin 5 puncte de sutură dintre cari cele 2 superioare aŭ fost trecute prin buza externă a marelui și micului oblic, cele 3 inferioare aŭ coprins numai marele oblic, pilierii săi intern și extern, lăsând ast-fel un orificiŭ numai cât trece cordonul. Aplic apoi un al treilea strat superficial, care coprinde pelea și țesutul celular subcutanat, având grije a trece acul și prin peretele anterior al canalului restabilit adică stratul mai profund, pentru a nu se produce extravasat sanghin între buzele plăgei și a avea o reunire per primam, în care mod căpătăm o cicatrice mai solidă.

Aplic pansamentul. Prima zi temperatura 38¹, iar a doua zi 38 seara; de aci încolo temperatura a fost normală, neridicându-se mai mult de 37⁶. Pansamentul a fost lăsat în loc 15 zile, la 7 August a fost desfăcut fără a se observa cea mai mică supurație. Se scot puntele de sutură aplicate pe pele Pipăind prin scrot găsim la extremitatea superioară o mică porțiune din partea inferioară a saculuĭ, ce s'a lăsat în loc și atrofiat.

La 13 August, copilul ese din spital complect vindecat; i-am făcut un pansament numai cu vată pentru a nu se freca locul operației, recomandându-i a nu se forța saŭ sări mai mult timp. Mai târziŭ întrebați părinții asupra copiluluĭ declară că se află bine și tumora nu s'a mai format.

Aceasta fiind în scurt observația acestuĭ copil. nu voĭ căuta a descrie procedeele de cură radicală a hernieĭ, care sunt descrise în mai multe reviste, cu diferitele modificări ce s'aŭ întrodus de diferiți autori.

Deși practica nu mi-a dat ocazie a face mai multe operații de hernie, totuși credința mea este că o hernie pentru a fi operată radical și a nu se mai reproduce, trebue să îndeplinească următoarele condițiuni:

1. Isolarea cât se poate mai sus a coletuluĭ saculuĭ trăgând ast-fel o parte din peritoneul parietal în plagă și aplicarea legăturei cât mai sus posibil, prin cicatrisarea peritoneuluĭ la locul hernieĭ se perde ast-fel complect locul hernieĭ și orĭ-ce infundibul;

2. Sutura coletuluĭ saculuĭ în peretele posterior, adică a mărginilor sale în jos de legătură, servește pentru întărirea cicatriceĭ și formarea unuĭ dop, care ar opune resistență la herniile viitoare;

3. Deși la copiĭ sacul herniar din causă că e prea fin nu se poate izola bine, chiar rupêndu-se, totuși cred că în cazurile unde se poate izola este bine a'l rezeca perzându-se ast-fel cu totul traectul hernieĭ, fiind tot de odată feriți de formarea vre unuĭ licid în interiorul saculuĭ rămas pe loc și lărgirea consecutivă a canaluluĭ inghinal;

4. O condiție, cea mai importantă de observat, constă în refacerea bine a peretelui posterior al canaluluĭ cum și la sutura mușchiuluĭ marele oblic.

La o hernie veche mai ales la bătrâni, unde ansele intestinale și-au perdut dreptul de domiciliu în cavitatea abdominală se găsește traectul canalului foarte lărgit, diformat, atunci nu numai că trebue a coase mușchiul marele oblic, dar a'l aplica pentru a strâmtora canalul și a forma o cicatrice forte și pentru mai multă siguranță a aduce în formarea peretelui posterior și fibrele mușchiului dreptul anterior. De acea s'au creat o mulțime de procedee și modificări în cura radicală a hernieĭ, cari se pot aplica după varietatea hernieĭ, felul, vechimea sub care se presintă, etc.

Alți autori practică imbricarea marginilor marelui oblic, mioplastia dreptului anterior etc.

5. Reunirea per primam este iarăși o condiție ce trebue să o îndeplinească operația pentru a nu da naștere la recidivă. Deci, chirurgul trebue să ia toate precauțiunile necesare alè uneĭ asepsiĭ și antisepsiĭ perfecte pentru a obține o reunire per primam ;

6. Cu toate că am lăsat o mică porțiune din sac către extremitatea inferioară, aceasta s'a atrofiat fără a da naștere la hidrocel. Bassini în cas când hernia era funiculară extirpează complect sacul, iar când e testiculară eversează extremitatea inferioară a saculuĭ pe testicul și o coase înapoĭ.

Bibliografiĭ. Cura radica ă a hernieĭ de D. Prof. T. Ionescu, Revista de chirurgie. La Semaine Médicale 1898 pag. 97, de Broca.—La S. Médicale 1898 pag. 431 de Poullet. pag. 290 de Lucas Championnière pag. 435 de Duplay et Cazin. Münchener medicinische Wochenschrift No. 30 din 1897. Arch. für Klinische Chirur. 1890 pag. 429 de Bassini. — Ed. Schwartz (Paris) și Girard (Berne), Congres de chirurgie 1900.

SOCIETĂȚI SAVANTE

Societatea de Chirurgie din București

Ședința de la 22 Noembrie, 1900

Votări de membrii

Se votează ca membri corespondenți naționali D-nu Profesor **Samfirescu** și Dr. **Arghir Babeș**.

Prezentare de bolnavi

1) Dr. **Nanu**. *Plagă penetrantă abdominală prin armă de foc.* E vorba de un tânăr de 20 ani, adus după 10 ore, cu o plagă în flancul stâng, care nu prezenta alte fenomene de cât dureri locale. Intervenția s'a făcut după 24 ore, laparotomie longitudinală laterală, prin orificiul de intrare a glonțului, complectată cu o mică incizie transversală deasupra ombliculuĭ. Pe colonul descendent două plăgi mici, cea de eșire aproape de inserția mezocolonuluĭ, lamele acestuia dedublate de sînge și gaze. Am cusut aceste plăgi. Extremitatea inferioară a rinichiuluĭ era ruptă, am tamponat numaĭ plaga aceasta și am închis abdomenul. Am făcut în urmă o incizie lombară, extragênd glonțul din masa comună Pe extremitatea inferioară a rinichiuluĭ am pus 2 fire în U și emoragia s'a oprit. Am drenat pênă la rinichiŭ, inchizînd restul plăgeĭ.

Cazul e interesant, fiind-că d scuția e încă deschisă asupra conduiteĭ noastre. Cred că trebuie intervenit imediat, căcĭ dacă laparotomia rămîne exploratice, ea e inofensivă. Bolnavul meŭ s'a vindecat bine, datorit probabil și faptuluĭ că plăgile fiind micĭ, abdomenul nu s'a infectat.

Discuția

Dr. **Bălăcescu.** Relatez un caz identic. E vorba de o bolnavă care a primit 2 descărcăturĭ de revolver în regiunea lombară dreaptă. Intră în serviciu cu vărsăturĭ sanguinolente și urina de asemenea. Laparotomie, extrag un glonte care se oprise în peretele abdominal. In abdomen sînge amestecat cu gaze. Extremitatea inferioară a rinichiuluĭ fiind sdrobită am rezecat'o, cusând cu 3—4 fire în U, hemoragia s'a oprit. Cos o plagă pe fața anterioară a stomaculuĭ și alta pe fața posterioară, aproape de curbura mare, prin ligamentul gas-

tro-colic. Pe colon transvers o singură plagă, pe care o cos, glonțul căzuse în cavitatea lui, unde l'am abandonat. Am drenat prin abdomen plaga renală, restul incizieĭ s'a închis. Plăgile de intrare ale gloanțelor, foarte apropiate, le-am desinfectat și pansat După 6 zile temperatura se urcă, se deschide pe cale lombară un hematom pe punctul de a supura, în jurul extremității rinichiului. După câte-va zile se deschide o pleurezie purulentă, cu conținut abundent. Starea bolnaveĭ nu se ameliorează, sucombă 20 zile după operație, la necropsie se găsește un absces sub-frenic în dreapta, care trecuse neobservat. Infecția probabil s'a produs de la rinichiŭ și a fost o greșală că n'am drenat plaga renală pe cale lombară.

Dr. **Nanu.** Cred și eŭ că infecția s'a făcut de la rinichiŭ și s'a propagat în sus, dând loc la un abces sub frenic și la o pleurezie purulentă. Dacă nu se intervenea în acest caz, de sigur că bolnava murea de peritonită.

Dr. **Cristianu**, Relațează un caz din serviciciul D-luĭ Profesor **Severeanu**, cu o plagă prin armă de foc în abdomen, care a stat în serviciŭ 4 zile fără nicĭ un fenomen peritoneal și sucombă brusc. La necropsie se găsește intestinul perforat Acest caz arată că trebue intervenit de câte orĭ se bănuește o plagă penetrantă a abdomenuluĭ.

Costin. Experiențele luĭ **Delorme** aŭ arătat că glonțul pătrunde steril în organism, dar leziunile produse de el și fragmentele de haine ce intră odată cu el pot fi infectante.

Prof. **Ionescu**. Intervenția în multe cazurĭ mĭ-a dat rezultate bune. Intervenția se discută numaĭ în cazurile în care nu există simptome alarmante. Peritoneul e foarte tolerant, chiar când e infectat. Cînd eram intern la Paris în serviciul Profesoruluĭ **Le Dentu** am văzut un caz în care o lingură înghițită s'a găsit liberă în cavitatea peritoneală, fără a se găsi locul pe unde a părăsit tubul digestiv și fără reacțiune peritoneală. Am avut ocazie să intervin într'un caz de plagă penetrantă a abdomenuluĭ făcută cu o baionetă și am găsit 8 plăgĭ micĭ intestinale și o plagă a veneĭ iliace primitive stîngĭ cu un mic hematom subperitoneal. Am cusut plăgile, am pus o legătură laterală pe venă și bolnavul s'a vindecat. Dacă intervenția n'a dat rezultat bun în cazul D luĭ Bălăcescu e că nu s'a drenat leziunea renală pe cale lombară, poate că bolnava scăpa dacă printr'o lovitură de cuțit s'ar fi deschis și abscesul sub-frenic. Intr'un caz de plagă prin armă de foc, am rezecat o parte din lobul drept al ficatuluĭ, făcând sutura luĭ Auvray, am extirpat rinichiul drept sdrobit și splina distrusă. Bolnavul a murit prin complicațiunĭ tardive.

In rezumat cred că trebuie intervenit chiar în cazurile în care se presupune numaĭ că plaga e penetrantă.

2) D Prof. **Ionescu**. — I. Vĕ prezint o femeĭ operată de 25 zile pentru metroragiĭ intense, crezând că e o metrită hemoragică saŭ o tumoră intra-uterină. Am făcut histerectomie abdominală totală,

extirpând și câțĭ-va ganglionĭ pelvienĭ ipertrofiațĭ. Examenul microscopic n'a arătat malignitatea ganglionilor; în interiorul uteruluĭ s'a găsit o tumoră mică, care pare a fi un sarcom, nu un deciduom. V'am prezentat piesa de la această bolnavă.

II. O bolnavă operată de un an de splenectomie pentru o ipertrofie malarică. Starea generală e excelentă, urina e încă ipotoxică

Prezentare de piese

Prof. **Ionescu**. — Prezintă douĕ apendice, extirpate de curând. Unul provine de la un tînĕr care a intrat în serviciŭ după un atac de apendicită calmat prin tratament medical. Operat à froid s'a găsit un apendice gros, în erecție, gata să se perforeze. Al doilea provine de la un bolnav, venit în serviciŭ în al 4-lea atac de apendicită. L'am tratat cu ghiață și opiu și l'am operat după 25 zile. Am găsit aderent în jurul apendiceluĭ o masă epiploică, iar totul lipit la fosa iliacă. In interiorul apendiceluĭ o colecție purulentă. In ambele cazurĭ am rezecat apendicele, invaginând bontul în cec. Bolnaviĭ sunt bine.

Maĭ toțĭ chirurgiĭ aŭ revenit de la ideea că trebue intervenit imediat într'un atac de apendicită. Greșala însă mare e de a nu opera imediat după calmarea primuluĭ, lăsând bolnavul să risce un al doilea atac.

2) Dr. **Cristian**. — Prezintă un uter care provine de la o femee care a născut la domiciliu și adusă cu fenomene de infecțiune puerperală. Cu tot tratamentul, injecțiunĭ de ser, spălăturĭ vaginale și uterine, injecțiunĭ de ser antistreptococic, bolnava a sucombat. Peretele posterior al uteruluĭ e foarte friabil, subțire de 2—3 mm. Dacă se făcea tratamentul obicĭnuit, adică raclagiu, de sigur că s'ar fi perforat uterul. Acest caz ne maĭ arată insuccesul seruluĭ antistreptococic, de și din vene în cursul vieței și din toate organele după moarte, s'a cultivat streptococul pur.

Ședința de la 29 Noembre 1900

Prezentare de bolnavĭ:

1) Prof. **Drăghiescu** și **Cristian**. — *Histerectomie abdominală pentru ruptura uteruluĭ gravid.* Vĕ prezint o femee intrată la Maternitate acum o lună, gravidă la termen, cu un fĕt viŭ în dreapta transversă, cu o strâmtorare de basin, diametrul promonto-subpubien de $9^1/_2$ cm. Capul era la strâmtoarea superioară și puțin fixat. Facerea neprogresând, s'a încercat o aplicare de forceps, copilul fuge în abdomen, printr'o ruptură a fundului de sac vaginal drept, prelungită pe uter și ligamentul larg. Se extrage repede copilul, se reduc câte-va anse intestinale care s'aŭ prezentat in vagin, se rezecă o parte din epiploon. A doua zi se face isterectomia abdominală, intestinele pline de meconiu. Bolnava s'a vindecat. La operație s'a vĕzut că ligamentul rotund dintr'o parte era rupt. Acesta e al doilea caz al nostru de

isterectomie pentru ruptura uteruluĭ. In primul intervenția s'a făcut târziŭ, fĕtul s'a scos prin abdomen și femeea a sucombat de peritonită după 12 ore.

In rupturile penetrante se face și sutura plăgeĭ dar are inconveniente pentru sarcinele ulterioare. Așa la o femee am făcut sutura plăgeĭ în douĕ facerĭ consecutive, la a treia ruptura a fost mortală prin hemoragie.

In cazul acesta s'a notat absența hemoragieĭ și a șoculuĭ, care însoțesc în tot-d'a-una rupturile.

2) Dr. **Nanu.** *Flebită sifilitică la membrul super or.* — E un bolnav intrat în serviciul meŭ la 3 Noembre, cu o tumefacție difuză a brațuluĭ drept, întinsă până la fața dorsală a mâneĭ, o desvoltare pronunțată a venelor superficiale din regiunea umĕruluĭ și peretele anterior al axileĭ, cu durerĭ foarte viĭ în braț, iar un cordon se simțea de-a lungul bicepsuluĭ, cât un condeiŭ de scris, de la mijlocul brațuluĭ până în vârful axileĭ. Edemul nu lăsa întipăritura degetuluĭ. Toate acestea eraŭ caracterele uneĭ flebite, flegmația albă dolens.

Acum 6 anĭ acest bolnav a avut un șancăr pe gland, tratat de către un medic prin injecțiunĭ ipodermice de sublimat, dar una din adenitele inguinale a supurat. De atunci bolnavul n'a maĭ avut simptome de sifilis, afară de oare-carĭ durerĭ de cap nocturne. Chiar durerile din braț actuale sunt maĭ accentuate noaptea. Din examenul acesta al antecedentelor cred totuși că flebita la acest bolnav e de natură sifilitică, maĭ ales că s'a ameliorat foarte mult cu Priesnitze locale, cu sublimat și 3 injecțiunĭ ipodermice, cu salicilat de mercur de câte 0.10 ctgr.

In literatură am găsit numaĭ douĕ cazurĭ de flebite sifilitice terțiare ale luĭ Langenbeck; de flebită secundară sunt casurĭ maĭ numeroase, maĭ detaliate numaĭ vr'o 13. Aceste flebite se observă maĭ mult la venele subcutanate și adesea la maĭ multe membre odată. In sazul nostru ocupă una din venele brachiale.

Prezentare de piese:

Prof. **Severeanu** prezintă prin firicel nervos, lung de 15 cm. scos de internul spitaluluĭ Colțea, D. Vicol, dintr'o plagă prin mușcătură de câine la pulpa picioruluĭ, partea postero-externă. Acest nerv, după sediul anatomic, e cutanatul peronier, ramură a safenuluĭ popliteu extern. Capătul superior era rupt și smuls la o distanță mare de plagă.

Comunicărĭ:

Prof. **Severeanu.** *Anestezia generală cu Kelen.* Acest corp ca anestezic general a fost descoperit de un dentist din Genf, care a observat că unul din clienții luĭ, pe când îĭ extrăgea o măsea cu anestezia locală cu clorur de etil, a dormit și s'a deșteptat imediat. Repetând experiența s'a convins de proprietățile luĭ anestezice gene-

Scanned with OKEN Scanner

rale. **Hacker** de la *Insbruk* a început să-l întrebuințeze și a ajuns la 1500 anestezii. **König** din Berna încă l'a întrebuințat. Din vara trecută am început să-l întrebuințez și eŭ, servindu-mĕ de un Kelen pur, fabricat anume de fabrica din Lyon și cu o mască specială. Resultatele sunt consemnate în lucrarea inaugurală a elevuluĭ meŭ Dr. **Popovicĭ.** Bolnavul adoarme repede, după câte-va inspirațiunĭ, se deșteaptă imediat cum se ridică masca, fără să acuze durerĭ de cap, fără greață saŭ vărsăturĭ, afară numaĭ dacă Kelenul nu e pur, ca cel obicĭnuit în comerț. Reflexele și contractura mușculară une-orĭ nu dispar.

Discuția:

Dr. **Hristodorescu.** Anestezia cu Kelen s'a făcut în serviciul D-luĭ **Leonte** în 10 casurĭ. Așa, un raclagiŭ uterin, care a durat 7 minute și a consumat 12 grame de Kelen, un flegmon al antebrațuluĭ, o osteomielită, o laparotomie pentru un kist hidatic al ficatuluĭ. Pe Dr **Cosma** l'am anesteziat cu Kelen, pentru a-ĭ deschide un flegmon septic. In timpul când se spăla regiunea a mișcat brațul, a avut chiar convulsiunĭ când s'a introdus drenul. După 4 inspirațiunĭ a simțit că adoarme.

Dr. **Andronescu** comunică că Dr. **Fiala** a făcut anestezia generală cu Kelen încă în 1882, pe când era intern la D-sa și probabil că a păstrat încă notele.

2. Prof. **Drăghiescu** și **Cristian.** *Despre Simfizeotomie* (apare în original).

3. **Dona.** *Ooforo-pyosalpinx torsionat* (apare integral).

Discuția:

Dr. **Nanu.** Am comunicat deja Societățeĭ un caz de torsiunea pedicululuĭ unuĭ hemato salpinx. Cred că și în cazul d-luĭ **Dona,** era un hematosalpinx, lichidul era sanguinolent și nu s'a făcut examenul microscopic pentru a constata globule de puroĭ. Cred încă că punga s'a format, ca de obiceiŭ, în treimea externă a salpingeĭ, iar ovarul a luat numaĭ parte la formarea peretelui pungeĭ. Ca intervențiune sunt de părere că trebuea făcut o isterectomie totală, pentru a putea drena prin vagin și a obvia accidentele ulterioare. Prin această drenagiul abdominal devenea inutil.

Dr **Racoviceanu.** Am intervenit maĭ puțin radical la această bolnavă, fiind-că operația a fost dificilă, aderențe multiple, hemoragie, hemostază dificilă, pediculul era ramolit. Punga se spărsese în timpul operațieĭ și am căutat să limitez focarul de infecție, terminând maĭ repede operația, fără multe manopere pelviene și drenând focarul prin abdomen.

Scanned with OKEN Scanner

Ședința de la 31 Decembre 1900

Corespondență:

Dr. **Arghir Babeș,** membru corespondent național trimite o lucrare intitulată, „un nou procedeu de extirpare a tumorilor erectile ale pelei capului".

Prezentare de bolnavi:

Prof. **Ionescu.** *Gușă plongiantă cu fenomene de asfixie.* E o fată de 19 ani, intrată în serviciu la 19 Noembre cu fenomene de asfixie lentă printr'o gușă care prezenta o prelungire retrosternală, comprimând tracheea. Sub cloroform, printr'o incizie în U, am extirpat sub-capsular ambii lobii și partea retrosternală lăsând o mică porțiune din istm și din coarnele lobilor atârnați de arterele tiroidiene superioare. Această bolnavă prezintă încă faciesul dinainte de operație, fața puțin infiltrată, ochii închiși, vocea puțin voalată, turpoare intelectuală. Pentru aceste fenomene cred că e indicat a i se administra tablete tiroidiene

Discuția:

Dr. **Duma.** Am văzut un caz în serviciul d-lui **Nanu,** era vorba de o gușă operată cu succes prin extirpare, după un an revine cu fenomene de asfixie printr'o tumoră retrosternală. La a doua intervenție bolnava muri pe masa de operație, înainte de a se fi putut extirpa tumora.

La necropsie s'a văzut că tumora se prelungea mult în jos și nu s'ar fi putut extirpa fără resecția unei porțiuni de stern. Probabil că a fost aci un lob eratic care s'a ipertrofiat prin compensare și a dat loc la fenomene de gușă plongiantă.

II) *Disjoncțiune juxtă-epifizară a capului umeral.* E un băiat de 17 ani, intrat în serviciu la 17 Octombre 1900, cu o luxație a umărului drept, la radiografie se vedea disjoncțiunea capului anatomic al humerului, fragmentul inferior se simțea sub piele. Am făcut o artrotomie și am găsit capul fixat în cavitatea glenoidă; l'am scobit nițel, am redus fragmentul inferior fixând numai prin sutura părților vecine. Am aplicat un aparat Hennequin pe care l'am menținut 30 zile. La scoaterea aparatului se constată ca și prin radiografie că reducerea se menține, câte-va mișcări se petrec deja în articulația nouă; cu timpul, prin masagiu, sper că toate mișcările vor reveni. Dacă nu interveneam, s'ar fi stabilit poate o pseudartroză, cu mișcări libere, fără punct de sprijin, braț de polișinel.

Discuția.

Dr. **Duma.** Intr'un caz operat de mine, era vorba de o luxație veche a umărului, cu leziuni vechi periarticulare și fenomene dureroase din partea plexului brachial. Am făcut artrotomie, am tăiat o parte din marele pectoral și tendonul miculu pectoral pentru a mă apropia de articulația. Cavitatea glenoidă dispăruse, în locul ei am găsit tuberozitatea mare, fragmentul inferior era deplasat sub clavi-

Scanned with OKEN Scanner

cula. Am resecat puțin din acest fragment și l'am cusut la marea tuberozitate. S'a vindecat bolnavul de intervenție, dar a rămas cu impotența membruluĭ

Dr. **Ionescu.** Rezecția și reducerea erau indicate în acest caz, dar trebuia încă creată o nouă cavitate glenoidă, rezultatul ar fi fost mai bun. In cazul meŭ cavitatea exista, dar am mai scobit încă puțin capul pentru a o mări.

III. *Gastro-enteroanastomoză pentru stenoza pilorului necanceroasă.* Un bolnav de 38 anĭ, intrat în serviciŭ cu turburărĭ gastrice, durerĭ la epigastru și vărsăturĭ după masă, fără alte simptome, fără tumoră. Examenul stomaculuĭ arată o iperclorhidrie intensă. La deschiderea abdomenuluĭ, la 2 Noembre, am găsit pilorul îngroșat, dur, probabil un ulcer vechiŭ cicatrizat, cu trecerea dificilă a alimentelor. Am făcut o gastro-enteroanastomoză posterioară transmezocolică, cu jejuno-jejunostomie laterală. Am întrebuințat un procedeŭ special de sutură. Aplic sutura sero-seroasă și sero-musculară pe jumatatea posterioară a circonferenței, petrec firele pentru partea anterioară a sutureĭ, le ridic pe o sondă canelată și numaĭ atuncĭ incizez ambele mucoase, înod firele anterioare și anastomoza e isprăvită. In acest mod mucoasa rămâne necusută, cea ce de alt-fel e și inutil ; iar cavitățile staŭ deschise cât maĭ puțin, anume timpul necesar pentru înodarea firelor anterioare. **Tuffier** și **Kelly** întrebuințează o sutură identică. Bolnavul e azĭ vindecat, nu maĭ are durerĭ nicĭ vărsăturĭ, examenul conținutuluĭ stomacal denotă o ipoclorhidrie, probabil pasageră, bilă nu s'a găsit.

IV. *Craniectomie parțială pentru epilepsie traumatică.* E un bolnav intrat în serviciŭ cu atacurĭ de epilepsie generalizată în urma unuĭ traumatism în regiunea frontală stângă, cu înfundătura osuluĭ. Am făcut o craniectomie imediat deasupra arcadeĭ orbitare și am găsit o lipsă de substanță cerebrală din lobul frontal, și înlocuită cu țesut cicatricial aderent. Tabla osoasă am suprimat'o, repunând numaĭ lamboul cutanat. Din punct de vedere terapeutic, rezultatul e bun, n'a maĭ avut atacurĭ de epilepsie. Am rezecat tabla osoasă pentru a evita aderențe ulterioare ; sub lamboul cutanat se formează un țesut destul de rezistent pentru a proteja creerul.

Prezentare de piese.

Prof. **Ionescu.** Piesa e uu rinichiŭ transformat într'o pungă enormă de puroiŭ, care se întindea până în fosa iliacă, extirpată acu 15 zile, pe cale lombară, printr'o incizie oblică prelungită mult înainte. In jurul veneĭ renale și cava inferioară am găsit 4 mese ganglionare pe care le-am extirpat. In acest caz era un rinichiŭ în potcoavă, am sceționat istmul și l'am cusut. Am drenat loja renală. Starea generală a bolnavuluĭ era proastă; boala fiind veche de 13 anĭ, a sucombat după 15 zile, fără nicĭ o cauză evidentă. La necropsie s'a găsit rinichiul stâng ipertrofiat și cu 2 uretere care se reuneaŭ la o distanță mare de rinichiŭ, ficatul prezenta leziunĭ de hepatită nodulară. Examenul puroiuluĭ proaspăt a arătat colibacili.

Dr **Cristian I.** Piesele aceste sunt organele toracice care provin de la un copil mort cu fenomene de meningită, 2 luni după naștere. Mama copiluluĭ a murit la 16 zile după facere, de tuberculoză pulmonară cronică, copilul n'a fost de loc în contact cu măsa, a fost izolat de la început.

La necropsie s'a găsit pulmonii plini de *granulațiuni tuberculoase*, pe meningele din șanțurile silviene, câți-va noduli în splină, nimic în ficat, ganglioni tracheali și mezenterici ipertrofiați. E un caz de heredo-contagiune prin transmisiunea germinilor infecțioși.

Discuția :

Dr. **Duma.** Cu chestiunea transmitereĭ tuberculozeĭ de la mamă la copil s'a ocupat în special Landouzy care a arătat că tuberculoza e frequentă la copiĭ maĭ micĭ de 2 anĭ. Când eram extern la Tenon am văzut un caz identic, la necropsie s'a găsit un nodul cazeos în pulmon. Leziunile sunt maĭ frequente în ficat.

II. E uterul care provine de la o femee care a expulzat fătul la domiciliu și a intrat la maternitate cu fenomene de infecție puerperală.

După 3 zile i se face raclajiu. Culturile făcute din uter aŭ dat streptococĭ. Fenomenele de infecțiune continuă, un absces se formează pe peretele pelvian stâng, durerĭ abdominale ușoare, pulsul 126 și sucombă. Din sânge nu s'a cultivat nimic în 2 rânduri, în timpul vieței. In acest caz lipsea septicemia. La necropsie s'a găsit puțin lichid în peritoneu, falșe membrane pe splină și un absces între peretele uterin posterior și epiploon. Histerectomia abdominală ar fi fost poate indicată.

Discuția :

Prof. **Ionescu.** Dupe mine e un caz de septicemie peritoneală, fenomenele din timpul vieței și leziunile necroscopice o demonstrează. Intervenția n'ar fi dat un rezultat bun, infecția fiind generalizată Pe piesă se vede că peretele posterior al abscesuluĭ e format de colonul pelvien, care ocupă poziția luĭ normală, pe care am indicat'o eŭ în 1889.

Dr. **Duma.** Am observat 2 cazurĭ de infecție puerperală. Unul s'a vindecat prin tratamentul medical, unul a sucombat de progresul boaleĭ și la necropsie am găsit un absces între trompa și ovar, deschis în peritoneu. Poate o intervenție limitată numaĭ la deschiderea abscesuluĭ, ar fi putut scăpa și bolnava mea și a d-luĭ *Cristian*.

Dr. **Cristian** susține că fenomenele infecțioase aŭ pornit din absces, nu s'a cultivat microbĭ din sânge în viață și nicĭ din organe după moarte.

Cunoaște un caz indentic în care un absces pelvien deschizându-se în vagin spontaneu, toate fenomenele, chiar de uremie, aŭ încetat.

Comunicări :.

Dr. **Andronescu.** *Laparotomie în cursul sarcinei pentru apendicită, naștere la termen.* E vorba de o doamnă care acum 8 ani a fost operată la Paris pentru un kist enorm al ovarului, după ce avusese 2 faceri normale și 2 avorturi. In urma acestei intervențiuni a avut un avort în luna 3-a. In ultimul an, în timpul sarcinei în luna 3-a, face o apendicită cu fenomene de septicemie peritoneală. Operată de d-nu Prof. *Ionescu*, i s'a rezecat apendicele. Bolnava s'a vindecat de intervenție, sarcina și-a continuat evoluția iar la 26 Noembre am asistat la facere, necesitând o mică intervenție. Buza anterioară a colului era comprimată între pubis și capul copilului. In timpul unei contracțiuni am dilatat cu degetul orificiul uterin făcând mișcări de circumducere și apăsând mai ales în mod continuu pe buza anterioară a uterului și am reușit s'o scap de compresiunea ce suferea, reducând'o în sus peste capul fetal. Atunci am spart punga apelor, membranele fiind rezistente și facerea a avut loc spontaneu.

Discuția :

Prof. **Ionescu.** Am intervenit imediat în acest caz, tocmai îmi era teamă ca să nu se infecteze și uterul gravid și să survină un avort care ar fi agravat starea generală. Intr'un alt caz am întârziat intervenția, era o sarcină în luna 5-a ; în adevăr femeea a avortat spontaneu și m'am decis la intervenție în extremis. Era și o formă neobicinuită. In regiunea epigastrică se simțea o tumoră, o induratie, iar în fosa iliacă dreaptă o colecțiune. Am făcut o laparotomie mediană, și am găsit apendicele foarte sus, așezat transversal și perforat; de aci a plecat o colecție purulentă desvoltată în fosa iliacă, pe care am vidat'o. Bolnava a sucombat în noaptea intervenției, de septicemie. Intervenția în asemine cazuri e urgentă.

Cohn.

Societatea de Chirurgie din Paris

(Bulletins et Mémoires de la Société de chirurgie No. 37, 38. 39, 40. 41, 1)

Sedința de la 28 Noembrie

Strivire gravă a picioruluĭ.—**Chaput.** Bolnavul a fost tratat prin inciziuni multiple, băi și pansamente cu apă oxigenată. S'a vindecat în 11 luni, conservând tarsul întreg.

Amputația osteo-plastică a luĭ Bier prin lambou poster or. — **Quénu.** Presintă radiografia— operația datează de cinci luni.

Kist hidatic al bazeĭ gâtuluĭ. — **Routier.** — Era un kist enorm, aderent la vasele sub-claviculare. Tratat prin capitonagiŭ cu succes.

Corpĭ streinĭ aĭ vezicei, rectuluĭ și intestinului. — **Thiéry.** Presintă un ac de păr scos din băsica uneĭ femeĭ cu o pensă, după dilatația colului, un picior de scaun de 35 cm. scos din rect după 48 ore, o si-

renă eliminată pe căile naturale a cincea zi după ce a fost înghițită de un copil.

Corpi streini ai esofagului.—**P. Sebileau** presintă în numele lui și al lui **Lombard**, un ban scos prin esofagotomie externă de la un copil de 3 ani și radiografia regiunilor cervicală și dorsală ale micului pacient.

Radiografia unui genunchiu valg dublu.—**Walther** prezintă această radiografie a unui bolnav operat de câte-va zile. Se vede că epifiza nu e modificată, deformația își are sediul numai pe estremitatea diafizei.

Kist hidatic al bazei limbei.—**Segond** a extirpat un asemine kist la o femee de 39 ani. Era cât o alună și ocupa marginea organului.

Hernie crurală apendiculară închistată într'un vechiu sac herniar deșert.—**Demoulin** prezintă piesele.

Decolare epifizare a extremității inferioare a tibiei; radiografie. **Monod**. Afecțiunea a survenit la un copil în urma unui pas greșit; decolarea s'a însoțit și de fractura peroneului.

Sedința de la 5 Decembre, 1900

Relativ la artrotomia în luxații vechi ale umărului. **Nélaton** crede că rezultatele obținute sunt mediocre, cum s'a întâmplat și în 2 cazuri personale. Statistica lui **Delbet** cuprinde 25 operațiuni numai cu 6 rezultate bune. Dânsul preconisează mobilisare și masagiu și în caz de nereușită rezecția capului umeral.

Delbet aprobă conclusiunile lui **Nélaton.** Conduita lui e aceiaș. **Ricard** susține că rezultatul în casul lui e bun și a continuat să se amelioreze. Își propune să presinte din nou bolnavul.

Relativ la intervențiunile chirurgicale în cirozele epatice. **Lejars** a operat un caz identic cu al lui **Michaux**. Intr'o ciroză ipertrofică a făcut o cholecistostomie.. Bolnava s'a ameliorat, a căpătat poftă de mâncare, ficatul a diminuat, după 3 luni s'a închis fistula. Resultatul bun îl atribue drenagiului.

Michaux aduce un resultat îndepărtat, un bolnav operat la 1896 prin cholecistostomie pentru un ficat enorm cu icter și ascită; bolnavul e azi complect vindecat.

Quénu a revăzut un bolnav operat acum un an pentru o ciroză atrofică cu peritonită închistată perihepatică, în care a deschis numai colecția. Ciroza perzistă, dar starea generală e mulțumitoare.

Intervențiune chirurgicală într'un cas de peritonită prin perforație datorită febrei tifoide. — **Loison**. Operația s'a făcut după 15 ore, în a 16-a zi a febrei tifoide, s'a cusut ulcerația și s'a drenat. Febra tifoidă a continuat, o pleuresie purulentă s'a tratat prin deschidere largă cu resecțiune costală, în cele din urmă bolnavul s'a vindecat.

Lesiunile plexului brachial și ale venei axilare prin armă de foc. — **Potherat**. Glonțul intrat la nivelul marginei inferioare a marelui pectoral s'a oprit în fosa subspinoasă. Bolnava avea fenomene dure-

Scanned with OKEN Scanner

roase și pareza membrului superior. Un nodul fibros ingloba vena, bachialul cutanat intern și accesoriul lui, cubitalul și rădăcina internă a medianului. După liberare fenomenele paralitice aŭ dispărut, **Berger** prezintă *granule riziforme voluminoase*, cât un bob chiar, scoase din sinoviala îndoitorilor degetelor și un *calcul apendicular voluminos*, găsit liber într'un abces apendicular.

Ședința de la 12 Decembre 1900

Relativ la intervenția chirurgicală în perforațiile intestinale ale febrei tifoide. — **Monod** relatează un cas mai vechiŭ, în care a găsit după 15 ore, o peritonită septică generalisată, a cusut perforația, bolnavul a murit după câte-va ore.

Inundarea peritoneului prin ruperea unei sarcini ovarice probabilă. — **Tuffier.** E o observație a lui **Letoux** (Vannes), care a intervenit după 20 ore și a găsit ovarul drept rupt. A extirpat aceste anexe. La examenul microscopic s'a vĕdut că era un kist folicular care se rupsese. **Depage** și **Gottschalk** citează vre-o 6 cesuri identice.

Delbet citează un cas identic mortal datorit rupereĭ uneĭ vene a ligamentuluĭ larg.

Noŭ procedeŭ rapid de hemostaza ficatuluĭ.—**Walther** presintă un procedeŭ aplicat de **Chapot-Prévost** (Rio-de-Janeiro) la o fetiță de 8 anĭ, pe care a separat'o de un alt copil de acelaș sex cu care forma un monstru thoraco-xifopag. Aceasta din urmă a murit după câte-va zile. Procedeul constă în trecere prin ficat și cele 2 buze ale inciziei abdominale a uneĭ seriĭ duble de fire groase de mătasă strânse și înodate la nivelul tegumentelor pe tamponașe de tifon.

Obliterarea fistulelor intestinale printr'un procedeŭ noŭ. — **Peyrot.** E un procedeŭ al lui **Pauchet** (Amiens), care constă în a inciza anza intestinală vecină și a coase mărginele acesteĭ inciziunĭ la orificiul fistulos. Aplicat în 2 cazurĭ. Raportorul face rezerve. **Delbet** întreabă de ce într'un caz nu s'a mulțumit numaĭ cu alipirea anseĭ intestinale vecină. **Tuffier** susține că trebue în totdeauna deslipită fistula și a coase liber, asemenea și **Michaux.**

Compresă uitată în abdomen și trecută în intestin. Extragere prin talie intestinală. Vindecare. — **Chaput.** E vorba de o bolnavă care a fost laparotomizată în maĭ multe rânduri, în 1897 operată pentru eventrație cicatricială strangulată, după care a făcut o fistulă piostercorală intermitentă. Operată la 1 Iunie 1899, după ce s'aŭ desfăcut aderențe multiple, s'a găsit o ansă intestinală dilatată, din care s'a extras o compresă de 52 cm. pătrați.

Artrită cronică traumatică a genunchiuluĭ; rezecția totală a sinovialeĭ. — *Vindecare.* **Mignon.** Operația s'a făcut 6 lunĭ după accident Bolnavul e vindecat și are toate mișcările.

Tuberculoza piciorului; amputația ante-scafoidienă. **Tuffier** a făcut

operația lui *Chopart* cu conservarea scafoidului. Rezultatul obținut e perfect.

Sarcină de 5 luni complicată de hematosalpinx. — **Picqué** a extirpat un hematosalpinx cu pedicul răsucit sarcina a continuat să evolueze.

Absces intra-peritoneal închistat în vecinătatea stomacului și perforarea acestuia prin corp strein. **Picqué.** Un alienat înghițise o cutie cu ace. La intervenție pentru fenomene de colecistită, s'a găsit un absces la nivelul pilorului în comunicație cu stomacul perforat S'a cusut plaga stomacală. Bolnavul s'a vindecat.

Kist seros apendicular, apendicectomie. **Potherat.** Prezintă un hidro-apendice extirpat, cu conținut limpede și incolor. E al doilea caz. **Potherat** prezintă o *pensă* pentru pansamente septice.

Ședința de la 19 Decembre 1900

Două cazuri de chirurgia stomacului. **Routier** raportează în numele lui **Lafourcade** *(Bayonne)* un caz de tumoră a pilorului, la care a făcut pilorectomie prin al doilea procedeu **Billroth** și unul de gastro-enterostomie anterioară pentru stenoză cicatricială a pilorului. Ambii s'au vindecat. In primul caz era un epitelioma tip. **Guinard** arată dificultatea de a diagnostica leziunile stomacului chiar după laparotomie și citează un caz personal. **Poirier** susține acelaș lucru.

Reclus citează un caz în care existau 2 pungi gastrice, în care a rezecat porțiunea strâmtorată și a suturat direct cele 2 pungi ; bolnavul s'a vindecat. Mai citează un bolnav văzut de **Terrier** câți-va ani mai înainte și care îi găsise o tumoră inoperabilă. Operat, s'a găsit că nu există nici o tumoră, ci un ulcer al pilorului pe peretele posterior.

Tuffier arată că diagnosticul afecțiunilor stomacului se face *înainte de operație*, mai ales de medici, *în timpul operației* și une-ori abea după *operație* și mult timp în urmă. In privința intervenției, recomandă gastro-enterostomia, afară de cazuri excepționale de tumori limitate și mobile.

Hartmann vorbind de diagnosticul afecțiunilor stomacului, arată mijloacele de investigație de care dispunem pentru aceasta. Vorbește apoi de accidentele de *circulus vitiosus*.

Delbet crede și dânsul că diagnosticul înainte de operație trebue să fie făcut de chirurg. Citează un exemplu relativ la dificultatea diagnosticului și susține că intervenția trebue să fie mai radicală. Accidentele de *circulus vitiosus* nu le atribue retenției de bilă în stomac, ci unei iritațiuni pornită de la noua gură.

Tuffier confirmă importanța examenului sângelui, pentru diagnostic, susținută de **Hartmann.**

Schwartz citează un caz de *circulus vitiosus* mortal în care s'a văzut că anastomoza s'a făcut pre aproape de origina jejunului, cea ce a produs o tracțiune mare și o cotire a ansei.

Scanned with OKEN Scanner

Broca citează un caz de kist al cerebeluluĭ diagnosticat ca afecțiune gastrică.

Tuberculoza sînuluĭ, amputațíe. **Broca.** E o observație a luĭ **Pluyette** *(Marsilia)*, cu abces rece și ulcerațiunile mamelonuluĭ. Operată de 18 luni vindecarea s'a menținut.

Hemopneumotorax traumatic. — **Gérard-Marchant.** S'a găsit prin lărgirea plăgeĭ toracice, o plagă a diafragmuluĭ și ficatuluĭ, care s'aŭ cusut. Asemenea s'a închis și toracele. S'a vindecat.

Luxație veche și fractura umăruluĭ. — **Guinard.** Bolnavul recăpătând mișcările, s'a intervenit prin rezecția capuluĭ pentru fenomene de compresiunea cubitaluluĭ.

Legătura arterеĭ sub-claviculare înăuntrul scalenelor pentru anevrism.— **Tuffier.** Extirparea era imposibilă din causa aderențelor.

Fractura coloaneĭ vertebrale. — **Delorme** prezintă bolnavul, care s'a vindecat de o fractură în regiunea lombară după 40 zile de repaos.

Monod prezintă *pastile de săpun de alcool* pentru a înlocui lampa cu spirt.

Sarcină de 4 luni $^1/_2$ complicată de tumorà fibroasă a uteruluĭ. — **Schwartz** a făcut cu succes histerectomia supravaginală, tumora fiind înțepenită în basin.

Prolaps rectal. — **Gerard-Marchant** presintă o piesă a luĭ **Carlier** (Lille).

Corpĭ streinĭ aĭ apendiceluĭ. — **Lucas Championnière** prezintă două fire de plumb găsite într'un apendice cu fenomene de obstrucție.

Ședința de la 27 Decembre 1900

Importanța examenuluĭ sângeluĭ pentru diagnosticul cancerului stomaculuĭ. — **Hartmann.** Arată cu două exemple importanța acestuĭ examen, care în caz de cancer dă o scădere a număruluĭ globulelor roșiĭ și a valoareĭ lor în hemoglobină cu o leucocitoză manifestă.

Două cazurĭ de intervențiune peutru perforație intestinală în febra tifoidă. — **Lejars** a intervenit de multe orĭ în asemenea cazurĭ, fără succes. Intervenția trebue făcută cât maĭ curând posibil, diagnosticul însă e une-orĭ delicat. **Legueu** a intervenit în 2 cazurĭ și a scăpat unul din bolnavĭ.

Rochard a intervenit într'un caz diagnosticat de perforație, în care n'a găsit nimic, bolnavul totuși s'a vindecat.

Walther n'a intervenit într'un caz, un abces peritoneal încistat s'a deschis spontaneŭ în vesică, bolnavul s'a vindecat.

Plagă cu cuțitul a abdomenuluĭ; rănirea maĭ multor vase; perforația ceculuĭ. — **Chaput** comunică un caz al luĭ **Morestin** în care s'a legat o venă spermatică și una epigastrică. O plagă a ceculuĭ de 3 cm. se coase, se leagă artera apendiculară care s'a găsit secționată. Drenagiu. Vindecare.

Fibrom al fundului de sac sub-peritoneal al lui Douglas.—**Schwartz.** E o tumoră cât un pumn, care fusese o cauză de distocie mai înainte și a necesitat o embriotomie.

Ședința de la 9 Ianuarie 1901

Hemo-diagnostic în cancer al stomacului și în infcțiuni. — **Tuffier.** In casuri de cancer și ulcere ale stomacului am putut pune diagnosticul grație examenului sângelui. Sunt casuri în care interpretarea e dificilă. Leucocitoza poate lipsi saŭ apare târziŭ și însoțește toate infecțiuniie. **Hartmann** arată că leucocitoza în infecțiuni e polinucleară, pe când în cancer e mononucleară.

Relativ la perforațiunile intestinale in febra tifoidă. — **Loison.** Arată că diagnosticul acestor perforațiuni nu e așa greŭ. Relativ la pronostic arată 90 operațiuni cu 74 decese și 16 vindecări, adică 21,3%. Expectația e în mod constant urmată de moarte. Se cere ca intervenția să fie precoce. Din cele 16 vindecări, 10 sunt în urma uneĭ intervențiuni în primele 24 ore. Nu trebue operat nicĭ înainte de 6 ore, ca să treacă șocul.

Cancer întins al intestinului, resecție intestinală, vindecare. — **Poirier.** E un cancer întins la porțiunea terminală a ileonuluĭ, cec, colon ascendent și treimea dreaptă a colonuluĭ transvers. S'a rezecat toată partea bolnavă și ganglionii și s'a anostomozat cap la cap.

Resecția umĕruluĭ pentru fractură consolidată vicios a extremităței superioară a umeruluĭ.—**Lucas Championniére.** Ankiloza era complectă, deltoidul dispărut. Resultatele intervenției, care datează de un an, sunt relativ bune.

Cancer mucoid al intestinuluĭ, resecția a 14 cm. — **Routier.** S'a găsit la operație o salpingită dublă probabil tuberculósă care s'a extirpat și un cancer al colonuluĭ pelvien care s'a resecat, anastomozând cap la cap. Drenagiŭ vaginal. Vindecare.

Cohn.

REVISTA ZIARELOR STREINE

Centralblatt für Gynäkologie. 1901.

No. 1. **Küstner**-*Breslau: Operaţia unei hernii in cordonul ombilical cu rezecţia lobului hepatic prolabat.* Lobul herniat, neputând fi redus, s'a rezecat cu termocauterul, după o legătură dublă. Copilul a murit după 21 de zile de melenă şi stază venósă, la necropsie s'a găsit suprafaţa de rezecţiune a ficatului aderentă la păretele abdominal.

Engelmann-*Bonn: Protargolul în instilaţiile lui* **Credé**. Autorul recomandă protargolul solvat în apă rece în instilaţie la nouĭ născuţi, în loc de nitrat de argint.

Grasmück-*Saratoff*: *Un nou cas de ipertrofia mamelelor la femeĭ*. E un caz analog cu al luĭ **Donati**. Dimensiunile eraŭ: în diametru 59 cm. la dreapta şi 56 cm. la stânga. Circonferenţa 73-69 cm. Se atribue ipertrofia sarcineĭ.

No. 2. **Jahreiss**-*Augsburg: Un caz de miom uterin complicat de diabet.*

No. 3. **Micholitsch**-*Wien*: *Un caz de operaţie radicală a unuĭ cancer uterin complicat de sarcină.* Un cancer al coluluĭ. Operaţie cezariană cu extirpare abdominală totală prin metoda luĭ **Wertheim**. Vindecare după 2 şi jum. luni, fără recidivă. Copilul trăeşte.

Deutsche medicinische Wochenschrift 1900—901.

No. 52. **Last**-*Thorn: Colpocleisis şi fistulă recto-vaginală artificială pentru o fistulă intestino-vaginală incurabilă în urma uneĭ recidive de cancer.* Comunică cazul.

No. 1. **Ráskai**. *Patogenia epididimiteĭ gonoreice.* Cazul arată importanţa etiologică a gonococuluĭ şi rezistenţa luĭ chiar în mediĭ nefavorabile.

No. 2. **Lewin**. *Vărsăturile după cloroform şi alte anestezice. Metodă de a le evita.* Autorul le atribue iritaţieĭ stomaculuĭ de cloroformul înghiţit seŭ eliminat prin stomac. Administrează maĭ înainte 300—500 gr. dintr'o soluţie de cocaină 0,01—0,02 la sută.

Baumgart. *Laparotomie vaginală şi abdominală în peritonita tuberculósă* (Urmare în No 3).

Denker-Hagen: *Absces cranien otogen cât un ou de găină, absces extradural și subperiostal în regiunea temporală, vindecat prin operație.*

No. 3. **Sippel** *Tuberculosa organelor genitale femeești și a peritoneului.* Autorul atribue vindecarea prin laparatomia unei iperemii locale, care dă naștere unui ser curativ.

Correspondenzblatt für Schweizer Aerzte. Anul XXXI.

No. 1. **Lanz-Bern**: *Indicațiile tratamentului operatoriu în peritiflită.* Autorul propune resecția apendicelui în prima zi — dacă au trecut 24 ore așteaptă să opereze à froid, afară numai de intervenția de necesitate

No. 2 **Hildebrand-Bassel.** *Tratamentul tuberculosei genunchiului.* Conservator în perioada de creștere, prin resecție în vîrstă mai înaintată.

Suter. *Despre urotropină.* Arată indicațiile terapeutice.

Lancet.

20 Oct. 1900. — **Moulin:** *Trei cazuri de gastrotomii pentru hematemeze.* Ia 2 cazuri cu trei ulcerațiuni a făcut legătura mucoasei ulcerate cu acul și un fir de mătasă; în al treilea caz a scos mucoasa ulcerată prin plagă și i-a aplicat o legătură. Partea invaginată din peretele stomacal a cusut'o cu suturi Lembert. Vindecare.

10 Nov. 1900. — **Hume:** *O serie de 11 operațiuni în perforația unui ulcer de stomac.* S'au vindecat 6, au sucombat 5. Un caz cu ulcer pe peretele posterior. Cazurile vindicate s'au operat între 6 și 28 ore după perforație. In toate cazurile s'au invaginat ulcerul și s'a cusut, întărind sutura cu un lamboŭ de epiploon.

Practitioner, Nov. 1900.

Allingh m: *Apendicita.* Dacă pulsul trece de 100 pe minut, să se intervină, căci apendicele e tot-d'auna perforat. Când peritonita e generalizată bolnavul sucombă de regulă. Un atac acut de recidivă să se opereze imediat, alt-fel à froid.

The Medical Cronicle, Nov. 1900.

Southam: *Tratamentul apendiciteĭ.* Autorul recomandă intervenția numai când după 6—7 zile nu se ameliorează. Rezecă apendicele numai când îl găsește liber. In peritonita generalizată drenagiŭ prin contra deschidere. In recidivă să se opereze după al doilea atac.

Revue de chirurgeie.

No. 1, Ianuarie 1901. — **Tillaux și Riche.** Legătura aorteĭ abdominale. Examenul faptelor experimentale, clinice și chirurgicale — **Bloch.** Tratamentul plăgilor infectate. — **Gayet** și **Bonnet.** Contribuțiuni la studiul osteo-malacieĭ. — **Villard** și **Vignard.** Flebita membruluĭ inferior stâng și apendicita. — **Vitrac.** Ectoke-

lostomia, saŭ deplasarea saculuĭ herniar, marsupializarea luĭ, permiţând în cazurile de hernie infectată, drenagiul cavitateĭ peritoneale şi cura radicală a hernieĭ — **Fredet.** Hernia obturatore.

Annales des mal. des org. genit. urinaires.

No. 1, Ianuarie 901. **Michon.** Indicaţiunile talieĭ în tratamentul calculelor veziceĭ. — **Le Dentu şi P. Delbet.** Rinichiul mobil însoţit de crize dureroase cu retenţiunea uneĭ micĭ cantităţi de lichid. Nefropexie. Vindecare. — **Alessandri.** Hernia veziceĭ. — **Paul Delbet.** Tuberculoza renală. — **Montfort.** Uretro-prostatitele vindecate prin gargarismul uretreĭ posterioare. — **Nicolich.** Modificarea uretrotomuluĭ luĭ Maisonneuve.

Bull. de l'Académie de Médecine.

No. 3, 1901. **Guéniot.** Raport asupra anesteziei medulare cu cocaină aplicată la naşterĭ. — **Berger.** Extirparea rotuleĭ pentru o osteită cronică a acestuĭ os, urmată de conservarea mişcărilor genunchiuluĭ şi de restaurarea funcţiunilor tricepsuluĭ femural.

Nouveau Montpellier médical.

No. 3, 1901. **Imbert.** Uretra şi infecţiunile eĭ. — **Tedenat.** Kistele papilare ale ovaruluĭ.

Archiv. de Méd. et de chir. spéciales.

No. 2, 3 şi 4, 1901. **Suarez de Mendoza.** Sutura corneeĭ în operaţiile de cataractă. — **Leon.** Retresismentul spasmodic al esofaguluĭ de origină laringee. — **Suarez de Mendoza.** Cura radicală în obstrucţia nazală. *B. şi C.*

Knoll & Co., Ludwigshafen a. h.

IODOFORMOGEN (KNOLL)

Un compus al Iodoformuluĭ cu albumină, având ca parte activă tot *Iodoformul*. Pulbere fină, care nu se agregează. Sub pansament este

aproape fără miros!

Maĭ eftin şi de 3 orĭ maĭ uşor de cât Iodoformul. După Dr. Kromayer, privatdocent in Halle, a. S., este actualmente *cea maĭ bună pulbere pentru pansamentul plăgilor.*

FERROPIRINA (KNOLL)

O combinaţiune a clorurei de fer cu antipirina.

Nu este caustică.

Hemostatic recunoscut

la hemoragiĭ din nas, gură, vagină, ş. a.

intern la clorosă, anemie, ş. a.

Liiteratură şi probe la dispoziţie.

NECROLOG

Profesorul OLLIER *(Lyon)*

Profesorul de clinică chirurgicală la Facultatea de Medicină din Lyon, *Ollier*, a murit subit la 25 Noembre 1900, ora 10 și jum. seara, în vîrstă de 70 de ani.

Născut la *Vans* (Ardèche), în 1830, s'a ocupat mai întâi cu științele naturale; la concursul din 1849, a fost numit ajutor de Botanică la Facultatea de Medicină din *Montpellier*. Intern al spitalelor din Lyon în 1856, candidat la agregația de chirurgie din Paris în 1857, *Ollier* ajunge prin concurs, chirurg-șef la Hôtel-Dieu din Lyon, în 1860 în vîrstă abea de 30 ani. In urmă a fost profesor de clinică chirurgicală la Facultatea de Medicină din Lyon.

In 1857, *Ollier* începe lucrările sale de fiziologie experimentală, reunite în *Traité experimental et clinique de la régénération des os*. Această lucrare obținu în 1867, marele premiu de chirurgie, instituit de Academia de Științe.

Subiectul propus avea ca titlu: *De la conservation des membres par la conservation du perioste*.

Acest premiu s'a împărțit intre *Ollier* aproape încă un începător în cariera chirurgicală și profesorul *Sédillot* deja membru corespondent al Institutului. Noua noțiune fiziologică pe care o susținea chirurgul Lyonez, era în adevăr de mare importanță în terapeutica chirurgicală De câte-ori trebue să se suprime o porțiune de os bolnav, afirma *Ollier*, e de ajuns să se conserve intact periostul, pentru ca osul să se poată regenera.

Urmările acestei descoperiri aŭ fost capitale; deși la început aŭ fost primite cu rezervă. Totuși deja la 1859 *Verneuil*, amicul lui *Ollier*, practica la om prima rezecție sub-periostică.

Cercetările lui *Ollier*, complectate prin studiul creșterei oaselor și a grefei animale, aŭ fost pubiicate în vestitul *Traité des Résections* (1885—1892), care e rezumatul unei practice de 30 ani asupra rezecțiunei oaselor.

Profesorul *Ollier* a publicat un mare număr de memorii asupra chestiunilor multiple care interesaŭ chirurgia în ultimul sfert de secol. El reprezenta foarte demn și cu mare autoritate școala chirurgicală din *Lyon*. celebră între toate cele-l'alte școli franceze.

Asociat național al Academiei de medicină de la 1833; corespondent al Institutului; membru al societății de chirurgie din Paris, din București etc., profesorul *Ollier* era foarte cunoscut în străinătate și aclamat în congresele internaționnle. De aseminea era corespondent la cele mai multe din societățile savante din Europa și America. A fost președintele celui de al II-lea congres francez de chirurgie în 1886.

In definitiv se poate zice că cariera lui a fost una din cele mai strălucite pe care a putut s'o parcurgă un chirurg. Marele său succes a fost pe deplin meritat, căci descoperirile lui în fiziologia oaselor și urmările ce a tras din ele din punctul de vedere chirurgical, îl pun în primul rând.

Franța perde în *Ollier* un mare chirurg, și Facultatea de medicină din Lyon unul din maeștrii săi cei mai iubiți.

Scanned with OKEN Scanner

LUCRĂRI ORIGINALE

Achondroplasie saŭ osteita juxta-epifisară

de

Dr. P. BOTHEZAT (Iași)

Trebue să se întîmple desigur foarte rar și în tot casul eŭ am avut pentru prima oară ocasiunea să mĕ aflu în situațiunea accasta, ca în presența unuĭ bolnav atins de lesiunĭ osoase multiple, să fiĭ nevoit de a face diagnosticul între achondroplasia luĭ Parrot și osteita juxta-epifisară a luĭ Ollier.

In toțiĭ autoriĭ clasicĭ carĭ aŭ descris aceste două forme de lesiunĭ osoase și în toate studiile ce s'aŭ publicat asupra lor, nu se găsește nicĭ un cuvînt asupra confusiuneĭ ce s'ar putea face între ele, asupra diagnosticuluĭ dintre achondroplasie și osteita juxta-epifisară.

Și în adevăr studiul lor amănunțit arată că sunt marĭ deosebirĭ între ele.

Lesiunea oaselor pe care Parrot în 1878 a descris-o sub numele de achondroplasie și maĭ târziŭ în 1892 Kaufmann sub numele de chondro-dystrophia foetalis, e o boală cu caractere clinice bine specificate. Ia începe în timpul vieței utra-uterine cam la a 3-a lună și e datorită uneĭ lesiunĭ a cartilajeluĭ primordial, căreia îĭ urmează slăbirea, oprirea în desvoltare și deformația oaselor carĭ nasc din cartilaj.

Scanned with OKEN Scanner

De obiceĭ ceĭ maĭ mulţĭ achondroplesicĭ mor în timpul perioadeĭ foetale, puţinĭ maĭ trăesc câte-va zile după naştere, rarĭ sunt aceĭ carĭ ajung până la a doua copilărie şi maĭ rarĭ aceĭ până la vîrsta adultă.

Un achondroplasic adult presintă următoarele caractere clinice:

Capul e mare ca la hydrocefalĭ, e un tip de brachycefal cu ridicăturile oaselor frontale şi a celor parietale foarte proeminente. Faţa e largă, nasul lăţit la rădăcină, ridicat la vîrf şi cu nările îndepărtate; bolta palatină e ogivală.

Corpul unuĭ achondroplasic presintă o serie de deformaţiunĭ carĭ sunt simetrice şi ating oasele lungĭ ale membrelor.

Creşterea oaselor neputându-se face în lungime din causa lesiuneĭ cartilajeluĭ juxta-epifisar, ele vor rămânea maĭ scurte. Periostul fiind câte odată maĭ activ de cât în starea normală (activitate prin compensaţie) oasele achondroplasiculuĭ vor fi maĭ groase.

Scurtarea tuturor oaselor lungĭ şi importanţa eĭ în simptomalogia achondroplasiculuĭ se poate uşor determina luându-se măsurĭ comparative.

Se constată atuncĭ că scurtarea membrelor e foarte mare—aşa Marie la un achondroplasic de 18 anĭ cu o talie de 107 cm.5 a găsit membrul superior avênd o lungime de 37 cm.5 — pe când un copil de 8 anĭ pentru o talie de 116 cm. avea un membru superior de 51 cm. lungime.

Acelaş lucru şi pentru membrele inferioare. Bolnavul luĭ Marie avea membrele inferioare de 43 cm. lungime, pe când copilul normal de 8 anĭ le avea de 58 cm.

Există de asemenea o disproporţie între deosebitele segmente ale unuĭ membru. Noĭ ştim că în starea normală braţnl e maĭ lung de cât antebraţul; la achondroplasic raportul e resturnat, antebraţul e maĭ lung de cât braţul. Copilul de 8 anĭ pe care l'a măsurat P. Marie avea braţul de 21 cm. şi antebraţul de 17 cm.3 deci 3 cm.5 în favoarea braţuluĭ, pe când achondroplasicul sĕŭ avea braţul de 11

cm. şi antebraţul de 15 cm., deci 4 cm. în favoarea antebraţuluĭ.

La membrul inferior, în stare normală, gamba e maĭ scurtă de cât coapsa, achondroplasicii însă o aŭ maĭ lungă. Achondroplasicii aŭ braţele inserate maĭ înapoĭ de cât normal, degetele de la aceiaşĭ mână sunt egal de lungĭ, degetul inelar se găseşte pe un plan maĭ posterior decât mediul şi auricularul, vîrful degetelor se îndepărtează unul de altul şi mâna are aspectul unuĭ trident 1).

Atât muşchiĭ membruluĭ superior cât şi aceĭ aĭ membruluĭ inferior par hypertrofiaţĭ. Eĭ sunt însă normalĭ, s'aŭ desvoltat ca la indivizii sănătoşĭ dar la achondroplasicĭ sunt prea lungĭ pentru oasele carĭ nu şĭ-aŭ urmat desvoltarea paralel cu eĭ.

Membrele superioare, în afară de îngroşarea ce presintă la nivelul cartilajeluĭ juxta-epifisar humeral superior nu aŭ curburĭ pe când acele inferioare sunt încovoiate în afară formând o curbură concavă înăuntru.

Toracele e desvoltat în mod normal, mărimea luĭ face un contrast caracteristic cu micimea membrelor.

Abdomenul e bine desvoltat, există însă o lordosă foarte pronunţată, spatele sunt lăţite, basenul e strîmtorat şi inserţia coapselor la basen se face pe un plan maĭ posterior de cât în starea normală.

In resumat, achondroplasicul e un pitic cu micromelie. Malformaţiele ce presintă sunt datorite maĭ cu samă opririeĭ în creşterea oaselor lungĭ din causa uneĭ lesiunĭ a cartilajeluĭ primordial.

Osteita juxta epifisară are cu totul alte caractere.

E o boală infecţioasă cu localisare la nivelul porţiuneĭ juxta-epifisare a oaselor. Poate fi acută, cronică de la început saŭ cronică prelungită. Apare cele maĭ adeseorĭ când creşterea e maĭ activă între 12 şi 17 anĭ, rar în primiĭ anĭ după naştere, foarte rar după ce s'a desvoltat complect scheletul. Maĭ frecventă la băieţĭ de cât la fete,

1) P. Marie (Presse Médicale 1891, Paris.

se arată de obiceĭ după o lovitură, după oboseală, după mișcărĭ violente, etc.

Când începe, boala e întovărășită de toate fenomenele generale grave ale uneĭ infecțiunĭ, cu caractere clinice deosebite după natura microbilor carĭ aŭ provocat'o, după virulența lor și după gradul de resistență a individuluĭ atins.

Ca semne locale există durere și umflăturĭ în regiunea atinsă. Durerea e continuă, maĭ tare noaptea, în timpul mișcărilor și la presiune.

La nivelul regiuneĭ juxta-epifisare a membruluĭ atins se găsește o umflătură adâncă, păstoasă, limitată de un oedem care poate cuprinde membrul întreg. Pe piele se vĕd vine dilatate și ganglionii la carĭ merg limfaticele organuluĭ bolnav sunt hypertrofiațĭ. Articulațiile vecine se umflă și ele fie prin reacțiune de vecinătate, fie prin acțiunea directă a agentuluĭ infecțios.

După o bucată de vreme umflătura din regiunea juxta-epifisară să moaie, devine fluctuantă și puroiul colectat e dat afară saŭ în mod spontaneŭ saŭ prin o incisie făcută de medic. Prin orificiul pe unde a eșit puroiul ese și câte-va sechestre și apoĭ, saŭ lesiunea se vindecă definitiv, plaga se închide și rămâne o cicatrice aderentă la os, saŭ osteita nu se vindecă de cât provizoriŭ, rana se închide pe o bucată de vreme și se deschide din noŭ, saŭ osteita nu se vindecă și rămâne un traect fistulos care supuréză în continuŭ.

Lesiunea principală a osuluĭ e la nivelul regiuneĭ juxta-epifisare, ia începe în general pe bulbul osuluĭ apoĭ de aci se întinde la spațiul sub periostic, la măduvă, la cartilagele juxta-epifisar, la epifisă și chiar la articulația vecină.

Când lesiunea se întinde spre cartilajul pe juxta-epifisar acesta apără cât-va timp de infecțiune epifisa și articulația vecină, dar foarte adese-orĭ cartilagele acestea sunt ele însușĭ atinse, perforate saŭ chiar distruse; epifisele sunt prinse și ele, se deslipesc de os, articulația supurează și apoĭ se fixează în anchylosă.

Scanned with OKEN Scanner

După statisticele cunoscute reese că această osteomyelită atinge mai des osul femoral și tibia. Ollier a dovedit că lesiunea se așează mai cu seamă pe acea parte a osului în care activitatea fisiologică e mai mare în timpul creșterei copiluluĭ și anume la femur și la tibie pe capetele apropiate de genunchĭ, la braț și antebraț pe capetele îndepărtate de cot.

Din causa localisăreĭ lesiunilor în regiunea juxta-epifisară, osteomyelita e urmată de turburărĭ importante în desvoltarea oaselor. Aceste turburărĭ vor fi urmate de deformațiunĭ deosebite ale oaselor după cum ele vor produce o oprire saŭ o sporire în creșterea lor.

Când cartilajul juxta-epifisar e numaĭ în parte atins osul crește în o singură direcțiune și își schimbă forma, când cartilajul e cu totul distrus, creșterea osuluĭ în lungime nu se va mai face și el va rămâne mai scurt. Aceste deformațiunĭ sunt cu atât mai pronunțate cu cât lesiunea cartilageluĭ s'a făcut într'un timp de activitate osteogenică mai mare și a avut o durată mai lungă.

Destrucțiunea cartilajeluĭ juxta-epifisar poate fi urmată de deslipirea epifiseĭ, de fracturĭ și de îndoiturĭ diafiso-epifisare. Când inflamațiunea în loc să destrugă cartilajele juxta-epifisar, produce numaĭ o simplă iritațiune indirectă osul crește în lungime. Casurile acestea sunt însă maĭ rarĭ de cât cele precedente.

Dacă un copil e atins de osteomyelită, de obiceiŭ localisarea se limitează la puține oase, cel mai des femurul la capătul săŭ inferior și osul umeral la capătul săŭ superior sunt atinse de osteită, tibia e mai des atinsă la diafisă de cât la epifisă.

Se poate intâmpla ca ostemyelita să evolueze pe mai multe oase. In general $^1/_5$ din casurile de osteomyelită sunt multiple. Așa în o statistică publicată de Gangolphe 64 de ori eraŭ 2 oase atinse, de 12 orĭ 3 oase, de 4 orĭ 4 oase și numaĭ de 2 orĭ 5 oase. Ollier a citat casurĭ în carĭ toate oasele eraŭ bolnave.

Când osteomyelita s'a localisat pe un singur os și a

destrus cartilajele său de conjugație, acest os va fi oprit în creșterea lui și va rămâne mult mai scurt de cât celel'alte oase ale corpului după ce se trece perioada de creștere. Această oprire în desvoltarea unuĭ singur os e importantă mai cu seamă pentru membrele inferioare căcĭ împedică mersul.

Când însă vom avea o localisare bilaterală și simetrică a infecțiuneĭ pe toate oasele membrelor, se înțelege ușor că toate membrele vor rămânea maĭ scurte, individul va avea o talie maĭ mică, va fi un pitic prin micromelie și va presinta la prima vedere cele maĭ aparente semne de achondroplasie.

Din cele ce preced resultă că dacă achondroplasia presintă caractere clinice cu totul deosebite de acele ale osteiteĭ juxta-epifisare, caractere carĭ nu ne permit să comparăm pe un achondroplasic cu un individ care a fost atins de o osteomyelită se poate întâmpla foarte bine ca osteita juxta-epifisară să aibă o ast-fel de evoluție clinică și să presinte o ast-fel de localisare în cât, ca resultat definitiv și tardiv al lesiunelor ce va produce, să ne dea un tip de nanism prin micromelie care la prima vedere să se poată asemăna cu același tip datorit achondroplasieĭ. Aceste două tipurĭ se pot asemăna între ele la un examen superficial dar analisa amănunțită a simptomelor trebue să ne permită un diagnostic precis și cert.

Aceste considerațiunĭ le motivez pe basa următoareĭ observațiunĭ ce am cules la spitalul St. Spiridon în serviciul de chirurgie și pe care am comunicat'o la Societatea de medicĭ și naturaliștĭ din Iași în anul acesta, ca un cas rar de diagnostic interesant:

Femeea Maria Ioan, în vârstă de 30 anĭ, intră la spital în ziua de 27 Aprilie 1900. Părinții eĭ aŭ murit, tatăl de pneumonie, mama de bătrânețe; a avut 3 frați și o soră, un frate a murit la vârsta de 25 anĭ. Nicĭ părinții eĭ, nicĭ frații eĭ n'aŭ avut deformațiunĭ osoase.

Părinții eĭ i-aŭ spus că vre-o două săptămânĭ după facere a fost greŭ boinavă, că a avut călduri marĭ și că i-aŭ eșit pe brațe la subțiorĭ și la coapse pe din afară, niște bube marĭ ca ulce-

lele de moașă, care în urmă s'aŭ spart și aŭ lăsat să se scurgă puroiŭ. A mai zăcut de corĭ și în mai multe rânduri de friguri Menstruată pentru întâia oară la vârsta de 15 anĭ, n'a suferit niciŏdată de pântece Măritată la 20 de anĭ, a avut după doĭ anĭ o facere foarte grea care a ținut 24 de ore și copilul a fost scos mort.

Treĭ lunĭ după această facere, a început a nu-și mai putea ține urina. Văzând că nu se poate vindeca s'a dus la un spital și de acolo a eșit tot în aceiași stare.

In tot-d'a-una a pntut munci fără ca să simtă vre-o greutate mare din partea brațelor saŭ a picioarelor, cu toate că umbla schiopând.

Pacienta e de constituție debilă, palidă și anemiată La intrare în spital are temperatara = 37, pulsul = 80, talia 1 m. 35, greutatea 34 kilogr.

Privită din față și în picioare (Fig. I) se constată o mare disproporție între desvoltarea capuluĭ și a trunchiuluĭ față cu atrofia membrelor. Privită din profil și în picioare, (fig. II) presintă basinul răsturnat inainte și o lordosă foarte pronunțată

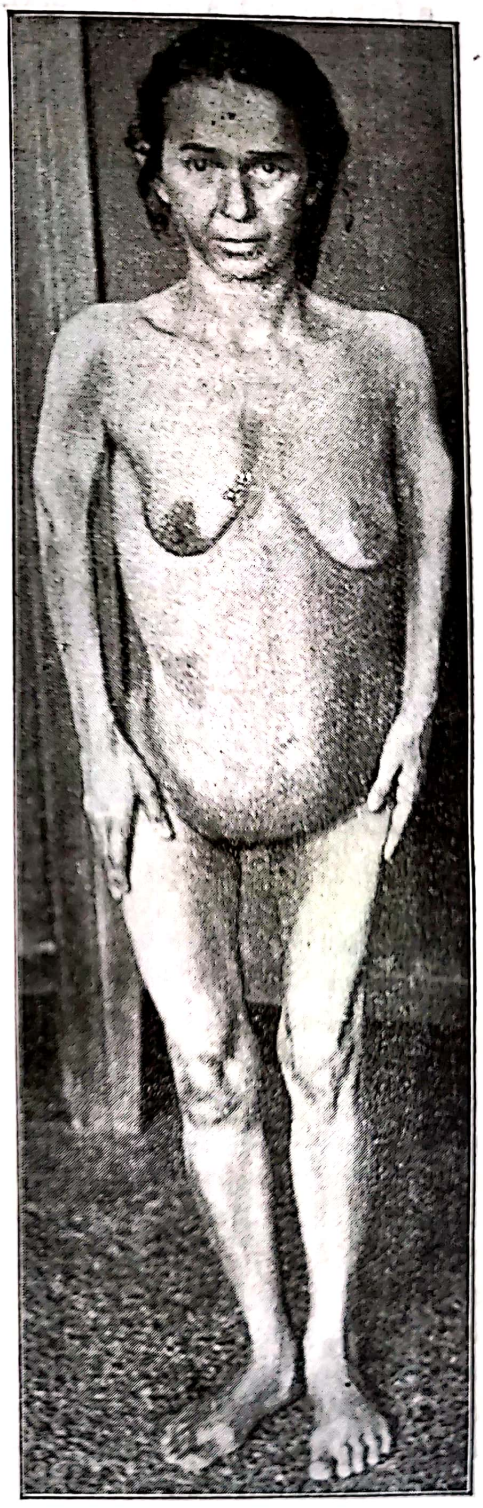

Fig 1

La prima vedere atrage atenția scurtimea membrelor superioare și a celor inferioare precum și deosebirea ce există între braț și antebraț pe de-o parte, între coapsă și gambă pe de alta.

Brațul drept are ca lungime de la acromion la epicondil 13 cm., grosimea luĭ în terțul mijlociŭ e de 20 cm., pe pielea ce-l acoperă se văd vine dilatate foarte marĭ și flexoase, par'că ar fi prea lungĭ pentru scurtimea brațuluĭ.

Pe fața internă a acestuĭ braț, la unirea pătrimeĭ superioare cu cele 3 pătrimĭ inferioare, se află, tăind perpendicular traiectul tendonuluĭ mareluĭ pectoral, la nivelul inserțieĭ luĭ pe os, o cicatrice cheloidiană de 3 cm lungime puțin aderentă de os prin un cordon cicatricial. Osul umeral e îngroșat la capătul său superior și puțin încovoiat formând o curbură convexă în afară. Maximul convexităților acesteĭ curburĭ se află la nivelul inserțieĭ mușchiuluĭ deltoid, unde se și simte o mică exostosă; capul umeral e lățit transversal așa în cât apăsând cu degetul sub acromion se produce o depresiune ca în luxația umĕruluĭ.

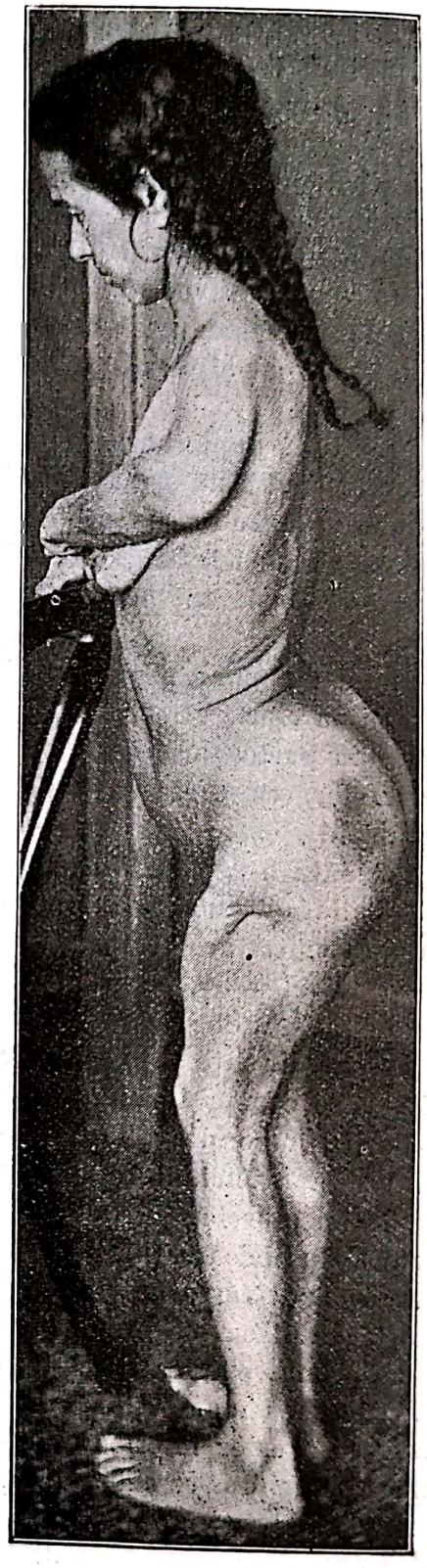

Fig. II

Mușchiĭ brațuluĭ sunt bine desvoltațĭ, bicepsul și tricepsul par hypertrofiațĭ, formează relief ca la brațele de bărbat. Și mușchiĭ ca și vinele sunt prea marĭ pentru micele dimensiunĭ ale osuluĭ umeral.

In ceea-ce privește mișcările articulațieĭ scapulo-humerale se observă următoarele schimbărĭ: Abducțiunea brațuluĭ nu se poate face maĭ departe de cât la o distanță de 8 cm. de la mijlocul margineĭ externe a omoplatuluĭ. Pentru a merge maĭ departe, trebue să intervie și omoplatul cu ajutorul căruia bolnava poate face abducțiunea până la unghiul drept. Abducțiunea în poziție verticală a brațuluĭ e imposibilă chiar cu ajutorul omoplatuluĭ. Adducțiunea și extensiunea se fac în mod normal-rotațiunea internă se face bine, cea externă e imposibilă, flexiunea e fórte limitată. Dacă căutăm să exagerăm mișcările ce se pot face ele devin dureroase. Articulația presintă deci o limitare a mișcărilor sale.

Antebrațul drept are o lungime de 24 cm. de la epicondil la

apofisa stiloidă a radiuluĭ și o grosime de 18 cm. în treimea mijlocie. Mușchiĭ sunt bine desvoltațĭ, toate mișcările cotuluĭ sunt normale. Mâna dreaptă are 17 cm. lungime și 8 cm. lățime, ia nu presintă nimic anormal.

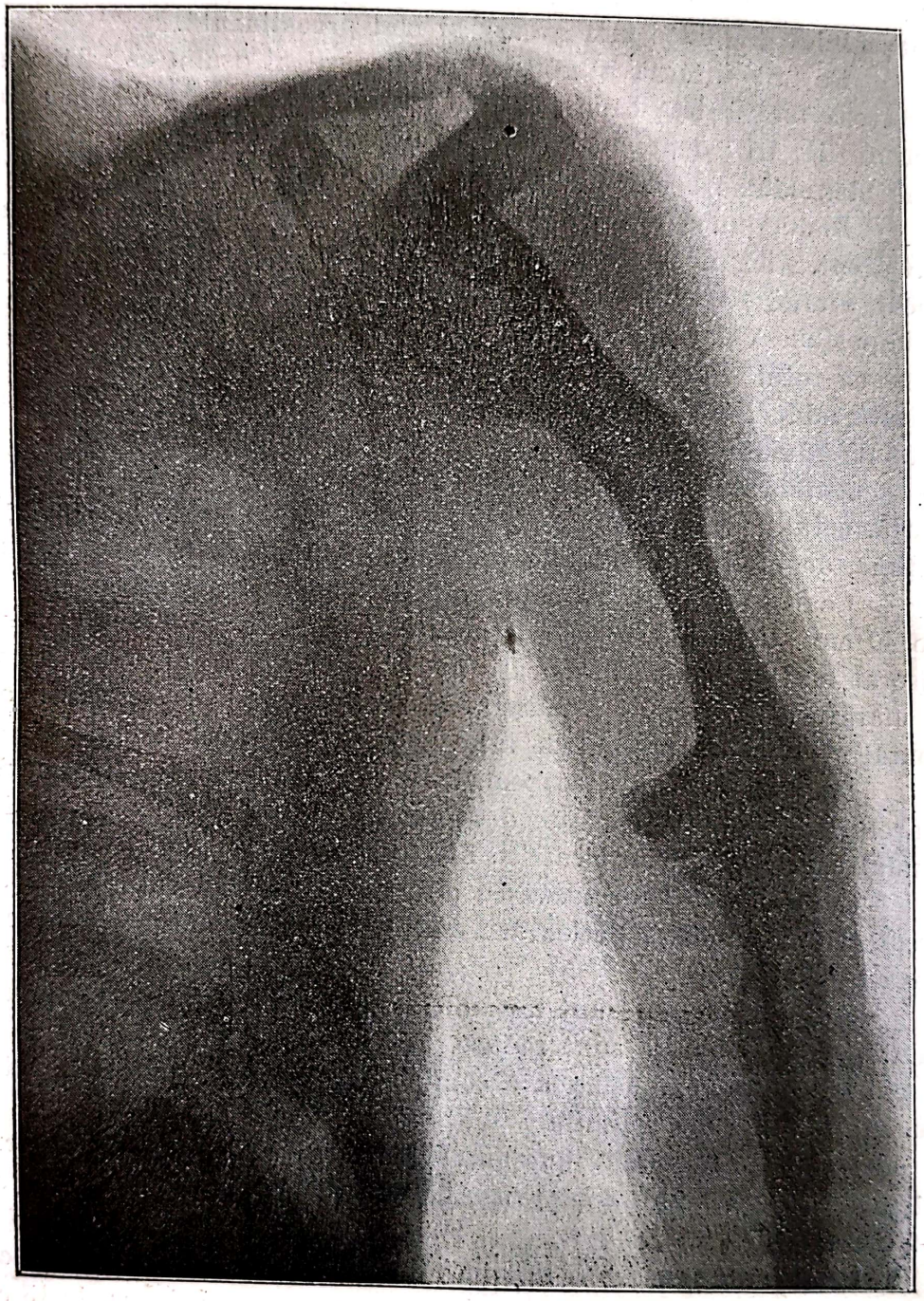

Fig. III (Radiografic).

Brațul stâng are 13 cm. lungime și 19 cm. grosime în terțul mijlociŭ. Și aicĭ în treimea superioară a brațuluĭ, la nivelul inserțieĭ pe umerus a tendonuluĭ marcluĭ pectoral se află o cicatrice de 2 cm

lungime care se prelungește pe os prin un țesut cicatricial mai scurt și mai puțin mobil de cât acel de la brațul drept. Și aici se vĕd vine dilatate și flexuoase, se găsesc mușchiĭ hypertrofiați. Osul umeral stâng e mai deformat de cât cel drept, curbura ce presintă el la capătul superior e mai mare, exostosa ce presintă la nivelul inserțieĭ mușchiuluĭ deltoid e mai groasă și mai proeminentă.

Pe fața internă a gâtuluĭ chirurgical al osuluĭ se află o altă exostosă mai mică; capul umeral e lățit și și-a schimbat cu totul forma (fig. III); depresiunea de sub acromion pe fața externă a regiuneĭ deltoidiene e mai adâncă de cât la dreapta

Abducțiunea brațuluĭ stâng se face mai cu greŭ de cât a aceluĭ drept. Aicĭ nu se poate îndepărta brațul de cât la 6 cm. de mijlocul margineĭ externe a omoplatuluĭ, abducțiunea în unghiul drept e imposibilă chiar cu ajutorul omoplatuluĭ. Mișcările de rotațiune sunt cu totul suprimate, flexiunea e aproape nulă, extensiunea e limitată, adducțiunea singură se poate face relativ mai ușor. Articulația scapulo-humerală stângă e deci aproape complect ankylosată.

Antebrațul stâng are $23^1/_2$ cm. lungime, 17 cm. grosime. Mișcările cotuluĭ sunt normale Mâna stângă are 17 cm. lungime și 8 lățime, degetele sunt bine desvoltate și toate mișcările se fac normal.

Coapsa dreaptă are o lungime de 39 cm. și o grosime maximă de 40 cm. Capătul superior al osuluĭ femoral e ridicat mai sus și inserat mai înapoĭ pe basen așa în cât spina iliacă antero-superioară și marginea superioară a mareluĭ trocanter sunt la acelaș nivel orizontal și îndepărtați unul de altul prin o distanță de 9 cm.

Pe fața externă a coapseĭ, la 12 cm. de marginea superioară a mareluĭ trocanter se găsește o depresiune cât o monedă de 2 leĭ în fundul căreia se află o cicatrice foarte aderentă de os.

Gâtul femoral formează cu direcția diafiseĭ un unghiŭ aproape drept și în treimea superioară a diafiseĭ există o mică curbură convexă în afară.

Mușchiĭ coapseĭ sunt normalĭ și bine desvoltați. Mișcările articulațieĭ coxo-femorale sunt reduse. Flexiunea nu se poate face de cât în unghiŭ obtus, extensiunea e complect suprimată precum și abducțiunea, adducțiunea e limitată

Gamba e normală lungimea 34 cm. grosimea maximă 26 cm., mișcările genunchiuluĭ complecte, piciorul e lățit, foarte lung și are toate mișcările.

Coapsa stângă are o lungime de 38 cm., o grosime de 36 cm. Pe fața eĭ externă găsim o cicatrice foarte aderentă de os, la 13 cm. mai jos de marginea superioară a mareluĭ trocanter. Spina iliacă antero-superioară și marginea superioară a mareluĭ trocanter sunt la acelaș nivel orizontal și distanțate una de alta de 13 cm. Marele trocanter e foarte îngroșat și întors cu fața externă înapoĭ, spre grópa

iliacă externă. Gâtul femoral e încovoiat cu convexitatea înainte și formează cu diafisa femurului un unghiŭ ascuțit deschis în jos.

Flexiunea, extensiunea și adducțiunea copseĭ stângĭ se fac în mod normal, numaĭ abducțiunea e limitată. Mușchiĭ sunt puțin atrofiațĭ. Mișcările genunchiuluĭ nu sunt schimbate. Gamba stângă are 34 cm. lungime, 27 cm. grosime. Mușchiĭ eĭ sunt normalĭ. Piciorul stâng presintă aceleașĭ caractere ca și cel drept.

Capul e mare brachycephal, urechile, dinții, bolta palatină sunt normale, fața e lățită și există puțin prognatism a maxilaruluĭ inferior; nasul e mare și lățit la rădăcină. Toracele e bine desvoltat și mare, presintă în partea dreaptă la nivelul coasteĭ a 6-a, sub mamelă, o depresiune în fundul căreia se află o cicatrice mobilă, coastele de sub această cicatrice sunt deprimate, cele de de-asupra eĭ sunt foarte proeminente. Perimetrul toracic la nivelul coasteĭ a 2-a e de 71 cm. Basenul e deformat, e în anteversiune și determină ast-fel o lordosă foarte pronunțată. Diametrul promonto-pubien e de 5 cm.

In afară de aceste schimbărĭ în conformația scheletuluĭ, pacienta maĭ are și două fistule, una vesico vaginală la 3 cm. departe de meat și una cervico-vaginală adâncă.

Iată deci o bolnavă care presintă o serie de deformațiunĭ ale scheletuluĭ identice cu acele ce se constată în achondroplasie.

Intâĭ e de talie mică și această reducere a înălțimeĭ e datorită opririeĭ de creștere a membrelor inferioare, fără ca trunchiul să se fi modificat întru cât-va. Această disproporție între trunchiŭ care e normal desvoltat ca și capul și membre care aŭ rămas scurte e absolut caracteristică.

Oprirea de creștere a membrelor și schimbarea de raporturĭ între dimensiunele deosebitelor segmente ale membrelor e de asemenea caracteristică. Așa bolnava noastră cu o talie de 1 m.35 are brațe de 54 cm., pe când la un adult normal de aceiașĭ talie brațul are 68 cm.70. La adulțĭ normalĭ antebrațul e în tot-d'a-una maĭ scurt decât brațul, în casul de maĭ sus raportul acesta e resturnat, brațul e maĭ scurt de cât antebrațul cu 11 cm. Pentru membrul inferior lucrul se schimbă. In stare normală tibia e maĭ scurtă decât femurul cu 2 cm., în casul nostru lungimea femuruluĭ întrece pe aceea a tibieĭ cu 5 cm. Capul e mare brachycephal și fața e lățită.

La un examen superficial se poate prin urmare lua ușor un bolnav, ale căruĭ membre s'aŭ oprit în creșterea lor, din causa uneĭ osteite juxta-epifisare simetric localisată la toate oasele lungĭ, drept un achondroplasic care presintă aceiașĭ schimbare în creșterea membrelor tot prin lesiunea cartilajeluĭ primordial al oaselor lungĭ.

Un examen clinic maĭ amănunțit însă ne pune pe cale. Bolnava noastră ne spune că s'a născut sănătoasă și că numaĭ două săptămânĭ după naștere a suferit de o boală infecțioasă care 'ĭ-a produs abcese la nivelul regiuneĭ juxta-epifisare a oaselor. Achondroplasiciĭ se nasc cu deformațiile constituite, eĭ nu presintă fenomene generale de boală infecțioasă, oasele lor nu supurează, la eĭ nu găsim cicatrice aderente de os.

Scurtarea oaselor la achondroplasicĭ e mult maĭ importantă decât în casurile de osteită juxta-epifisară căcĭ la aceĭ d'întâĭ lesiunea atinge cartilajele primordial în timpul viețeĭ intra-uterine, între a 3-a zi a 6-a lună, pe când la ceĭ de al doilea procesul infecțios nu se produce cele maĭ adese orĭ decât târziŭ după naștere și oasele aŭ avut timpul să crească puțin.

Curburile oaselor lungĭ ale membrelor pe carĭ le presintă achondroplasiciĭ aŭ cu totul alte caractere decât acele pe carĭ le determină osteita justa-epifisară, maĭ cu samă la membrele inferioare.

Lesiunele determinate de osteomyelită, chiar când încep la nivelul cartelajuluĭ juxta-epifisar, nu rĕmân în totd'a-una localisate în această regiune, ele să întind pe porțiunĭ marĭ din os și ating atât mĕduva și țesutul osos cât și periostul, determinând deformațiunĭ carĭ nu seamănă de loc cu acele produse în achondroplasie.

Modificările produse în conformația mâneĭ și a degetelor ce găsim în achondroplasie nu să observă la bolnava noastră.

In sfîrșit, în afară de localisarea eĭ pe oasele lungĭ, osteita poate să producă focare și pe alte oase ca, pe cla-

viculă, pe omoplat, pe craniŭ, pe coloană vertebrală şi, cum s'a întîmplat la bolnava noastră, pe coaste.

De alt-fel şi în un cas şi în altul există o lordosă fórte pronunţată, basenul e strîmtorat şi coapsele se înseră pe un plan maĭ posterior de cât în stare normală.

Nu rămâne nicĭ o îndoială decĭ că bolnava noastră a fost atinsă în prima copilărie de o osteită juxta-epifisară a oaselor lungĭ şi că deformaţiile ce presintă sunt datorite lesiuneĭ cartilajelor juxta-epifisare. Ia presintă o bună parte din semnele boaleĭ luĭ Parrot *dar nu e o achondroplasie* cum s'ar părea la prima vedere.

Acest cas e încă interesant din multe puncte de vedere şi ca un tip de osteită juxta-epifisară.

A apărut la începutul primeĭ copilăriĭ, când foarte rar se observă osteomyelite; am vĕzut în adevăr că cele maĭ adese-orĭ osteomyelita să arată între 12 şi 17 anĭ.

S'a localisat pe cincĭ oase, constituind ast-fel un cas rar de osteomyelită multiplă.

Localisarea la braţe s'a făcut cum să face în general pe capătul unde e cartilajele maĭ activ, dar la coapsă lesiunea a evoluat pe capătul maĭ puţin activ.

S'a vindecat spontaneŭ, lăsând cicatrice definitive şi puţin aderente, cu toată gravitatea ce pare să fi avut infecţiunea, judecând după deformaţiele ce a lăsat la oase şi schimbările ce a produs în mişcările articulaţiilor vecine de focarul de osteită.

In sfîrşit din pricina deformaţieĭ capătuluĭ superior al ambelor oase femorale, s'a produs o deformaţie şi o strîmtorare a basenuluĭ care a fost causa morţeĭ copiluluĭ ce n'a putut naşte bolnava şi a formaţiuneĭ uneĭ fistule vesico-vaginale complecte care a lăsat-o infirmă.

Scanned with OKEN Scanner

DIN SERVICIUL CLINICO-CHIRURGICAL
al D-luĭ Prof. Toma Ionescu

Embolia pulmonară

după

Histerectomia abdominală totală pentru tumorĭ fibroase ale uterului

de

Dr. COHN şi ETINGER (intern).

Printre complicaţiile tumorilor fibroase ale uterului, este şi aceea a compresiuneĭ vaselor pelviene, care se manifestă prin edeme localizate si flebite, complicaţiunĭ carĭ pot fi o causă de moarte, care nu se poate prevede şi care apare ca un cataclism, anume embolia pulmonară.

Embolia pulmonară se arată după toate operaţiunile ginecologice, dar maĭ frecuent în operaţiunile pentru fibromioame şi maĭ ales după histerectomia supra-vaginală saŭ totală.

Acest accident e trecut în toate statisticele de operaţiunĭ pentru fibroame uterine. Se vorbeşte de el în Tratatele de ginecologie ale luĭ *Pozzi*, *Labadie-Lagrave* şi *Legueu*, în cartea luĭ *Delagenière*[1]).

Hegar[2]), cel întâiŭ, a raportat în 1869, o observaţiune de embolie pulmonară, în urma enucleăreĭ unuĭ miom intra-parietal.

In 1884 *Hofmeier*[3]) comunică la Societatea de ginecologie din Berlin, 18 cazurĭ de moarte subită prin oprirea corduluĭ în tumorĭ abdominale, operate saŭ nu şi în sarcină. Intre acestea se cuprinde şi o observaţie de embolie pulmonară într'un caz de tumoră intra-ligamentară.

1) *Henri Delagenière.* — Chirurgie de l'utérus, 1898, p. 180.
2) *Hégar.* — *Wirchow's Archiv.* 1869, vol. 48, p. 332.
3) *Hofmeier.* — Zur Lehre von Shock *Zeitschrift für Geburtshülfe u. Gynak.* Bd. XI, p. 366 şi *Centralblatt für Chirurgie*, 1885, p. 802.

Scanned with OKEN Scanner

In 1885, *Dohm* [1]) studiind cauzele morţeĭ în tumorile abdomenuluĭ, relatează şi un caz de moarte prin embolie pulmonară, a 20-a zi după o operaţie pentru fibromiom. Pe lângă aceasta maĭ raportează alte 3 cazurĭ de moarte prin embolie pulmonară, pentru fibroame neoperate şi kist al ovaruluĭ.

In 1887, *Wehmer* [2]) într'o statistică de miotomiĭ şi castraţiunĭ pentru fibrome, se ocupă de moartea prin embolie pulmonară. După el s'aŭ maĭ ocupat de această chestiune *Mahler* [3]), *Gessner*, *Wyder* şi elevul luĭ *Schachtler*, *Bunger* [4]) şi maĭ în urmă *Flaischlen* [5]).

Mahler, într'o lucrare din clinica din Dresda, a atras cel d'înĭâiŭ atenţia asupra caracterelor pulsuluĭ în tromboze, maĭ ales în cele pelviene, ascunse.

Gessner [6]), propune a se numi acest simptom, semnul luĭ *Mahler*, într'o comunicare la societatea de obstetrică şi ginecologie din Berlin, şedinţa de la 22 Maiŭ 1896, asupra embolieĭ pulmonare mortală în afecţiunile ginecologice. Se ocupă maĭ mult de diagnosticul şi prognosticul embolieĭ pulmonare. La discuţie aŭ luat parte *Olshausen*, *Bröse*, *Gottschalk*, *Martin*.

In Elveţia s'a ocupat de chestia aceasta *Wyder* [7]) din

---

1) *Dohrn.* — Ueber Todesfälle an Embolie bei Unterleibstumoren *Zeitschrift f. Geburtshilfe u. Gynäk.* 1885, p. 136 şi *Centralblatt f. Chirurgie* 1885, p. 464.

2) *Paul Wehmer.* — Beitrag zur Miotomie und Kastration bei Fibromen. — *Zeitsch. f. Geb. u. Gynäk.* Bd, XIV p. 106 şi *Centralblatt f. Chirurgie*, 1888, p. 36.

3) *Mahler.* — Thrombose, Lungenembolie und plätzlicher Tod. *Gynäk, u. Geburtch.* Bd II, 1895.

4) *Bunger.* — Ueber Embolie der Lungenarterien. *Diss. inaug.*, Kiel, 1895.

5) *Fleischlen.* — Lungenembolie nach Myomotomie. *Zeitsch. f. Geb. u. Gyn* 1897, p. 518.

6) *Gessner.* — Ueber tödliche Lungenembolie bei Gynäkologischen Erkrankungen. *Berliner Klinische Wochensch.* 1896, p. 724 şi *Zeitschrift f. Geburts. u. Gynaek.* Bd. XXXIV, p. 365.

7) *Th. Wyder.* — Ueber Embolie der Lungenarterien in der Geburtshilflich Gynäkologischen Praxis. *Sammlung Klinischer Vorträge*, 1891—1897.

Zurich şi elevul luĭ *Schachtler*[1]). In lucrarea inaugurală a acestuia din urmă se găsesc 7 cazurĭ de embolie pulmonară mortale în operaţiunĭ ginecologice.

In Franţa, *Bastard*[2]) s'a ocupat de tromboza venoasă care apare în cursul evoluţiuneĭ uneĭ tumorĭ fibroase uterine; el aduce 15 cazurĭ, în 5 cauza morţeĭ a fost o embolie pulmonară. Acestea sunt observaţiunile luĭ *Bastard*, *Duquet*, publicate în *Union médicale* 1878; *Sevestre* şi *Levrat*, publicate în *Progrès médical* 1878 şi 1880.

Bazor[3]), în teza luĭ comunică treĭ cazurĭ ale luĭ *Guinard*, în care cauza morţeĭ a fost o embolie pulmonară.

Michel[4]), în lucrarea luĭ, maĭ adaogă treĭ cazurĭ noĭ, unul al luĭ *Gross*, unul al luĭ *Weiss* şi al treilea al luĭ *Février*.

In sfêrşit, casul comunicat aicĭ, e singurul din serviciul D-luĭ profesor *Thoma Ionescu*.

Care e frecuenţa acesteĭ complicaţiunĭ după operaţiunile pentru fibroame?

Vautrin[5]) dă o statistică de 32 cazurĭ de miomectomiĭ cu un caz de embolie pulmonară, 32 enucleărĭ pe cale abdominală cu 1 de embolie 12 ore după operaţie, 82 isterectomiĭ supra-vaginale cu 3 de embolie.

A. Martin are 97 operaţiunĭ şi un caz mortal de embolie.

Driart[6]) 1 cas pe 23 histerectomiĭ totale abdominale.

Fenke[7]) 1 pe 28 cazurĭ.

---

1) *Schachtler.* Beiträge zur Embolie der Lungenarterien. Diss. inaug. Zürich, 95.

2) *Bastard.* — De la thrombose veineuse dans les tumeurs fibreuses de l'utérus. Thèse. Paris, 1882.

3) *Bazor.* — De la mort subite dans les fibromes utérins. Thèse, Paris, 1894.

4) *Miche* (*Nancy*). — De l'embolie pulmonaire après les opérations pour tumeurs fibreures de l'utérus *Revue de Gynécologie et Chirurgie abd* 1900, p. 627.

5) *Vautrin.* — Thèse d'agrègation, 1886.

6) *Driart.* — Trait. des fibromes par l'hyst. totale abd. *Thèse*, Paris, 1896.

7) *Fenke* — *Zeitschrift f. Geb. und Gyn.*, 1897, Bd. XXXVI, p. 136.

Scanned with OKEN Scanner

Von *Erlach*[1]) unul pe 69 operaţiuni pentru fibroame.
Küstner[2]) 3 pe 100 miomotomii.
Duncan[3]) 1 caz pe 18 de histerectomii abdominale.
Weher relatează 3 cazuri, din care 2 s'a vindecat, pe 30 cazuri de fibroame operate prin diferite metode.

In lucrarea lui, *Michel* dă un total de 586 cazuri de histerectomii abdominale totale saŭ amputaţiuni supra-vaginale cu 13 morţi prin embolie, adică o mortalitate de 2%; 209 cazuri de histerectomii vaginale cu 7 morţi, adică 3,35% şi 25 cazuri de miotomii cu 3 decese, adică 1,4%.

Embolia pulmonară e în tot-d'a-una consecinţa unei tromboze a venelor basinului saŭ a membrelor inferioare, putênd exista înainte de operaţie saŭ putênd fi consecutivă operaţiei.

Cauzele trombozei după operaţie sunt alteraţiunile sângelui; creşterea productorilor de fibrină, a hematoblaştilor, scăderea densităţei plasmei, datorită emoragiilor anterioare operaţiei, care provoacă un grad de anemie pronunţată, un fel de chloroză. La aceasta se adaogă şi emoragia din cursul operaţiei, care alterează şi mai mult sângele, făcêndu-l mai cuagulabil.

La alteraţiunile vasculare datorite compresiunei şi care există înainte de operaţie, se adaogă leziunile traumatice ale venelor în cursul intervenţiei, ca: legătura, înţeparea pachetelor vasculare cu acul, manoperile chirurgicale de enucleare, de deslipire, care provoacă rupturi şi plesnituri în tunicele venelor în tot-d'a-una mai mult saŭ mai puţin dilatate.

In acest mod se produce o flebită zisă aseptică *(Vaquez)*. Une-ori însă se adaogă şi un element de infecţiune, suficient ca să producă tromboza, dar nu destul de intens pentru a da loc la febră. Infecţiunea aceasta poate proveni de la un fir saŭ din vecinătate, din întestin de exemplu.

---

1) V. *Erlach.* — *Wiener Klinische Wochenschrift*, 1895, No. 29.
2) *Küstner.* *Sanct-Petersburger med Wochenschrift*, No. 10, 1895.
3) *Duncan.* — 18 cases of intra-abdominal hysterectomy for fibroids, The *Lancet*, 15 Maiŭ 1897.

Tromboza odată făcută, se poate complica de embolie pulmonară, fără nici o cauză evidentă.

Intr'o observaţie a luĭ *Martin*[1]) şi într'una a luĭ *Bouilly*, embolia a avut loc a doua zi după intervenţie; în ziua a doua într'un caz al luĭ *Delageniere;* a 5-a zi într'un caz al luĭ *Pozzi*, a 6-a zi la bolnava luĭ *Legueu*; a 9-a zi la bolnava luĭ *Wehmer*, a 10-a zi la a luĭ *Weiss*, a 14-a zi (*Wehmer*); a 15-a zi (*Wyder*), a 18-a zi în casul nostru; a 19-a zi (*Driart*), a 20-a zi (*Dohm*), a 21-a (*Février*); 26-a (*Flaischlen*), 31-a zi (*Reclus-Hegar*).

Embolia apare ca trăsnetul pentru o cauză minimă sau neaparentă. Bolnava luĭ *Legueu* moare în timpul când i se schimba pansamentul; bolnava luĭ *Dohm* voind să se urce în pat, a luĭ *Pozzi* pe când i se primenea patul, a luĭ *Flaischlen* pe când îşĭ încheia ghetele.

Pronosticul trombozelor venelor basinuluĭ este fórte grav, pentru *Gessner* e fatal. Emboliile sunt foarte frequente, vena cava inferioară fiind aproape, embolul nu e reţinut de valvule ca în caz de tromboza venelor membrelor inferioare.

Aceste emboliĭ sunt de obiceiŭ mortale. Totuşĭ în două observaţiunĭ a luĭ luĭ *Wehmer*, cu semne precise de embolie pulmonară, în a 8-a şi a 18-a zi după amputaţiunĭ supra-vaginale, bolnavele s'aŭ vindecat; era probabil vorba de embolia ultimelor ramificaţiunĭ ale arterelor pulmonare.

La bolnava noastră, în a 18-a zi de la operaţie, la ora 10 a. m. se produce prima embolie pulmonară, care se manifestă printr'un junghiŭ intens de partea anterióră dreaptă a toraceluĭ, în dreptul celuĭ de al 4-lea spaţiŭ intercostal şi prin o uşoară dispnee. Prin aplicare de câte-va ventuze uscate, durerea se calmează şi dispneea dispare. Abia după 8 ore survine a doua embolie pulmonară, care a fost fatală de astă dată.

Un caz identic, dar maĭ fericit e al luĭ *Flaischlen*.

---

1) *Martin.*— Centralblatt für Chirurgie 1892, No. 24.

El operase un fibrom voluminos, șerpuit de vene mari la o bolnavă foarte anemiată. Temându-se de tromboză și embolie, prescrie un repaos absolut.

Trei săptămâni după operație se permite operatei să se ridice. Abia se rădică în sus și respirația devine scurtă, embolia se făcuse. A treia zi s'a constatat o pleuro-pneumonie stângă. Vindecarea s'a obținut repede și 18 zile mai târziu, bolnava s'a rădicat din nou.

Trei zile după aceia, bolnava se pleacă ca să se încalțe, cade îndărăt scoțând un țipăt. Starea e alarmantă, respirația foarte scurtă, foarte rapidă, pulsul 130, 140, asfixia devine progresivă. Totuși bolnava s'a vindecat complect după patru săptămâni de pat.

Pronosticul fiind fatal, se naște întrebarea dacă nu se poate diagnostica tromboza venelor ascunse ale basinului, pentru ca printr'un repaos absolut, să se poată înlătura embolia pulmonară?

Până acum s'au dat numai două simptome mai constante. *Mahler* a insistat cel d'întâi asupra *frequenței pulsului* după operație, atunci când temperatura rămâne normală. El se exprimă ast-fel: *într'o curbă tipică de tromboză, pulsul se sue, temperatură rămânênd normală, frequența crește încă, temperatura rămâne tot normală. Dacă sunt simptome pulmonare, frequența pulsului ajunge la maximum, temperatura câte odată se urcă câte-va minute.*

Wyder și *Schachtler* au confirmat acest lucru.

Explicarea e simplă. Frequența pulsului e proporțională cu mărimea rezistenței intercalată în curentul sanguin de tromboză și cu dificultatea restabilirei circulației colaterale. Rezistența crescênd, frequența pulsului va crește și nu va scădea de cât în stabilirea circulației colaterale. Cum cordul în fibromele mari uterine e adese degenerat, *atrofie brună a cordului* (*Hofmeier*), el nu poate învinge rezistența prin contracțiuni mai puternice, numărul pulsațiilor trebue să crească.

Martin din Berlin, a semnalat un simptom căruia îi dă mare importanță: *moliciunea pulsului*, care ar fi mai

caracteristică încă ca simptomul precedent. S'aŭ maĭ notat dureriĭ de cap, dureriĭ în pelvis, albuminurie când venele renale sunt obstruate, etc. Aceste sunt simptome maĭ puţin importante.

In observaţia noastră găsim notată o temperatură rădicată în primele douĕ zile după operaţie, cu un puls de 90—96, după care temperatura a căzut la normală, pulsul menţinêndu-se la 100 timp de treĭ zile.

Observaţia. — B. P. de 40 anĭ, căsătorită, din Bulgaria, intră în serviciŭ la 29 Octombre 1900.

Antecedentele. — Tatăl mort de febră tifoidă, mama trăeşte şi e sănătoasă. Din surorĭ, una a murit de hemoroizĭ prin hemoragie, cele l'alte sunt sănătoase.

Din copilărie nu ştie să fi fost bolnavă. Menstruele aŭ început la 16 anĭ, s'aŭ continuat regulat la fie-care lună câte 5—6 zile, în cantitate mică, nedureroase. Măritată la 20 anĭ, a avut 6 faceriĭ normale, 5 copiĭ trăesc. Uu avort între a 5-a şi a 6-a facere. In intervalul acestor faceriĭ nicĭ o boală genitală. Acum treĭ anĭ a suferit de febră palustră un an. De când era gravidă cu primul copil a căpătat o guşă puţin pronunţată care a perzistat de atunci, fără a-şĭ schimba vre-odată forma saŭ mărimea şi nu s'a însoţit nicĭ odată de fenomene basedoviene.

Istoricul boaleĭ. — Tumora pentru care vine la spital datează de 3 anĭ. După ultima facere bolnava a observat că volumul uteruluĭ n'a scăzut mult şi că a rĕmas o tumoră a căreĭ mărime pare a nu fi variat de atnnci. In acest interval bolnava n'a avut nicĭ o turburare generală, nicĭ dureriĭ. Menstruele ceva maĭ abundente, micţiunile normale.

Starea prezentă. — Bolnava de talie mijlocie, palidă, anemică, ţesutul muscular şi adipos redus. Nimic anormal în regiunea capuluĭ.

La gât se constată o guşă de mărimea unuĭ oŭ de găină, de conzistenţă cărnoasă, ocupă lobul drept şi mijlociŭ al corpuluĭ tiroid, se mişcă în deglutiţie şi se pretează şi la mişcăriĭ laterale împreună cu trachea. N'are exoftalmie, nicĭ tremurături în mânĭ, nicĭ palpitaţiĭ. Nimic la cord nicĭ la pulmonĭ, pulsul 86 pe minut. Ficatul nu trece de falşele coaste. Rinichiĭ normalĭ.

Tumora ocupă jumătatea inferioară a cavităţeĭ abdominale, de la pubis până la ombilic, iar lateral ocupă în parte şi flancurile. Tumora, neaderentă la peretele abdominal anterior, e globuloasă, netedă, dură, foarte puţin mobilă lateral şi imobilă de jos în sus. Nu există ascită.

Tuşeul vaginal. — Golul de mărime normală, orificiul intredeschis,

buzele neregulate, privește în jos și înainte. Corpul uterin nu se poate delimita, pare a fi una cu tumora. Mișcările imprimate tumoreĭ se transmit direct colului, se poate imprima colului mișcărĭ pe tumora rămasă imobilă. Fundurile de sac laterale sunt libere, prin ele se simte tumora. Anexele nu se simt.

Urina nu conține albumină, nicĭ glucoză. Temperatura 37°.

Operația. 7 Noembre 1900. — Laparotomie mediană sub-ombilicală. Histerectomia prin procedeul D-luĭ Profesor Ionescu, conservânp anexele din partea dreaptă și plasându-le sub peritoneŭ. Inchiderea peritoneuluĭ pelvien și drenare sub-peritoneală prin vagin. Sutura abdominală cu fire temporare de argint.

Tumora, un fibrom uterin interstițial, era cât un cap de făt, cu suprafața regulată, netedă, brăzdată de vene groase, de conzistență moale, cu degenerescență kistică la secțiune

Primele două zile după operație temperatura se menține între 37–38, pulsul 90—96 pe minut.

In urma unuĭ purgativ temperatura revine la normal, pulsul se menține la 100.

La 13 Noembre pulsul și temperatura sunt normale Se suprimă meșele vaginale profunde, se fac spălăturĭ zilnice.

La 18 Noembre se suprimă firele de argint, se găsește un sfacel superficial în dreptul unghiuluĭ superior al plăgeĭ, produs prin compresiunea tamponuluĭ.

La 24 Noembre dimineața bolnava acuză un junghiŭ, apărut brusc, în partea anterioară dreaptă a toraceluĭ, însoțit de oare-care dispnee. In dreptul loculuĭ unde bolnava acuza junghiul, se simte prin aplicarea palmeĭ mâineĭ frecăturĭ slabe, moĭ. La ascultație nu se constată nimic anormal în tot pulmonul. Se face pansamentul și spălătura vaginală obicĭnuită, bolnava e transportată la patul eĭ și se aplică ventuze uscate. Durerile aŭ dispărut, dispnea asemenea și bolnava s'a calmat.

La ora 7 seara, bolnava e cuprinsă de o-dată de o dispnee intensă, spaimă, sudorĭ profuze. Pulsul e plin, forte, foarte frecuent, 160—180, bătăile corduluĭ tumultoase, nu se percepe nicĭ un sgomot anormal.

Prin examenul toracelui nu se constată nimic anormal la percuție și ascultație. Se fac injecțiunĭ cu cafeină și eter, inhalațiunĭ cu oxigen, se aplică ventuze uscate numeroase. Dispneea se accentuează, respirațiile foarte frecuente, pulsul imperceptibil, fața cianozată, sudorĭ profuze recĭ, extremitățile recĭ. La ora 9 bolnava sucombă.

Necropsie. — Nicĭ o urmă de peritonită. Ambele vene iliace interne trombozate, pline de un chiag vechiŭ, cu un început de organizație. Aceste tromboze se continue în venele iliace primitive, dar pe când la dreapta tapisa pintenul dintre cele 2 vene și o porțiune din peretele veneĭ iliace primitive în vecinătate cu orificiul de comunicare

al venelor, la stânga chiagul se continua în sus în vena iliacă primitivă, subţiindu-se din ce în ce, devenind liber în lumenul vasuluĭ, fără nicĭ o aderenţă de pereţĭ, coloarea acesteĭ porţiunĭ libere era maĭ neagră, maĭ friabilă şi de formaţie maĭ recentă. Toate venele colaterale ale iliacelor primitive eraŭ şi ele trombozate.

Cordul mărit de volum în sens transversal, ventriculul drept dilatat, plin cu chiaguri, pereţiĭ moĭ, flascĭ. Ventriculul stâng contractat.

Pulmonul dr pt prezintă o placă de aderenţe ale celor deuĕ pleure, cât palma mâneĭ, aderenţe slabe, filamentoase, ocupând vârful lobuluĭ mediu, în dreptul mameleĭ corespunzătoare. Desfăcând aceste aderenţe se constată pe suprafaţa acestuĭ lob şi corespunzător aderenţelor, o placă de culoare vĭnătă-închisă, negricioasă, cât o piesă de 5 leĭ, la secţiune se vede că e baza unuĭ infarct emoragic, de formă şi culoare caracteristică.

La baza lobuluĭ inferior se găseşte un alt infarct cu baza la suprafaţă, cât o piesă de 5 leĭ, înconjurat de o zonă mare de congestie, fără aderenţe pleurale. Fragmente micĭ din aceste douĕ infarcte puse în apă cad la fund. In cavitatea pleurală puţin lichid citrin, cam 150 gr. Artera pulmonară dreaptă e umplută de un chiag, acolat de jur împrejur la pereţĭ, dar neaderent, chiag care se poate urmări până în ultimele ramificaţiunĭ ale artereĭ.

Pulmonul stâng normal.

Splina mare, capsula aderentă, pulpa de culoare ardeziată, puţin friabilă. O mică *splină eratică*, cât o alună, e legată de pediculul splineĭ printr'un vas subţire.

FAPTE ŞI OBSERVAŢIUNI

Un noŭ procedeŭ de extirpare a tumorilor erectile ale peliĭ capuluĭ

de

Dr. ARGHIR BABEŞ
Medicul Spitaluluĭ Tecucĭ-Calinderu.

Printre afecţiunile carĭ diformează figura copiilor şi le periclitează de multe orĭ viaţa, sunt tumorile erectile, carĭ nu se pot opri lesne în desvoltarea lor şi ajung cu modul acesta la un volum destul de mare. Regiunea occipito-frontală pare a fi regiunea cea maĭ favorabilă desvoltăriĭ acestor tumorĭ din causa reţeleĭ bogate ce o formează arterele temporale-superficiale, ramurĭ ale carotidelor externe şi arterele frontale interne şi externe, ramurĭ ale arterelor oftalmice, precum şi o reţea venoasă care câte o-dată este foarte manifestă prin trunchiurĭ groase şi flexuoase.

Nu în tot-d'a-una aceste tumorĭ se pot vindeca de la sine, prin formarea unuĭ ţesut fibros saŭ prin depunerea de concreţiunĭ calcaroase în păreţiĭ vaselor ca să le obliterеze; de regulă ele cresc şi se desvoltă mereŭ, de aci necesitatea uneĭ intervenţiunĭ.

A interveni în aceste casurĭ nu este în tot-d'a-una uşor, mijloacele terapeutice încă nu s'aŭ precisat care din

ele presintă mai multă eficacitate; căci adesea nici aceste tumori nu se presintă în tot-d'a-una sub aceiaşi formă şi produse după acelaş tip. Aceasta face că cei mai mulţi chirurgi se feresc de a distruge tumorile prin ablaţiune, mărginindu-se la întrebuinţarea mijloacelor terapeutice, cari, prin actiunea lor, să producă o atrofie saŭ o perturbaţie, după cum le divide Broca şi cari, după modul lor de a lucra, determină o stare patologică, formarea unui ţesut nodular, care obliterează vasele, opreşte desvoltarea tumorei, însă nu o face să dispară; influenţând estetica, mai ales la sexul feminin.

Cercetând cari sunt metoadele intrebuinţate, se vede că ele aŭ variat; începând cu tatuajul preconisat de *Pauli de Landau* când tumorile sunt mici, urmează apoi metoadele: prin compresiune (Roux Beyer); refrigeraţii (Abernety); topice astringente, badijonarea cu T-ra de Iod, pulbere stibiată, fricţiuni cu oleiŭ de croton, nitratul de potasiu; injecţiunile cu substanţe iritante: perclorur de fer (Broca), clorur de zinc $^1/_{10}$ (Lannelongue); legătura trunchiului arterial (Farrol, Velpeau); inoculaţii prin vaccinare (Nelaton, Hadgson, Dowhing, Cummin); producerea unei inflamaţii prin ajutorul unor ace cari străbat tumora, în care sunt lăsate cât-va timp (Lallemand); setonul cu aţe (Fawdington); incisiile multiple pe tumoră urmate de o îngrămădire pentru hemostasă, de tifon iodoformat (Pean); punctiile multiple cu termo-cauterul (Kirmisson); scarificaţii; electrolisa (Boudet). Fie-care din aceste metoade îşi aŭ partisanii lor.

Ocasiunea mi se presintă, două casuri de tumori erectile în pelea capului, la cari ţinând seama de sediul şi structura lor anatomică, precum şi de straturile cari compun aceasta, să ajung la conclusiunea că cel mai bun tratament al acestor tumori este ablaţiunea şi cicatrisarea prin prima intenţie.

Tumorile erectile sunt în tot-d'a-una cutanate saŭ subcutanate; ele fiind desvoltate pe pelea capului sunt în tot-d'a-una supra-aponevrotice. Când sunt pediculate se estirpează uşor, fără teama de hemoragie, putându-se face

repede hemostasa. Nu tot așa se presintă casurile unde tumorile sunt formate din vase mari, flexuoase; unde hemostasa nu se poate face ușor și din causa căreia s'au observat chiar casuri letale. Ceea-ce face dificilă obținerea unei hemostase în această regiune este dispositiunea particulară a vaselor cari, așezate în gutierele din aponevrosa epicraniană, au părețiĭ lipiți de aceste gutiere și din causa aceasta sunt tăiate, rĕmân deschise, greŭ de apucat, sângele curge gârlă, nu se face o hemostasă spontanee ca în alte regiuni.

In casul acesta m'am gândit că dacă s'ar pedicu*l*isa și s'ar asigura o hemostasă preventivă, atunci extirparea s'ar putea face ușor și vindecarea repede. Aceasta se poate realisa prin aplicarea *unei suturi hemostatice preventive*, cu ajutorul căreia, prin îngrămădirea țesuturilor, se formează un pedicul liniar și o hemostasă sigură, căci pelea capului permite aceasta din următorul punct de vedere anatomic. Aponevrosa epicraniană are sub ea un strat format de un țesut conjunctiv, lamelos, lat, lipsit de grăsime, vase proprii are puține. Presența acestui țesut face ca straturile superficiale, adică: aponevrosa epicraniană, stratul celulo-adipos subcutanat și pelea să fie foarte mobile, și prin urmare baza tumorei or cât de mare ar fi, cu ajutorul suturei, se poate reduce la un pedicul. Tot-de-o-dată vasele atât din pele cât și cele subaponevrotice cu această ocazie sunt strânse, prin îngrămădirea țesuturilor vecine și se asigură o hemostasă, căci tot prin această îngrămădire a țesuturilor se fac tracțiuni forțate asupra vaselor, ele sunt întinse și poate chiar rupte, lumenul micșorat, aproape redus la o despicătură saŭ chiar dispărut, fapte cari determină o hemostasă spontanee și care nu s'ar fi putut obține de cât prin torsiunea vasului cu o pensă hemostatică cea ce nu se poate face nici din causa dispositiunei vaselor pe care am arătat-o mai sus. Altă hemostasă aici nu se mai poate obține de cât dacă s'ar lega arterele temporale superficiale, carotidele externe saŭ frontalele; ceea-ce nu găsesc că este bine, căci pe de o parte se produce o

jenă în circulaţie, iar pe de alta se prelungeşte durata operaţieĭ.

Procedeul care l'am imaginat şi aplicat se compune din următoarele 4 timpurĭ:

Primul timp: aplicarea sutureĭ hemostatice preventive şi pediculisarea tumoreĭ; al doilea timp: secţiunea pedicululuĭ tumoreĭ; al treilea timp: sutura plăgiĭ şi al patrulea timp: ridicarea sutureĭ preventive.

Primul timp.—Pentru aplicarea sutureĭ preventive se ia un fir de mătasă, orĭ catgut, de preferinţă No. 2, a căruĭ lungime se calculează după numĕrul punctelor de sutură, carĭ trebuesc făcute la baza tumoreĭ şi la distanţe de 2 cm., cu anse carĭ să aibă lungimea de cel putin 30 cm Acest fir lung bine sterilisat se pune într'o compresă de asemenea sterilisată şi se păstrează de ajutor. Operatorul înarmat cu un ac Reverdin, va pătrunde, începând de la un capăt, baza tumoreĭ, împungând pelea la o distanţă de 1½ cm. departe de limita tumoriĭ; îl trece pe sub tumoră şi ese dincolo cu vîrful aculuĭ la aceiaşi *d*istanţă ca la intrare. Ajutorul face o ansă din aţa care o are în mână, lungă de 30 cm. şi o pune cu mijlocul în ac; pe care apoĭ operatorul o trece pe sub tumoră trăgând acul înapoĭ, după care îl descarcă de aţa sa. La o distanţă de 2 cm. se pune al doilea punct de sutură şi se pune a doua ansà de aceiaşĭ mărime ca prima. Se continuă ast-fel până ce s'a pătruns toată baza tumoriĭ cu un singur fir din care, cu modul acesta, s'a făcut douĕ feluri de anse: unele marĭ şi altele micĭ carĭ sunt opuse capătuluĭ iniţial al firuluĭ.

Ansele micĭ se tae în douĕ, capetele noĭ formate se leagă între ele, capătul uneĭ anse cu acel al anseĭ vecine, iar nu de la aceiaşĭ ansă, ast-fel ca nodul să corespundă anseĭ marĭ din partea opusă. Primul nod se face din capătul iniţial al firuluĭ şi cu capătul noŭ format din prima ansă; ultimul nod se va forma din capătul ultim al firuluĭ cu capătul format din ultima ansă Se strîng ţesuturile prin aceste noduri cât se poate maĭ mult, ca ele să se apropie cât maĭ mult şi să se pediculizeze tumora cât maĭ

bine, fără însă ca firul să taie părțile moi. Nodul se face ca la legătura arterelor, însă al doilea nod se face în laț pentru a se putea deslega mai târziu. Sutura formată astfel are pe o parte ansele, iar pe cea-l'altă nodurile și la extremități nodurile.

Tumora astfel suturată se pediculisează și ia forma unei creste de cocoș.

Este de preferat ca înodarea anzelor să se înceapă de la extremitățile tumorii spre mijloc, căci aceasta înlesnește ca țesuturile să cedeze tracțiunei și se pot apropia mai ușor, fără să fie tăete de fir.

Al doilea timp.—De-asupra planului ocupat de sutură la o distanță de 1 cm., se incisează pe o față pediculul, îndreptând secțiunea în jos și înăuntru spre mijlocul pediculului; se procedează și în partea opusă tot astfel. Din intersecțiunea acestor incisiuni se descrie un V și plaga formată va avea mărginile tăete oblic în jos și înăuntru, cea ce face ca la sutură să se aplice aceste mărgini bine una la alta. In timpul incisiunei țesutului se va supraveghia bisturiul ca să nu tae firele sutureï preventive.

Dacă în vre-un unghiu al plăgii va țîșni sînge din vre-o arteră, atunci ea se poate ușor pensa, grație incisiei, saŭ hemoragia se mai poate opri strângênd nodurile sutureï preventive mai bine.

Al treilea timp.—Plaga astfel formată acum se suturează fie în muche, cojocărește fie prin punte isolate; în ori-ce cas sutura trebue să cuprindă toată grosimea buzelor plăgeï și ceva mai departe de marginea liberă a lor. Dacă sutura preventivă nu a strîns în de-ajuns țesuturile, ca buzele plăgii să fie bine apropiate și mai lesne de cusut, atunci se mai strîng din noŭ nodurile, pentru care cuvînt și trebuesc făcute în laț. Sutura intra-dermică care ar fi de dorit ca să se poată aplica aicï, nu se poate căcï pînă la cicatrizare, există o tracțiune asupra sutureï din partea țesuturilor deplasate și pentru care cuvînt trebuesc suturi mai solide.

Al patrulea timp. — Plaga suturată, se ridică sutura preventivă.

Se va lua măsurile cele mai riguroase de antisepsie şi asepsie pentru ca vindecarea să se facă prin prima intenţie.

Acest procedeŭ l'am întrebuinţat în următoarele două cazurĭ:

Copila Ileanca Preda, în etate de 5 lunĭ, din comuna Strâmbeni, jud. Teleorman, intră în căutarea acestuĭ spital la 16 Noembre 1900 pentru o tumoră erectilă în regiunea frontală.

Din antecedentele eĭ hereditare şi personale nimic demn de remarcat.

După declaraţia mameĭ sale copila, când s'a născut, purta un semn, sub forma uneĭ pete roşie, în partea stângă a frunţeĭ. De atunci până în present a crescut mereŭ, dar încet.

In present copila, de constituţie bună; poartă o tumoră cu diametrul cel mai mare, antero-posterior, lung de 7 cm., cel transversal de 4 cm.— Tumora este aşezată de-asupra sprînceneĭ stângĭ şi se ridică spre bosa frontală din această parte; este de o coloare roşie violacee, cu o uşoară arborisaţie la suprafaţa eĭ; moale la pipăit; puţin reductibilă, puţin pulsatilă; prin ascultaţie se aude un suflu uşor; în jurul eĭ nu se văd vase aferente saŭ eferente. Deci în acest cas există o tumoră erectilă sub-cutanată, cu predominarea sistemuluĭ arterial.

In ḑiua de 17 Noembrie se operează după procedeul arătat mai sus, fără a întrebuinţa nicĭ un anestezic. In ziua de 26 Noembrie se desface pansamentul, pentru prima oară, de oare-ce de la operaţie, nu s'a manifestat nicĭ un fenomen termic, şi se găsesc buzele plăgeĭ unite, acoperite de o crustă groasă, negricioasă. Se scot suturile şi se pansează din noŭ cu iodoform. In ziua de 30 Noembrie se desface din noŭ pansamentul, cicatrisarea era complectă, când se concediază bolnava.

In decursul timpuluĭ cât a stat bolnava în spital nu s'a observat nimica anormal în funcţiunile regulate ale organelor.

Al doilea cas este copila Stana Albu, în etate de 3 lunĭ din comuna Surdu'eştĭ, acelaş judeţ. Intră în căutarea spitaluluĭ în ḑiua de 18 Noembre 1900, pentru o tumoră erectilă în regiunea frontală. Nimic demn de remarcat din antecedentele eĭ hereditare şi personale.

Mama bolnaveĭ spune că la 3 săptămânĭ după ce a născut-o, a observat în mijlocul frunţeĭ, o pată ceva mai mare de cât o muşcătură de purice, de coloare roşie-vînătă. De atunci această pată a început să se ridice în sus şi să se mărească repede, luând tot odată şi o coloare mai închisă.

In present copila, este de o constituţie puţin debilă, nervoasă. Ea poartă o tumoră a căruĭ diametru antero-posterior este de 8 cm. începând de de-asupra fontaneleĭ anterioare spre mijlocul frunţeĭ; diametrul trans-

versal este de 4 cm. Această tumoră este de o coloare violacee la mijloc, pe lături, marginile ei fiind formate de piele sănătoasă, are coloarea ei normală; la pipăit este moale, reductibilă prin presiune, în jurul ei se vĕd vene eferente foarte desvoltate, fluxuoase, cari în timpul plânsului se umflă până ce unele ating în grosime pe aceia a unui creion. Multe alte mici vene înconjuraŭ această tumoră. Era deci o tumoră erectilă în care prepondera sistemul venos.

In ziua de 19 Noembre se operează după acelaş procedeŭ ca şi primul cas.

De oare-ce nu se manifestă nimica anormal după ziua operaţiei, nu se ridică primul pansament de cât în ziua de 26 Noembrie, când am găsit că jumĕtatea superioară a plăgii are buzele deslipite, firele aŭ tăiat mărginile plăgei, şi fiind oare-care tensiune ţesuturile s'aŭ deslipit; în jumĕtatea inferioară însă eraŭ unite sub o crustă negricioasă. Se spală plaga şi se aplică din noŭ două puncte de sutură şi se aplică din noŭ pansamentul.

In ziua de 30 Noembre se desface pansamentul, buzele plăgii sunt atrofiate şi pentru a fi mai sigur, am lăsat toate firele în loc până la 4 Decembre, când am scos toate firele, plaga se cicatrizase. Se pune un strat subţire de colodium iodoformat şi se concediază bolnava, recomandând numai ca după 5 zile să facă o bae copilei şi atunci să ia şi stratul de colodium dacă va mai rĕmâne până atunci.

Din aceste casuri se poate conchide că prin aplicarea punctelor de sutură preventive se asigură o hemastază bună care este atât de mult de dorit a o avea când se excizează aceste tumori. Tumoarea poate fi cu totul ridicată şi în locul ei nu rĕmâne de cât o cicatrice liniară, care nu se poate obţine cu cele-l'alte procedee.

Copii cari sunt atât de sensibili pot suporta acest metod de tratament fără a întrebuinţa vre-un anestesic, suturile preventive prin aplicarea lor şi compresiunea ce exercită asupra peleĭ produc o anestesie în partea situată de-asupra ei şi prin urmare, incizia şi aplicarea suturilor ulterioare nu este aşa dureroasă.

Copii aŭ dat semne de durere la aplicarea suturilor preventive, plânsul lor o trăda, mai târziŭ acest plâns era mai mult nervos de cât datorit durereĭ.

S'ar putea obiecta acestuĭ metod că aplicându-l la copii mici, la cari oasele nefiind bine consolidate şi cu

persistenţa fontanelelor ar contribui prin strîngerea peleĭ ca să se exercite o compresiune asupra creeruluĭ.

Eŭ la casurile operate şi carĭ aŭ fost în o etate destul de fragedă, nu am putut semnala nimic anormal din partea sistemuluĭ lor nervos. Copiĭ după operaţie eraŭ ca şi maĭ înainte de voioşĭ. Dacă în present nu s'a produs nimica cu atât maĭ mult cred că nu se va produce nimica în viitor, căcĭ pe de-o parte oasele sunt destul de resistente şi apropiate ca prin constricţiunea ce se face să nu fie influenţate, iar pe de alta elasticitatea peleĭ este mare, şi a favorisat această strîngere fără să exercite o compresiune asupra oaselor craniene şi tot-odată ne asigură că pentru viitor fenomenele de creştere se vor efectua în mod normal.

Acest mod de tratament va folosi nu numaĭ la tratarea tumorilor erectile din pelea capuluĭ ci şi din alte regiunĭ, unde aplicarea sutureĭ hemostatice preventive este permisă de mobilitatea ţesuturilor.

Scanned with OKEN Scanner

SOCIETĂȚI SAVANTE

Societatea de Chirurgie din București

Ședința de la 1 Ianuarie 1901

Corespondență

Dr. **Bothezat** trimite un memoriŭ cu expunerea lucrărilor sale și o lucrare asupra *arthrodezeĭ scapulo-umerală*. Se alege o comisiune compusă din D-niĭ D-rĭ **Carnabal, Bălăcescu** și **Bărdescu**, raportor.

Prezentare de bolnavĭ:

1) Prof. **Ionescu.**—I. *Tumoră retro-oculară operată prin procedeul osteo-plastic.* Prezintă un copil căruia i-a lăcut operația luĭ **Krönlein**, adică rezecția peretelui orbitar extern, pentru o tumoră retro-oculară, cu exoftalmie foarte pronunțată la ochiul stâng. S'a găsit un neoplasm, probabil sarcom, care copleșise și peretele orbitar extern, pentru care s'a excizat acest perete, cusând lamboul cutanat. Exoftalmia a dispărut, tumora probabil cu recidiva. E al 4-lea caz în care am făcut operația aceasta osteo-plastică.

Discuția:

Dr. **Leonte.** Cred că recidiva în acest caz nu va întârzia. Am operat un copil cu cancer congenital la ochiul stâng, făcênd exenteratie, evidarea complectă a orbiteĭ. După 6 lunĭ a recidivat la ochiul drept. La o femee de 45 anĭ, cu exoftalmie, fără alterația vederei am extirpat o tumoră orbitară pe cale transconjunctivală, lărgind puțin unghiul extern al ochiuluĭ. Recidiva s'a făcut chiar în periost și am evidat orbita. Cicatricea în procedeul luĭ **Krönlein** îmĭ pare urîtă.

Prof **Ionescu.** La congresul internațional din 1900 am prezentat 2 cazurĭ de tumorĭ ale nervuluĭ optic, cu perderea vederei, operate prin procedeul osteoplastic, cu conservarea globuluĭ ocular pentru estetică. Azĭ am 3 asemenea cazurĭ. Ochiul nu se atrofiază,

cum arată primele 2 cazuri, operate de 2 ani. Prin procedeele transconjunctivale nu se pot extirpa tumorile ceva mai mari. Insuși Lagrange, care practică aceste procedee' o recunoaște, că une-ori pentru a putea termina operația trebue sacrificat ochiul, saŭ acesta se găsește așa de lezat că nu poate fi conservat. Cicatricea, cu o suture intradermică, e puțin vizibilă.

II. — *Hernie ombilicală operată prin procedeul Quénu.* E o bolnavă de 35 ani, operată la 20 Octombre 1900 pentru o hernie ombilicală relativ mică, cât un oŭ, în timpul efortuluĭ. Am rezecat pelea ombilicală și am deschis sacul rezecându-l. Repararea constă în: sutura peritoneuluĭ cu inelul ombilical fibros; spintec teaca anterioară a mușchiuluĭ drept de fie-care parte pe o întindere oare-care, restorn buzele interne ale acestor două inciziunĭ și le cos pe linia mediană; pe d'asupra cos buzele externe ale inciziunilor tecelor. Toate aceste suturĭ s'a făcut cu catgut. La urmă am cusut pelea cu setolină Reunire per primam, rezultatul imediat e fórte bun. Cred că acest procedeŭ e indicat în herniile micĭ.

Discuția:

Dr. **Bărdescu.** Cred că acest procedeŭ e vechiŭ și-ĭ aparține luĭ **Condamin**, e figurat în *Archives provinciales de Chirurgie*. L'am întrebuințat în vre-o 6 cazurĭ și n'am observat nicĭ o recidivă. Se face omfalectomie, adică excizia cicatriceĭ și inelului ombilical. Intr'un caz operat prin procedeul **Leonte** am avut recidivă și am intervenit a doua oară prin procedeul luĭ **Dauriac**. Acesta e un procodeŭ bun dar e prea lung.

Dr. **Ionescu.** Procedeul luĭ **Condamin** e cu totul altul și carscteristica luĭ e omfalectomia, se esciseaxă regiunea ombilicală ca o tumoră printr'o incizie laterală. In procedeul **Quénu**, nu se esciseză inelul ombilical, ci se coase numaĭ, iar deosebit de aceasta se crează straturĭ noĭ de întărire prin incizia foițeĭ anterioare a teceĭ drepțiior.

Dr. **Leonte.** Recidiva în herniile ombilicale se datorește suppurațieĭ, fiind-că în genere se operează bolnave grase la care reunirea per primam e maĭ dificilă Am întrebuințat procedeul luĭ **Dauriac**, dar e prea lung.

III. — *Emasculație cu evidarea pelvisuluĭ și a regiunilor inguinale pentru cancer al penisuluĭ.* Pe acest bolnav l'am operat în două ședințe, la 22 Noembre și la 8 Decembre. Prima oară i-am făcut laparotomie în poziție inclinată cu evidarea țesutului celular și a ganglionilor de-a lungul iliacelor, externă, internă și primitivă și de-a lungul aorteĭ chiar. După ce am închis abdomenul, am evidat ambele regiunĭ inguinale. In a doua ședință am făcut emasculație. Starea generală a bolnavuluĭ s'a ameliorat foarte mult.

Scanned with OKEN Scanner

Discuția

Dr. **Bărdescu.** Când eram intern în serviciul D-luĭ Dr **Leonte** am vĕzut un cancer al penisuluĭ, care a fost amputat și căruia s'a rezecat și ganglionii inguinalĭ. Observația e publicată în revista *Spitalul.*

Dr. **Ionescu.** Cred că am procedat bine în acest caz, așa cum se face și în cancerul uteruluĭ, al sînuluĭ etc.

Când sunt prinșĭ ganglionii inguinalĭ, de sigur că și ceĭ pelvienĭ sunt prinșĭ, cum a arătat și **Lenander.** Laparotomia în asemenea cazurĭ e benignă și cred că aceasta va fi operația viitoruluĭ. Doĭ bolnavĭ operațĭ prin emasculație, cu saŭ fără estirparea ganglionilor inguinalĭ, mi-a dat o recidivă mortală și unul necunoscut.

Dr. **Leonte.** Cred că operația e gravă, pe când șansele de supraveţ̦uire micĭ.

2) Dr. **Bărdescu.** — I. *Enterectomie cu enterorafie pentru hernie crurală strangulată.* E o bolnavă intrată în serviciŭ cu o hernie crurală strangulată și în stare gravă cu extremitățile recĭ. La deschiderea saculuĭ, am găsit o placă de sfacel pe fundul anseĭ și în jurul inelului de strangulație alte plăcĭ maĭ micĭ. Am rezecat ansa gangrenată și am făcut o enterorafie termino-lateraiă dupe un procedeŭ propriŭ, care e o modificare a celuĭ al luĭ **Chaput** Drenagiu prin partea superioară a incizieĭ. De a doua zi am administrat clisme și purgative, bolnava s'a făcut bine. Acesta e al doilea caz operat la fel. Primul era un copil de 15 anĭ cu hernie inguinală strangulată, operat a 6-a zi în stare gravă. După 4 ţ̦ile de fenomene grave, vĕrsăturĭ fecaloide etc, s'a făcut bine.

Prin procedeul meŭ operația se termină repede, ceea-ce e fórte important fiind dat că operam în stărĭ grave și se dă o scurgere largă materiilor fecale și imediat, prin faptul că sutura t rmino-laterală creiază un fel de cec larg. **Duchamp** a operat cu succes 2 cazurĭ prin procedeul **Chaput**

Statistica noastră din ultimiĭ 3 anĭ coprinde 50 kelotomiĭ cu 20 gangrene herniare: 5 la care s'a creat un anus, nicĭ unul vindecat; 6 cu enterectomie și enterorafie circulară, unul vindecat; 8 cu enterorafie prin invaginare cu 6 vindecațĭ la care se maĭ adaogă o femeie cu hernie ombilicală gangrenată, enterorafie prin invaginare, moartă de intoxicație colibacilară. La această statistică opunem 2 cazurĭ de enterorafie termino-laterală cu succes.

II. *Doŭĕ ulcere de stomac, rezecț e (gastrectomie) și gastrorafie.* — Un bolnav de 30 anĭ, intră în spital cu fenomene de dispepsie flatulentă și stază gastrică datând de 4 anĭ, durerĭ în punctul xifoidien de un an, iperclorhidrie, fără hematemeze saŭ melena. Bolnavul e operat de D-nul **Leonte.** Laparatomie; pe fața anterioară a stomaculuĭ, lângă mica curbură, puţ̦ine aderențe și o placă îndurată. Deschizênd organul se găsește o ulcerație cât o piesă de 50 banĭ, alăturĭ o ulcerație maĭ mică. Pilorul e dilatat și neîndurat Se rezecă

porțiunea de stomac cu cele 2 ulcere și se închide organul cu 2 suturi, una sub-mucoasă și alta sero-seroasă. Incizia avea o întindere de 6—8 cm.

Acesta e al 3-lea caz operat în felul acesta de D-nul **Leonte**. In primul s'a intervenit la o doamnă tînără pentru hemoragii fulgerătoare și s'a găsit o ulcerație pe fața anterioară a stomacului, sîngele țîșnea dintr'o arteriolă la cea mai ușoară atingere.

Intr'un alt caz s'a intervenit pentru un ulcer emoragipar care s'a rezecat. După 7 zile de la operație bolnavul moare de ematemeze abundente. La necropsie s'a găsit o ulcerație mică interesând numai mucoasa și aproape de pilor mai multe exulcerațiuni. Poate că aceste exulcerațiuni erau datorite iperclorhidriei post-operatorie, care mai perzistă încă cât-va timp și atunci se naște întrebarea dacă nu e bine a se face și gastro entero anastomoza sau chiar numai aceasta **Marion** în teza lui nu dă încă date pozitive care să judece chestiunea. In teza lui **Mamulea** sunt 2 cazuri, unul al lui **Nanu** și unul al lui **Assaky** prin procedeul **Souligoux**. Cred că în caz de emoragie sau perforație, rezecția e suficientă ; gastro-enteroanastamoza e indicată numai în spasmul pilorului cu stază gastrică.

Discuția.

D. Prof. **Ionescu**. Am intervenit de 3 ori pentru fenomene gastrice. Intr'un caz de dilatație gastrică, cu spasm piloric și stază, am făcut plicatura stomacului, gastrorafie, gastro-enteroanastomoză cu jejuno-jejunostomie laterală. Intr'un alt caz cu fenomene gastrice dilatație, am găsit pe mica curbură o ulcerație veche, aderentă, cu vr'o 2 ganglioni ipertrofiați. Am preferat să fac o gastro enteroanastomoză cu jejuno-jejunostomie, fără să încerc a rezeca ulcerația. După operație examenul arată un suc gastric normal, fără bilă. In ulcere vechi bolnavul suferă de dilatație și stază gastrică cu consecințele lor, și pentru a modifica aceste există un singur mijloc, derivația.

Dr **Leonte**. In ultimul meu caz n'am făcut derivație, fiind-că bolnavul era slăbit. Nu fac nici odată jejuno-jejunostomia, întoarcerea bilei în stomac n'are nici o importanță.

3) Dr. **Cristian**. In ședința trecută am prezentat un caz de histerectomie abdominală totală pentru ruptura uterului. De atunci am practicat încă odată această operație, asistat de Dr. **Mamulea**, pentru o ruptură a uterului cu fătul trecut complect în abdomen. Am extras fătul și placenta, am practicat histerectomia, am curățat cavitatea peritoneală cu comprese sterilizate, am drenat prin vagin și prin unghiul inferior al plăgei abdominale, închizênd restul. Primele zile după operație starea bolnavei a fost alarmantă, vărsături, puls frequent etc., fenomene care s'au amendat cu suprimarea dre-

Scanned with OKEN Scanner

nului vaginal. E al treilea caz de histerectomie abdominală totală pentru ruptura uterului, făcut la Institutul Maternitatea, cu primul caz letal.

Prezentare de piese:

Prof. **Ionescu.** *Kist al ovarului inclus în ligamentul larg* cât doi pumni, cu lichid citrin, aderent la pereții pelvieni, ceea ce a îngreuiat extirparea. Kistul îl vedeți coafat de o trompă dilatată de lichid transparent, comunicând direct cu cavitatea kistului. De partea opusă era un ovar cu kiste mici de aceiași natură. Am făcut castrația abdominală totală. Nu s'a găsit nici o urmă de ovar din partea kistului.

Ședința de la 31 Ianuarie 1901

Prezentare de bolnavi:

1) Dr. **Nanu.** *Absces subfrenic.* — E un băiat intrat în serviciu cu un flegmon perinefretic survenit în urma unui traumatism și pe care l'am deschis printr'o incizie largă în regiunea lombară. Era un puroi gangrenos, fetid, cu sfacel abundent. Drenagiu și spălături zilnice. Temperatura totuși nu scădea. Ne-am gândit la un diverticul nedeschis, am puncționat pleura și în regiunea ficatului, fiind-că la spate era o ușoară matitate, precum și sub falșele coaste din drépta cu ficatul puțin coborît. După 2 zile o puncție pleurală dă lichid purulent, deschid larg pleura și drenez. Temperatura tot nu scădea. Prin deschiderea pleurală (cu două coaste rezecate) am explorat regiunea subdiafragmatică în mai multe rînduri până am găsit puroi. Dr. **Carnabel** incisează acest abces subfrenic prin deschizătură pleurală, găsește puroi în abundență, drenează. Temperatura a scăzut și bolnavul s'a vindecat. Abscesul subfrenic a fost intermediar între flegmonul perinefretic și pleurezia supurată, infecția s'a propagat prin țesutul celulo-grăsos și colecția s'a format în afara peritoneului, între diafragm și peritoneul care-l căptușește. Singurele simptome la acest bolnav era perzistența temperaturei și coborîrea ficatului;de alt-fel diagnosticul absceselor subfrenice, în lipsa fenomenelor peritoneale și diafragmatice, e dificil.

2) Prof. **Ionescu.** — I. *Tabes cu dureri fulgurante și mal perforant; rezecția simpaticu'ui sacral.* E un bolnav care suferă de mulți ani de crize fulgurante tabetice, de un mal perforant la micul deget de la piciorul stâng și de turburări vezicale, care constă în dificultate de a urina, mai ales când e pe vine. La 4 Ianuarie i-am făcut laparotomie și rezecția bilaterală și totală a simpaticului sacral, luând ganglionii, cordonul intermediar și rami comunicantes. Reunirea plăgei abdominale s'a făcut per primam. Dificultatea de a urina a dispărut complect, chiar în ziua operației bolnavul a putut să urineze în decubit dorsal, intensitatea durerilor fulgurante a diminuat, malul perforant s'a modificat și cred că e pe calea de vindecare. Ja-

boulay (în teza luĭ Termier) a recomandat în asemene cazurĭ decolarea rectuluĭ pe cale sacrală, zicênd că prin aceasta rupe firele simpatice ale plexuluĭ sacral. Mi s'a părut maĭ rațional a rezeca tot simpaticul sacral printr'o incizie peritoneală de-alungul mărgineĭ rectuluĭ și prin decolarea luĭ. Acest bolnav trebue urmărit pentru resultatul îndepărtat

II. *Kist ovaric închis în ligamentul larg drept, ovar stâng kistic, sciatică stângă.* — La această bolnavă operată la 8 Ianuarie și a căreĭ piesă v'am prezentat-o, am făcut castrația abdominală totală și rezecția totală și bilaterală a simpaticuluĭ sacral. Reunirea s'a făcut per primam, durerile în piciorul stâng aŭ dispărut complect. Acest rezultat concordă cu cele arătate în teza luĭ Termier și obținute prin decolarea rectuluĭ.

III. *Retroversiune uterină și vaginism.* — E o femee, care pe lângă deviația uterină, avea dureri marĭ la introducerea degetuluĭ în vagin, când se putea constata pe lângă un spasm intens, și existența uneĭ bride ocupând conturul posterior al vulveĭ. I-am făcut laparotomie, scurtarea intrapelviană a ligamentelor rotunde și plicatura celor largĭ, fără cuneoisterectomie. In acelaș timp i-am rezecat și simpaticul sacral, ca la bolnaviĭ precedenți, după indicațiile luĭ Jaboulay și Ruggi. Bolnava s'a vindecat de intervențiune, statica uteruluĭ e foarte bună, durerile vaginale sunt maĭ ușoare, perzistă însă brida vulvară.

IV. *Hemicraniectomie peatru epilepsie traumatică.* — E un bolnav care în urma unuĭ traumatism pe cap, a căruĭ cicatrice se vede și azĭ, a căpătat accese de epilepsie. Crezând că aceste accese sunt în legătură cu leziunĭ cerebrale post-traumatice, i-am făcut la 11 Ianuarie 1901 o hemicraniectomie dreaptă. La rădicarea lambouluĭ osos, meningele eraŭ sub tensiune mare, s'a incizat dura-mater, s'a scurs mult lichid cefalo-rachidien. De-a lungul șanțurilor eraŭ plăcĭ albe edematoase Am rezecat din lamboul osos o placă de-a lungul margineĭ anterioare și una dinapoĭ, pentru a împedica sudarea luĭ la oasele vecine. Am reaplicat lamboul și am cusut pelea, drenând la unul din unghiurĭ. După câte-va zile de turburărĭ motrice pasajere, bolnavul s'a restabilit complect. Accese epileptice n'a maĭ avut, dar trebue urmărit încă. A rĕmas un capac osos care joacă puțin, împedecând ast-fel compresiunea creeruluĭ, dar destul de rezistent spre a-l feri de injurii.

V. *Grefă tiroidiană pentru tetanie și alte turburărĭ strumiprive postoperatorii.* — V'am prezentat deja această bolnavă căreia i am extirpat corpul tiroid pentru o gușă plongiantă cu fenomene de asfixie, lăsând două fragmente spânzurate la arterele tiroidiene. După operație s'a desvoltat cu încetul un mixedem limitat la față cu torpoare intelectuală, iar de a doua zi de cum am prezentat'o aicĭ, a avut primul atac de tetanie, tipic, intens și de lungă durată, care s'a repetat în urmă de câte-va orĭ. In intervalul acceselor perzistă feno-

menul facialului. O lună și jumătate după tiroidectomie, la 12 Ianuarie 1901 i-am făcut o grefă cu un corp tiroid întreg luat de la un berbece, pe care l'am introdus sub pielea abdomenului la bolnava noastră. Grefa a reușit perfect, tetania a diminuat în intensitate, semnul facialului persistă, mixedemul însă a dispărut aproape complect și odată cu el și turpoarea intelectuală. Îmi propun să mai repet grefa fiind-că cred că prima e insuficientă.

Cohn.

Societatea de Chirurgie din Paris

Ședințele de la 16 Ianuarie—13 Februarie 1901

(Bullettins et mém. de la Société de Chirurgie de Paris, 1901)

Trei cazuri de plăgi penetrante abdominale. — **Rochard** bazat pe două din cazurile comunicate de Auvray societății, continuă de a crede, contra celor afirmate de Chaput, că se riscă mult de a se infecta peritoneul prin manipulările necesare examinării întregului intestin, în ca când s'a constatat o plagă intestinală, și că e mai bine a ne mulțumi cu un examen limitat al regiunei vecine rănirei.

In adevĕr Auvray într'un caz, după ce suturează două plăgi pe colonul descendent, închide abdomenul fără a mai examina restul intestinului și bolnavul s'a vindecat. Intr'un alt caz, negăsind nici o plagă intestinală în vecinătatea plăgei abdominale, a făcut examenul întregului tub intestinal fără a găsi vre-o rănire a intestinului, cea ce probează că se putea mulțumi pe un examen regional.

In al treilea caz fiind vorba de o plagă penetrantă a toracelui și abdomenului, Auvray propune pentru ca sutura diafragmului să fie facilitată, să se facă rezecția rebordului costal. Rochard reamintește că există o cale mai bună, calea transpleurală descrisă de Postempski Paolo în 1890, care citează 7 cazuri cu 7 vindecări.

Walther, Delorme și **Michaux** împărtășesc părerile lui Rochard relativ la calea transpleurală în plăgile toraco-abdominale. — Aceiași cale a urmat-o **Girard** din Toulon într'un caz, cu deplin succes.

Fractura etagiului anterior al craniului, meningită consecutivă, trepanație dublă. Vindecare. — **Poirier** prezintă un bolnav cu o trepanație largă pentru o meningită infecțioasă consecutivă traumatismului și care s'a vindecat perfect, cea ce probează că se poate modifica atât mersul cât și prognosticul infecțiunilor meningiene.

Găsirea unui glonte de revolver în craniu prin ajutorul aparatului lui Contremoulins. — **Tuffier** relatează cazul lui Mauclaire, care e al 31-lea în care se determină cu preciziune sediul glontelui; din acestea de 28 ori glontele a fost extras cu facilitate, de 3 ori însă el a fost înfun-

dat mai adânc și abandonat. Michaux ca și Tuffier laudă mult aparatul lui Contremoulins.

Rinoplastie. — Nélaton presintă un bolnav operat printr'un procedeŭ special.

Limfadenomul mediastinului. — **Sébileau** și **Lombard** prezintă piesele anatomice ale unui tînăr mort de un limfadenom mediastinal.

Ruptura traumatică a splineĭ. — **Loison** spune că a revĕzut un bolnav căruia cu 2 anĭ maĭ 'nainte 'ĭ-a făcut tamponagiul uneĭ rupturĭ a splineĭ, produsă în urma uneĭ lovituri de cal, și că vindecat după 2 lunĭ de la intervenție nu 'ĭ-a maĭ rĕmas nicĭ o urmă de la traumatism In literatură se găsesc 28 cazurĭ de rupturĭ sub-cutanate ale splineĭ în urma traumatismelor, dintre care din 25 splenectomiĭ s'a vindecat 13; douĕ tamponărĭ s'aŭ făcut cu 2 vindecărĭ; odată sutura urmată de moarte.

Tra amentul chirurgical al apendicitеĭ. — **Poirier** susține încă concluziunile formulate în 1898, și se declară intervenționist absolut și cât maĭ de vreme în apendicită, considerând-o ca o maladie de urgență.

Un noŭ procedeŭ de legătură și hemostază a ficatuluĭ. — **Delbet** descrie un procedeŭ în care întrebuințează diafize decalcifiate a oaselor lungĭ de la epurĭ.

Resultatul depărtat în ta us valgus paralitic. — **Le Dentu** prezintă un tînăr căruia cu 2 anĭ maĭ înainte 'ĭ-a practicat următoarea operație: rezecția tendonuluĭ luĭ Achil combinată cu o anastomoză tendinoasă a gambieruluĭ anterior cu extensorul propriŭ al mareluĭ deget.

Grefe de Thiersch. — **Delbet** presintă un bolnav cu grefe de Thiersch pe fața dorsală a mâinilor, aplicate cu 2 anĭ maĭ înainte pe o arsură.

Heteroplastia orbitară prin grefarea unuĭ ochĭ de epure în capsula luĭ Tenon a omuluĭ. — **Lagrange** relatează treĭ cazurĭ de heteroplastie în care după enuclearea globuluĭ ocular, introduce în capsula luĭ Tenon un glob ocular de epure viŭ, înaintea căruia suturează simetric mușchiĭ drepțĭ doĭ câte doĭ, apoĭ aplică o sutură reunind cele douĕ conjunctive palpebrale. Cu modul acesta ochiul artificial e maĭ bine susținut și poate fi mișcat cu ușurință.

Amputația precoce și cât mnĭ sus în gangrena spontanee a membrelor la d abeticĭ. — **Demons** și **Bégouin** (Bordeaux), susțin intervenția rapidă și cât maĭ departe de punctul gungrenat. In cazul când gangrena a atins maleolele, trebue amputația făcută la nivelul coapseĭ.

Citează cazul uneĭ femeĭ operată de 3 anĭ, în urinele căreia se găsea 110 grame de zahăr în 24 ore, căreia 'ĭ-a amputut coapsa pentru o gangrenă a picioruluĭ. După 3 anĭ femeea e bine, totuși în urine continuă de a avea zahăr. De alt-fel această opiniune este cu totul împărtășită în Germania, Anglia și America.

Scanned with OKEN Scanner

Schwartz, Reynier, Lejars împărtășesc cu totul această opiniune, fie-care din ei au avut deja ocasiunea să practice amputațiunea precoce și foarte sus pentru gangrena diabetică. (er însă a se face o deosebire între adevĕrata gangrenă diabetică umidă cu accidente septice și gangrena prin aterom la diabetici. In primul caz amputația e urmată mai în tot-d'a-una de moarte. **Guinard** spune că într'un caz a recurs la cateterismul arterelor, pe care zice dênsul că l'ar fi preconizat Montas. **Reclus** însă îi atrage atențiunea că cateterismul arterelor a fost propus de Prof. **Severeanu.**

Tratamentul tumorilor malgne prin serul anticelular al lui Wlaeff. — **Reynier** rezumând observațiunea unui bolnav cu cancer al limbei considerat de Terrier ca inoperabil și supus injecțiilor de ser, conclude că sub influența acestor injecțiuni starea generală a bolnavului s'a ameliorat ca și starea locală, însă această acțiune nu e radicală și nici durabilă ; de îndată ce se încetează injecțiile rĕul, oprit pentru un moment pe loc, progresează și bolnavii sfîrșesc prin a sucomba.

Th. Anger, Picqué, Tuffier și **Rochard** fac mari rezerve.

Picqué relatează un caz de *histerectomie abdominală supra-vaginală pentru infecție puerperală,* vindecată. **Picqué** prezintă un *kist dermoid al ovarului*, în interiorul căruia sunt mai mulți dinți, extras de la o nebună în timpul unei crize de catalepsie. După operație bolnava nu a mai avut crize. **Guinard** prezintă un calcul vezical scos de la un copil de 28 luni. **Potherat** prezintă piesele unui *lipom intra-articular al sinovialei genunchiului*. **Thiéry** prezintă un *moluscum pendulum* ce cântărește 1480 gr. **Sébileau** prezintă un băiat căruia 'i-a făcut o *rezecțiune a venei faciale* atinsă de flebită furunculoasă. **Loison** prezintă un bărbat vindecat prin intervenție de o *perforație tifoidică a intestinului subțire*. **Tuffier** prezintă un filtru Chamberland, model mic, cu care se servește pentru a steriliza soluțiile de cocaină pentru injecțiile intra-rachidiene. **Michaux** prezintă un *fibrom al ligamentului rotund răsucit pe pedicul său*. **Michaux** presintă o veziculă biliară ce conține peste 250 calculi.

Bălăcescu.

REVISTA ZIARELOR STREINE

Centralblatt für Chirurgie.

No. 52—900. **Alapy.** *Altoirea unuĭ lambou cutanat după Thiersch pentru vindecarea stenozeĭ intense a laringeluĭ și a ăilor aeriene.* Lamboul luat de pe coapsă s'a aplicat după escizia țesutuluĭ cicatricial al strictureĭ laringiene, după procedeul **Gersuny.**

Wiebrecht. *Un caz de nefrectomie determinat prin crioscopie.* Era un neoplasm malign, la care crioscopia a dat 0.69. Autorul recomandă a se face și cateterismul ureterelor și examenul permeabilităţeĭ.

No. 1—190¹. **Kaefer.** *Tratamentul scurtăreĭ în fracturile oaselor gambeĭ.* Descrie un aparat care se aplică după osteotomie.

Wiener. *Tratamentul fracturelor rotuleĭ.* Descrie un aparat care permite bolnavuluĭ să umble.

No. 2. **Reerink.** *Tratamentul luxaţiilor recente ale tendonilor peronieri.* Arată mecanismul producereĭ acestor luxaţiuni și cum se menţine redncerea.

Bayer. *O simplificare a achilitomieĭ plastice.* Recomandă a tăia o jumătate a tendonuluĭ sus la inserţia pe muşchiŭ, și cea-l'altă jumătate jos la inserţia pe calcaneu; amêndouă subcutanate. La îndreptarea picioruluĭ jumătăţile se desfac.

No. 3. **Hofmann.** *Cum se obține o respirație profundă, liniștită și regulată la începutul anesteziei?* Autorul recomandă bolnavilor să numere de la 200 îndarăt.

No. 4. **Schmidt.** *Două metode tecnice în chirurgia stomaculuĭ.* In stenoze pilorice necanceroase, cu stomacul și intestinul mobil, recomandă secţiunea duodenuluĭ și anastomozarea luĭ la stomac cu ocluziunea pilorului și al doilea propune o modificare a sutureĭ în bursă în întrebuinţarea butonuluĭ Murphy.

No. 5. **Gubaroff.** *Reconstituirea ureteruluĭ secționat.* Intr'un caz de fibrosarcom a secţionat ureterul; a spintecat capătul inferior și a invaginat cel superior, cusând și peritonizând sutura.

Scanned with OKEN Scanner

Centralblatt für Gynäkologie. 1901.

No. 4. **Kühne.** *Incizia crucială supra-simfizienă a lui Küstner.* Sunt 12 cazuri, cele mai multe de histeropexie. Cinci cazuri revăzute nu presentaŭ hernii.

Wormser. *Gangrena puerperală a membrelor inferioare,* Continuă indicaţiile bibliografice.

No. 5. **Reinprecht.** *Extirparea unuĭ kist al ovaruluĭ printr'o incizie inguinală stângă.* După o herniotomie pentru epiplocel, s'a prelungit incizia în peritoneu şi muşchiul oblic şi s'a extirpat kistul.

Neederl. Tydsch. v. Geneeskunde.

No. 16. **Wagener.** *Eliminarea cloroformuluĭ prin rinichiŭ.* Din 15 cazuri examinate după anestezie, a găsit numaĭ într'unul un resultat positiv, în unul dubios şi cele-l'alte negativ.

No. 20. **Korteweg.** *Tratamentul pseudo-artrozelor.* Inainte de a se decide la operaţia sângerândă, aduce întâĭ fregmentele la o dislocaţie longitudinală pe care o menţine cu bandagiŭ gipsat. Prin scurtarea părţilor moĭ, capetele invaginate se găsesc s b o tensiune maĭ mare.

No. 23. **A. Koch.** *Câte-va cazurĭ de pneumotomie.* In toate cazurile s'a intervenit pentru gangrenă pulmonară. Din 7 bolnavi s'aŭ vindecat 3 complect, 3 aŭ murit şi unul fără succes operatoriŭ, dar rămas în viaţă.

No. 25. **De Vries.** *Ambliopie toxică prin ĭodoform.* La un copil cu absces prin congestie se injectă o soluţie de iodoform de 10% s'a observat strabism convergent, nistagmus, vărsăturĭ şi durerĭ de cap. La început ridicare de temperatură. Iod în urină. E al IX-a caz în literatură.

Deutsche Zeitschrift für Chirurgie. 57 Bd., 5 şi 6 Hft.

Goldberg. *Uretrotomie internă.* Comunică 14 cazuri şi o recomandă cu căldură.

Luksch. *Artrotomia în luxaţiile vechĭ ale cotuluĭ.* Executată metodic pentru prima oară de **Nicoladoni**, a fost aplicată de autor în 3 cazuri.

Grohé. *Duplicitas intestini crassi cum utero et vagina dupl.* E o duplicare a întregului intestin gros cu 2 apendice vermiculare, terminat la un anus normal şi unul vulvar; 2 utere şi vagin dublu. Prin 5 intervenţiuni s'aŭ înlăturat turburările existente.

Merteus. *Plastia osoasă în lipsurile de substanţă craniene.* Autorul se servă de plăcĭ osoase fierte, luate de la cadavre.

Kreiss. *Contribuţiuni experimentale la studul luxaţiilor vertrebrelor.* Din 36 experienţe pe cadavru rezultă că vertebrele cervicale se pot luxa izolat; de la prima dorsală luxaţia e dificilă, de la a 5-a e imposibilă. Măduva e legată numaĭ în franturĭ concomitente. In luxaţiile în flexiune leziunile osoase sunt maĭ intense ca în cele de rotatie. Asemenea 30 experienţe pe animale.

Rose. *Tratamentul apendicitelĭ cu cavitatea peritoneală deschisă.*

Füth. *Leziunea beşicelĭ în herniotomie.* Comunică un caz în care s'a stabilit o fistulă vezicală a 10-a zi, vindecată spontaneŭ.

Franke. *Un nou procedeu de tratament al kistelor hidatice.* Punctia kistului, spălarea cavităţei cu sublimat 1‰ saŭ formalină 5% şi injecţie de glicerină iodoformată. Un caz cu succes.

Archiv für Kinderheilkunde. 30 Bd.

Alsberg. *Anatomia anomaliilor aparatului genito-urinar.* Studiŭ făcut cu ocazia unuĭ caz cu absenţa anusului şi a organelor genitale externe. Operaţia şi necropsia.

Bernhard. *Un caz de cifoză congenitală.* Ocupa partea superioară a coloaneĭ dorsale, cu tumefacţia cartilagiilor costale. La 6 luni cifoza a dispărut, craniul nu s'a desvoltat bine din cauza unor sinostoze.

Blumenfeld. *Osteomielită acută în copilărie.* Studiŭ integral bazat pe fapte personale.

Blumenthal. *Etiologia torticolisului congenital.* E vorba de doĭ fraţi cu torticolis de aceiaşĭ parte, vindecaţi prin operaţie, amândoĭ cu asimetria feţeĭ. Tatăl lor prezenta aceiaşi asimetrie, fără torticolis.

Cars. *Chirurgia mastoiditelor şi complicaţiile lor secundare.* De obiceiŭ otita cronică dă complicaţiunĭ cerebrale, abscese craniene şi trombus al sinurilor.

Heimann. *Rinichiŭ cistic congenital.* Rezultatul uneĭ necropsiĭ. In unele cazurĭ provine din dilataţia canaliculelor, în alte din adenome.

Berliner Klinische Wochenschrift. 1901.

No. 4. **Karo.** *Două cazurĭ de rectită gonococică în urma deschidereĭ în rect a unor colecţiunĭ de aceiaşĭ natură.* Intr'un caz era un absces al prostateĭ care s'a deschis în rect, în al doilea nu s'a ştiut de unde a venit colecţia purulentă.

No. 4 şi 5. **Martens.** *Tratamentul chirurgical al stricturelor uretrale.* Autorul recomandă dilataţia prelungită şi în cazurĭ rebele uretrotomia externă. Vorbeşte şi de punctia supra-simfizară a beşiceĭ în cazurĭ de retenţiune. Condamnă electroliza şi cele l'alte metode.

Deutsche medicinische Wochenschrift. 1901.

No. 4. **Pagenstecher.** *Contribuţiune nouă la chirurgia cordutuĭ. Legătura artereĭ coronare secţionată.* Comunicarea unuĭ caz.

Müller. *Dezinfectarea mâinelor.*

No. 5. **Mühsam.** *Flegmon lignos.* La cele 8 cazurĭ cunoscute în literatură (phlegmon ligneux du cou după **Reclus** saŭ flegmonul seros după **Stromeyer**), adaogă unul personal, vindecat.

Schmidt. *Un caz de arsură a fundului gureĭ şi laringeluĭ cu terminaţiune letală.* Descrierea unuĭ caz cu reflexiunĭ asupra tracheotomieĭ.

Adler. *Mastita adolescenţelor.* Examenul histologic al mameleĭ extirpate într'un caz, arată că e justă părerea luĭ **Langer,** că e vorba de o desvoltare fisiologică iar nu inflamatorie.

Wiener medicinische Wochenschrift.

No. 4. **Stapler.** *Tratamentul cancerului inoperabil al uterului.* Autorul combate legăturile atrofiante ale vaselor organului, după recomandaţiunea profesorului **Ionescu**; dânsul practică raclagiul vaginal şi cauterizarea suprafeţelor cu o soluţie de 30% clorur de zinc.

Beiträge zur klinischer chirurgie. Bd 29, Hft. 2.

Rotschild. *Tratamentul chirurgical al fracturilor ireponibile.* E un studiu complect al chestiuneĭ, bazat pe 40 cazurĭ din serviciul profesorului **Rehn** de la *Frankfurt*. Intervenţia constă in deschiderea focarului de fractură, curăţirea luĭ, avivarea capetelor dacă e nevoe şi sutura lor cu catgut saŭ fire de argint, închiderea plăgeĭ şi un bandagiŭ apropiat.

Moser. *Un caz de diverticul cecal într'un sac herniar.* E o bolnavă operată de **Garré** din *Rostock* pentru o hernie crurală, în care s'a găsit un diverticul cecal, care l'a invaginat în cec şi l'a redus.

Marwedel. *Un caz de perzistenţa gureĭ primitive la om.* E un caz observat în clinica luĭ **Czerny** din *Heidelberg*, la un noŭ născut care prezenta o tumoră sacrală congenitală. Diagnosticul clinic a fost: prolaps congenital al uneĭ porţiunĭ de intestin desvoltată înapoia anusuluĭ printr'un anus sacral anormal. Operat fără cloroform, s'a excizat anusul anormal şi o porţiune de intestin de 7 cm. lungime, care se intindea până la rect, fără a se deschide într'insul.

Kränzle. *Extragerea co pilor streinĭ din stomac prin gastrotomie.* Comunică treĭ cazurĭ personale din clinica luĭ **Bruns** din *Tübingen*. Intr'nn caz s'a extras un tub de cauciuc, extremitatea uneĭ sonde esofagiene; în al d ilea caz s'a extras o lingură de ceaĭ, un ac de păr drept şi două ace de păr recurbate şi răsucite. Intr'un al treilea caz s'aŭ scos din stomac 8 cârlige de ghete, 12 a.e şi 4 bucăţi de fer ca acele de câte 6—8 cm. lungime. Din intestin, colon dependent, s'a scos un beţişor de fer de 8 cm. lungime. In urmă autorul maĭ dă alte 14 cazurĭ din literatură.

Linser. *Mecanismul şi tratamentul disjuncţiuneĭ epifizare traumatică la extremitatea superioară a umăruluĭ.* E un studiŭ bazat pe 12 cazurĭ personale cu douĕ fotografiĭ Röntgen.

Honsell. *Ocluzie intestinală prin ciupirea unuĭ causc într'o lipsă de substanţă în ligamentul larg al uterului.* Lipsa de substanţă ocupa marginea stângă a uterului, între acesta şi ligamentul rotund.

Linser. *Un cas de dystopia testiculi transversa.* E un caz din clinica luĭ **Bruns** în care testicului din stânga ocupa cavitatea vaginală din dreapta, unde prin urmare se găseaŭ două testicule, fie-care cu epididim şi cu canal deferent deosebit. Maĭ exista o hernie inguinală dreaptă, ca în toate cazurile de ectopie testiculară.

Linser. *Despre tumorile sacrale şi o incluzie fetală rară.* Sunt 5 cazurĭ în care la examenul microscopic s'aŭ găsit ţesut epitelial, muşchiu striat şi neted, cartilagiu, ţesut gliomatos, fibre nervoase şi celule gangli-

Scanned with OKEN Scanner

onare etc., reprezentând în unele cazuri un stomac embrional, saŭ corp tiroid, măduva spinăreĭ etc.

Loos. *Ruptura subcutanată a bicepsuluĭ.* E un studiŭ cu 4 cazuri personale din clinica luĭ **Bruns**, 44 din literatură cu rupturi muşculare şi 18 rupturi tendinoase.

Blauel. *Despre sutura în ruptura subcutanată a tendonuluĭ rotulien.* Studiul cuprinde 2 cazuri personale şi 6 din literatură.

Linser. *Rezultatele extirpăreĭ parţiale a muşchiuluĭ sterno-cleido-mastoiden în torticolis.*

Revue de Chirurgie. No. 2, Februarie 1901.

Quénu et **Judet.** *Peritonizaţia in laparotomiĭ.* Autoriĭ bazaţi pe nnmeroase cazuri conchid că dupe toate operaţiile abdominale, orĭ-ce suprafaţă sângerândă ar resulta, va trebui acoperită cu seroasă peritoneală pentru a înlătura aderenţele ulterioare, cauză frequentă a ocluziilor intestinale.

Loison. *Tratamentul chirurgical al peritonitelor supurate difuze consecutive perforaţiilor tifoidice ale intestinuluĭ subţire.* Autorul face un studiŭ complect al cestiuneĭ ajungând la concluziunea că intervenţia va trebui făcută în primele 24 ore de la perforaţie şi că această intervenţie trebue să consiste în laparotomie mediană, sutura perforaţiilor intestinale, rezecţia intestinală negăsind de cât rarĭ indicaţiunĭ; spălarea cavităţeĭ peritoneale cu ser fierbinte (50°—60°) şi drenarea cavităţeĭ peritoneale cu un tub în cauciuc înconjurat de meşe de tifon.

Tillaux et **Riche.** *Legătura aorteĭ abdominale. Examenul faptelor experimentale, clinice şi chirurgicale* (urmare).

Le Fort. *Studiŭ experimental asupra fracturilor maxilaruluĭ superior*

Gayet şi **Bonnet.** *Contribuţiunĭ la studiul osteomalacieĭ.*

Lapointe. *Amputaţia luĭ Chopart.*

Chathelin. *Torsiunea hidro-salpinxuluĭ.* Dupe un studiŭ complect autorul face următoarea propoziţie: orĭ de câte orĭ ne găsim în faţa uneĭ tumorĭ sub-ombilicale întinsă, fluctuentă, mată şi mobilă, însoţindu-se de antecedente paroxistice dureroase şi terminându-se printr'o durere bruscă şi foarte întensă în micul basin, cu vĕrsăturĭ, constipaţie şi fără febră, trebue să ne gândim la posibilitatea existenţeĭ uneĭ hidro-salpingite cu pediculul torsionat.

Bulletin de l'Académie de Médecine.

Porak şi **Reclus.** *Anestezia prin cale rachidienă în obstetrică.*

Nouveau Montpellier méd. No. 4 şi 5, 1901.

Peuch. *Moartea fetuluĭ în timpul sarcineĭ.*

Ardin-Delteil. *Aplicaţiile cryoscopieĭ în medicină.*

Tédenat. *Kistele papilare ale ovaruluĭ.*

Estor şi **Peuch.** *Tratamentul chirurgical al cancerului ovarelor.*

Archives provinciales de Chirurgie, No. 1 şi 2, 1901.

Reynaud şi Audibert. *Cercetări clinice şi radiografice asupra şease cazuri de osteo-artropatii hipertrofiante pneumice.*

Audry şi Dalous. *Procesul histologic în epididimita acută.*

Vincent. *Picior plat valgus dureros de origină osoasă.*

Leriche. *Ectopia sub cutanată abdominală a testicului.*

Viannay. *Adenopatia inguinală în cancerul prostatei.*

Journnl de Chirurgie et Annal. de la Soc. Belge de Chirurgie, No. 1, 1901.

Van Iterson. *Tracheotomia in difterie.*

Gallet. *Fracturile spontanee şi incurvaţia tibiei.*

Verneuil. *Tratamentul apendicitei.*

Lorthioir. *Aparatele în celuloid, confecţiunea şi aplicarea lor.*

Gallet. *Intrebuinţarea ferestrăului filiform în osteotomii, craniectomii, laminectomii.*

Dépage. *Un caz de moarte sub-cloroform. Masagiul inimei; Contribuţiuni la tecnica colpo-perineorafiei.*

Dejardin. *Ruptura unei sarcini tubare cu inundare peritoneală.*

The Therapcutic gazette No. 1, 1901.

Joseph Hearn. *A report of a case of resection of a large portion of the ilium for chondrosarcoma.* (Un caz de rezecţie a unei mari porţiuni de os iliac pentru chondrosarcom).

Pacientul, în etate de 40 ani, intră în *Jefferson College Hospital* la 27 Octombre 1900. In antecedente e editare: o soră moară de tuberculosă. In antecedente personale: a avut febră tifoidă.

Bolnav din 1896 când a simţit o mică tumoră dureroasă în regiunea iliacă stângă. Tumora a tot crescut până în 1900 devenind foarte dureroasă. Tumora era sferică, având ca la 15 cm. lungime şi vre-o 13 l rgime. Duritatea tumorei era osoasă cu o mică porţiune fluctuentă. Diagnosticul era între chist hidatic al osului iliac şi cisto-sacrom.

Tumora era imobilă şi părea că pleacă mai mult din porţiunea mădulară de cât din periost. Printr'o incizie în T de-a lungul crestei iliace s'a dat de tumoră care era puţin pediculată. Cu ciocan şi daltă, tumora care adera de fosa iliacă, a fost extirpată. Bolnavul a sucombet a doua zi din cauza şocului

Tumora era un chondrosarcom, care la început a fost probabil un enchondrom. In literatură sunt foarte puţine cazuri simulare.

The Lancet No. 4039, 1901.

Milton. *Removal of a foreign body from the bronchus by intrathoracie tracheotomy.* (Extragerea unui corp strein din bronşe, prin tracheotomie intratoracică). Cazul autorului e al doilea pe care îl publică, relativ la incizia mediana anterioară a toracelui. Primul caz („The Lancet", 1897, Martie, pag. 872), e relativ la extirparea unei tumori tuberculoase din.

mediastinul anterior, cu vindecare. Al doilea caz e următornl: Un pacient de 40 anĭ, Fellah, tracheotomizat cu câţi-va anĭ înainte pentru stenoză sifilitică a laringeluĭ. La primirea în spital s'a constatat că partea externă a tubuluĭ din laringe se angajase în trachee. Bolnavul avea numaĭ puţine durerĭ înapoia sternuluĭ. Toa e încercările de a scoate tubul alt-fel de cât prin operaţie aŭ fost zadarnice. Temperatura pacientuluĭ începuse a se ridica iar expectoraţia devenise purulentă şi fetidă.

S'a făcut o incizie ince ând de la plaga de tracheotomie până la apendicele xifoid. Sternul a fost ferestruit pe linia mediană aşa în cât cele două jumătăţĭ aŭ putut fi depărtate cu depărtătoare puternice. De oare-ce tracheea nu era destul vizibilă s'a introdus o croşetă în plaga de tracheotomie pentru a împinge tracheea înainte. S'a incizat aceasta mediat d'asupra bifurcaţiuneĭ bronşelor, pe unde s'a scos vre-o 30 grame de mucus puriform fetid. S'a introdus pensă în bronşa dreaptă de unde s'a extras tubul. S'a cusut cu mare anevoinţă tracheea şi s'a drenat nediastinul anterior.

A doua zi temperatura ridicată, pansamentul imbibat cu secreţiĭ ; raluri umede la ambiĭ plămânĭ. S'a scos drenul care era imbibat cu secreţiĭ. După 2 zile pacientul a sucombat.

La necropsie s'a găsit infecţie purulentă a mediastinuluĭ anterior şi pneumonie dublă.

Autorul propune a nu se coase plaga tracheală. A se rezeca din manubriul sternal pentru a drena maĭ bine mediastinul. Restul plăgeĭ sternale se poate coase cu fire de argint.

Singura teamă în operaţia aceasta trebue să fie infecţia din canza abundenţeĭ de ţesut celular răŭ irigat.

Drenajul se poate face prin treĭ regiunĭ: prin partea anterioară a toraceluĭ; priu partea superioară şi prin partea posterioară, în dreptul celeĭ d'a treia coastă dreaptă. Cel maĭ bun drenaj însă e prin partea anterioară a mediastinuluĭ.

B., C. şi S.

BIBLIOGRAFII

Consultations chirurgicales este titlul unuĭ interesant tratat, făcut de Doctorii *I. Braquehaye* şi *G. de Rouville*, profesorĭ agregaţi la Bordeaux şi Montpellier, cu o prefaţă de S. Duplay, 1 volum în 8º de 350 paginĭ, 6 fr. (Librairie J. B. Baillière et Fils, 19 rue Hautefeuile à Paris).

Pe cât de interesant pe atât este şi de util, maĭ ales tînăruluĭ practician, care la începutul clienteleĭ sale se găseşte foarte dese-orĭ în încurcătură în faţa unuĭ caz de chirurgie curentă; pentru că deşi ştie tratamentul ce convine a aplica, nu cunoaşte tecnica esactă pe care trebue să o urmeze, tecnică pe care nu o găseşte descrisă nicĭ în manuale prea rezumate, nicĭ în tratatele clasice, prea savante, care nu se ocupă de cât de descrierea operaţiunilor marĭ, lăsând cu totul de o parte descrierea tratamentelor simple, curente, banale.

Tocmaĭ această lacună este umplută prin tratatul Domnilor *Braquehaye* şi *Rouville*, care va servi de călăuză practicianuluĭ indicându-ĭ conduita pe care trebue să o aibă în cazurile cele maĭ frequente, reamintindu-ĭ procedeele usuale ale chirurgieĭ curente.

Concepută dintr'un punct de vedere util şi practic, această carte res unde la o adevĕrată necesitate.

Manuel d'histologie pathologique de Prof. *Cornil* şi *Ranvier* publicată cu colaborarea Doctorilor *Brault* şi *Letulle*, a apărut în a treia ediţiune complect refăcută. Tomul I, 1 volum, cu 369 gravurĭ în negru şi în colorĭ, costă 25 fr., la Felix Alcan, editor.

A treia ediţiune a acestuĭ uvragiŭ este în adevĕr o carte nouă. Autorii aŭ conservat acelaşĭ plan, însă fie-care capitol de histologie patologică, precedat de un capitol de histologie normală. Descrierea leziunilor cu ochiul liber şi cu microscopul a fost puţin schimbată, pentru că acea ce s'a observat bine acum 20 de anĭ, a rĕmas şi astă-zĭ adevĕrat. Insă în cea ce se referă la medicina experimentală şi la înţelegerea generală a patologieĭ, sunt adăogate o mulţime de lucrurĭ nouĭ.

Prof. *Cornil* şi *Ranvier* aŭ făcut apel la un oare-care numĕr de colaboratorĭ, aşa în cât primul volum conţine, dupe generalităţĭ asupra histologieĭ normale şi patologice şi asupra inflamaţiuneĭ redijate de eĭ însuşĭ, capitolul asupra tumorilor de *Brault*, asupra paraziţilor de *Fernand Bezançon*, asupra oaselor şi articulaţiilor de *M. Cazin*.

Aceştĭ colaboratorĭ aparţinând aceleiaşĭ familiĭ ştiinţifice aŭ făcut din această carte un ce omogen şi foarte util. Aşa în cât această ediţiune nu este de cât descendenta directă, însă întinerită a celeĭ din 1881. Ea este îmbogăţită cu gravurĭ nouĭ necesare înţelegereĭ textuluĭ.

Scanned with OKEN Scanner

Această a treia ediţiune, ca şi cele-l'alte două anterioare, se va răspândi foarte repede în publicul medical, fiind de o utilitate absolută.

Uvragiul complect va coprinde 4 volume. Tomul al II lea va apare în cursul anului 1901.

Les maladies qu'on soigne à Berck-sur-Mer de *Dr. Calot* este o carte pe care trebue să o aibă fie-care medic, pentru că în ea se găsesc ideĭ nouĭ nete şi de o aplicare facilă în tratamentul tutulor tuberculozelor externe.

„In tuberculozele închise, vindecarea e sigură. A deschide tuberculozele (saŭ ale lăsa să se deschidă) însemnează a des hide o poartă prin care moartea intră maĭ În tot-d'a-una“. Iată ideia care predomină în această carte.

Imĭ e imposibil a urma autorul în descrieroa diverselor capitole unde studiază tratamentul abceselor recĭ, a adenitelor, osteitelor, tumorilor albe, a coxalgieĭ şi a morbuluĭ luĭ Pott. Aceste capitole nu pot fi rezumate, ele trebuesc citite în întregime, pentru a constata că metoadele terapeutice indicate de autor pot fi aplicate orĭ unde, la ţară ca şi în oraşe.

Sunt convins că această carte clară, metodică şi maĭ ales practică, este chemată a face marĭ servicĭĭ publiculuĭ medical. *B.*

Xeroform

Cel maĭ bun şi cel maĭ eftin succedaneŭ al iodoformuluĭ

Inodor, netoxic chiar la uzul intern în dose marĭ ca antiseptic intestinal. Analgesic şi emostatic, neiritant, nu produce eczemă. Desodorisează chiar secreţiunile infecte, reduce supuraţiunea în mod surprinzător de repede şi are efecte sicative eminente. Mugurii cărnoşi sunt câte-odată maĭ mici de cât aceĭ produşi de iodoform, însă xeroformul întrece atât iodoformul cât şi orĭ ce altă substanţă prin puterea sa dermatoplastică. Specific la ulcerile moi şi la ulcerile cronice ale gambeĭ, precum şi la eczemele umede. Plăgile recente le vindecă per primam şi în timp mult maĭ scurt. Din cauza netoxicităţeĭ şi acţiuneĭ sale analgesice este de mare folos în ginecologie şi la combustiuni. In tratamentul eczemelor umede cronice (intertrigo ş. a.) ajunge aplicarea repetată de vată xeroformată; băĭ şi pansamente devin ast-fel inutile.

— Probe şi literatură gratis —

Fabrica chimică von Heyden, Radebeul-Dresden

REPRESENTANT GENERAL PENTRU ROMÂNIA:

Nic. Genovitz, Bucurescĭ, Strada Căldărarĭ No. 1.

LUCRĂRI ORIGINALE

Cusătura imediată a băşiceĭ după talia hipogastrică

de

Dr. BĂLĂCESCU

După talia hipogastrică reparaţiunea plăgeĭ vezicale se face în douĕ feluri, după cum se drenează saŭ se coase imediat băşica.

Drenarea saŭ sifonagiul este o metodă la care s'a recurs multă vreme şi care a dat şi dă de sigur rezultate admirabile, ceia-ce a şi făcut ca acest procedeŭ să devie clasic, astă-zĭ însă a căzut pe planul al doilea, dându-se preferinţă cistorafieĭ primitive, care este privită de unanimitatea chirurgilor ca o metodă de ales, aplicabilă în tóte cazurile, căcĭ nu-şĭ găseşte ca contra-indicaţie de cât *hemoragia* provenită fie din manoperile laborioase intra-vezicale, fie din extirparea parţială a neoplasmelor băşiceĭ. Cistita a fost privită pe nedrept ca o contra-indicaţiune a sutureĭ, căcĭ dese-orĭ s'a vĕzut băşicĭ infectate reunindu-se perfect în câte-va zile.

Cazurile de cistorafie primitivă se înmulţesc zilnic şi cu drept cuvînt, căcĭ în loc de a obliga pe bolnavĭ să stea în pat 30—40 de zile drenându-le plaga băşiceĭ; în urma cusătureĭ imediate plaga e cicatrizată în 7 zile şi bolnavĭĭ părăsesc patul a 12-a zi putând să-şĭ reia ocupaţiunile

lor, dupe cum se poate constata din rezultatele publicate în toate jurnalele medicale din toate țările.

Talia hipogastrică privită acum câți-va ani ca o operațiune dificilă și periculoasă, a devenit astă-zi o operațiune curentă, pentru execuțiunea căreia nu se cere nici o abilitate prea mare și nici o instrumentație specială. Cu cunoștințe anatomice precise și mai presus de toate cu o aplicare rațională a metoadelor actuale de asepsie și antisepsie, ori-ce chirurg poate scoate un calcul dintr'o băşică, fără a se teme că va pune în joc viața bolnavului. Și dacă această operațiune benignă, se va sfîrși cu o cusătură metodic făcută, a buzelor plăgei vezicale, atunci se va săvîrși idealul unei operațiuni de talie hipogastrică. Ei bine acest ideal este atins aproape zilnic, când e vorba de o talie hipogastrică pentru un calcul vezical, și cu ocaziunea ultimului concurs de chirurg primar în specialitatea de căi urinare din București, s'au produs două memorii, ambele tratând cistorafia primitivă dupe talia hipogastrică și fiecare din autori publică cazuri personale, de vindecare prin prima intenție a plăgei dupe talie.

Frumoasele rezultate obținute mai de toți aceĭ ce au recurs la cusătura băşiceĭ după talie, au făcut ca această operațiune să fie preferită litotriției, operațiune susținută și executată pe o scară foarte întinsă de Guyon și elevii lui.

Erea și natural, ca astă-zi când teama de infecțiune directă este minimă, să se recurgă la o cale largă, la o cale directă, unde ochiul și degetul chirurgului dirijează actul operator, iar nu la o cale oarbă în care numai o mână foarte exercitată ca a maestrului francez, poate să dibuiască pe întuneric și să prindă între dinții aparatului de sfărîmat micile parcele rezultate din zdrobirea unui calcul inițial. De alt-fel, cazurile nu sunt rari în care lui Guyon însu-și 'i-au scăpat sfărîmături, care au rămas în băşică și au devenit nucleĭ de formațiune pentru calcule noĭ; așa *Vincent*[1]) din Lyon publică un caz în care a avut

1) *Vincent.* — „Lyon Médical", No. 4, pag. 133, 1901.

ocaziunea să scoată o enormă cantitate de calcule, dintr'o băşică în care se practicase cu trei ani mai înainte o litotriţie de către profesorul Guyon.

Avantagele pe care le dă talia supra-pubiană urmată de cistorafia totală a plăgei vezicale, fac ca această metodă să fie cu mult superioară tutulor celor-l'alte operaţiuni, ca drenajul băşicei şi litotriţia, când e vorba de un calcul al băşicei.

Procedeele de cistorafie sunt numeroase, nu le voi analiza aci, nici nu voi face istoricul cusăturei băşicei, ele se găsesc bine descrise şi un istoric complect al cestiunei e făcut în teza colegului meŭ *Dr. Ştefănescu*[1]). Scopul acestuĭ articol este de a arăta superiotatea cistorafieĭ prin procedeul ce am executat şi experimentat în 1898 la câinĭ împreună cu amicul meŭ Prof. Juvara şi pe care l'am numit „*prin imbricare*“ [2]).

De la această epocă procedeul a fost aplicat la om de către D-niĭ Prof. Th. Ionescu, Juvara, Frumuşanu şi de mine. Succesele obţinute, în acord absolut cu aşteptările noastre, aŭ făcut ca procedeul să fie comunicat de D. Prof. Th. Ionescu la Congresul francez de urologie din 1898.

Nu ştiŭ dacă această metodă a găsit imitatorĭ în streinătate, la noĭ în ţară el nu a fost aplicat afară din serviciul D-luĭ Prof. Th. Ionescu de cât de către D. Dr. Racoviceanu-Piteştĭ [3]) într'un caz cu un succes perfect.

S'a imputat acestuĭ procedeŭ că technica e dificil de executat, în adevăr iată cum se exprimă *Dr. Bardescu* [4]) în memoriul sĕŭ: „rezultatele sunt destul de bune, însă technica procedeuluĭ pare dificil de executat în toate ca-

---

1) *Ştefănescu.* — Contribuţiunĭ la studiul cistorafieĭ în urma talieĭ hipogastrice. „Teză din Bucureşti, 1898.

2) *E. Juvara* şi *Bŏlăcescu.* — „Revista de Chirurgie“, No. 11 Febr. 1898 şi „Bull. et mém de la Soc. de Chir. de Bucarest“, No. 1, pag. 13, 1898.

3) *Racovlceanu-Piteştĭ.* — „Bull. et mém. de la Soc. de Chir. de Bucarest“, 1898, No. 2, pag. 66.

4) *Bardescu.* — Cistorafia totală în talia hipogastrică. Memoriŭ p. conc. de chir. primar, 1900, pag. 17.

zurile, și mai cu seamă că autorii procedeului cer ca peritoneul să fie complect deslipit și vezica scoasă afară din abdomen; *dar rezultatele obținute sunt destul de bune și trebue să treacă înaintea ori-cărui raționament*".

A taxa de dificilă tecnica procedeului de imbricare, 'mi pare injust, pentru că nu e nimic complicat în acest procedeŭ și din expunerea pe care o voi face sper să reese pe lângă avantagele pe care le oferă acest procedeŭ și simplicitatea de execuțiune a timpurilor operatoare.

Iată cum procedăm noi când voim a practica talia hipogastrică pentru un calcul al băşiceĭ.

Cu câte-va zile mai înainte de a procede la actul operator, administrăm bolnavuluĭ un dezinfectant urinar, salol saŭ urotropină, și 'i practicăm una saŭ douĕ spălăturĭ pe zi cu hipermanganat de potasă $^1/_{2000}$ și în cazurile de cistită prelungim acest tratament preoperator timp de 5—6 zile recurgênd în acelaș timp și la spălăturĭ cu nitrat de argint $^1/_{1500}$.

Cu o zi înainte de operație administrăm un purgativ, radem regiunea pubienă, dăm o bae generală dacă este posibil și preparăm regiunea de operat spălând cu apă caldă și săpun; ajutați de o perie timp de 5 minute, dupe care turnăm sublimat corosiv $^1/_{1000}$ și frecăm cu peria alte 5 minute; în urmă ștergem regiunea cu alcol și cu eter și aplicăm un pansament umed cu sublimat până a doua zi. In multe cazurĭ prepararea regiuneĭ de operat se face pe masa de operație chiar în timpul când se anesteziază bolnavul. In cazul însă când s'a preparat bolnavul cu o zi mai înainte, atuncĭ dupe ce se ridică pansamentul umed pe masa de operație, se spală din noŭ regiunea hipogastrică cu apă și săpun, sublimat, alcol și eter și se protege câmpul operator cu comprese sterilizate.

In regulă generală, pe când bolnavul e anesteziat se face o ultimă spălătură a băşiceĭ cu acid boric 4% și cu o soluție de nitrat de argint $^1/_{1000}$, dupe care se *golește complect băşica, nelăsând în cavitatea eĭ nicĭ un gram de lichid, scoțând în acelaș timp și sonda prin care se făcuse spălătura.*

Primul timp al operaţieĭ consistă în *inciziunea peretelui abdominal, găsirea băşiceĭ şi deslipirea peritoneului dupe vîrful eĭ şi puţin dupe faţa eĭ posterioară.*

Inciziunea peretelui abdominal se face pe o întindere de 6—10 c. m. începând-o în tot-d'a-una dupe pubis ; ea va începe iar nu va sfîrşi la pubis, pentru că operatorul se va aşeza tot-d'a-una la stânga bolnavuluĭ şi nicĭ odată la dreapta luĭ, precum o preconizează Dr. Gerota[1]) numaĭ ast-fel vom putea practica cusătura plăgeĭ băşiceĭ cu uşurinţă, fără a fi jenaţĭ de planul osos pubien sub care suntem forţaţĭ adese-orĭ a lucra, maĭ cu seamă când inciziunea băşiceĭ s'a făcut maĭ mult pe peretele eĭ anterior de cât pe vîrful eĭ.

Secţionăm pe linia mediană, pielea, ţesutul celulo-grăsos şi aponevroza linieĭ albe, depărtăm cu degetele saŭ maĭ bine cu depărtătoarele Farabeuf muşchiĭ drepţĭ. Secţionăm subţirea fascie transversalis şi ajunşĭ în cavitatea prevezicală saŭ a luĭ Retzius, izolăm cu degetele ţesutul grăsos prevezical, nu însă spre pubis ci maĭ mult spre vîrful băşiceĭ, ridicând ast-fel în sus, în spre unghiul superior al plăgeĭ, fundul de sac peritoneal. Imediat, în fundul plăgeĭ se prezintă faţa anterioară a băşiceĭ pe care o recunoaştem dupe vasele ce şerpuesc la acest nivel şi dupe consistenţa pereţilor eĭ.

Odată ce am găsit băşica, ceia-ce e foarte facil, fără a avea nevoe de o distensiune a organuluĭ prin lichid introdus în cavitatea sa, şi fără a face să proemine păretele săŭ anterior printr'o sondă metalică introdusă în băşică, ceia-ce cere un ajutor maĭ mult, procedăm la dezlipirea peritoneuluĭ dupe vîrful şi puţin dupe faţa posterioară a băşiceĭ. *Această deslipire este de o facilitate şi de o inocuitate absolută* şi 'mĭ place să constat că Dr. Gerota, care în 1898 când am comunicat procedeul prin imbricare înaintea Societăţeĭ de chirurgie din Bucureştĭ se ridica contra po-

1) *Gerota.* — Contrib. la stud. cistorafieĭ primitive în urma talieĭ hipogastrice, mem. p. chir. primar, 1900, pag. 42.

sibilităţeĭ acesteĭ dezlipirĭ spunând „că este o eroare de a crede că putem izola peritoneul dupe faţa posterioară a băşiceĭ, fără să producem leziunĭ ale peretuluĭ vezical prin ruperea vaselor şi a nervilor, care se găsesc între peretele vezical şi peritoneŭ, dezlipire care ar da naştere unuĭ traumatism foarte serios şi inutil, care ar produce turburărĭ trofice ale băşiceĭ. Maĭ mult, peritoneul dublat de o fină bandă celuloasă, aderă intim la peretele băşiceĭ aşa în cât decolarea luĭ dupe peretele posterior al băşiceĭ este o manoperă dificilă pe viu şi ne expune la ruperea peritoneuluĭ“ [1]). Zic că ’mĭ place să constat că astă-zĭ D-rul Gerota nu maĭ împărtăşeşte aceste ideĭ, căcĭ în memoriul ce a prezentat pentru chirurg primar, bazat pe cercetărĭ anatomice personale, şi pe experienţa sa proprie zice că „*al doilea timp operatoriŭ consistă în a izola vezica pe o întindere destul de mare, aşa ca să o putem aduce în plagă. Această disecţiune este relativ uşoară şi se poate continua chiar pe faţa posterioară a veziceĭ, căcĭ peritoneul aderă cu atat maĭ puţin la băşică cu cât ne coborîm maĭ jos spre faţa eĭ posterioară. Această izolare a veziceĭ este de cea maĭ mare utilitate în cistorafie etc.*“ [2]).

Această constatare am căutat să o fac pentru a convinge, pe aceĭ care ca Dr. Bardescu se maĭ tem de a deslipi peritoneul dupe vîrful băşiceĭ de frica unuĭ traumatism prea mare [3]), că această izolare nu are nicĭ un inconvenient, ci din contra ne este de un mare folos, căcĭ vezica va putea fi atrasă între buzele plăgeĭ cu mare uşurinţă, ea nu va fi de loc deslipită de peretele posterior al simfizeĭ pubiene, iar ţesusul celulo-grăsos din cavitatea luĭ Retzius nu va fi dilacerat şi expus la infecţie, deslipirea ca şi deschiderea băşiceĭ făcêndu-se numaĭ pe vîrful şi puţin pe faţa posterioară a organuluĭ.

---

1) *Gerota.* — „Bull. et mém. de la Soc. de Chir. de Bucarest“, No. 1, pag. 59, 1898.

2) *Gerota.* — Contrib. la studiul cistorafieĭ primitive în urma talieĭ hipogastrice, 1900, pag. 43.

3) *Bardescu.* — Locul citat, pag. 13.

Al doilea timp al operaţieĭ consistă în trecerea a douĕ fire de coardă groasă pe laturile vîrfuluĭ băşiceĭ, aceste fire nu vor fi penetrante, adică vor strĕbate numaĭ ţesutul muşcular al organuluĭ şi ne vor servi mult pentru a atrage băşica între buzele plăgeĭ. Aceste fire pot fi înlocuite, cu mult succes prin douĕ pense fixe cu dinţi de şoareci. Odată atrasă băşica în afară garantăm plaga abdominală cu micĭ comprese sterilizate aşezate împrejurul veziceĭ şi procedăm la deschiderea eĭ, secţionând pereţiĭ strat cu strat. Secţiunea va fi făcută pe vîrful băşiceĭ, începĕnd pe faţa anterioară şi terminând inciziunea pe faţa posterioară a organuluĭ.

Am spus deja şi acum e momentul a insista asupra faptuluĭ că înainte de a procede la operaţie băşica va fi golită complect de conţinutul sĕŭ, aşa că atuncĭ când mucoasa e secţionată nu se scurge nimic din băşică, înlăturând ast-fel posibilitatea infectăreĭ plăgeĭ abdominale şi în special a spaţiuluĭ prevezical.

Odată deschisă vezica, ajutaţĭ fie de pensele cu dinţĭ cu care am apucat pereţiĭ vezicalĭ, fie de firele suspensóre, menţinem plaga băşiceĭ cât maĭ în afară. Atuncĭ explorăm cu indicatorul mâineĭ drepte cavitatea băşiceĭ şi ne dăm seama de mărimea calcululuĭ, şi în cazul când acest calcul e enorm şi socotim că incisiunea băşiceĭ, care în regulă generală va avea 4 c. m. e prea mică pentru a permite extragerea calcululuĭ, mărim această deschizătură servindu-ne de foarfecĭ; în urmă introducem o tenetă cu care extragem calculul, având grije de a nu rupe buzele plăgeĭ vezicale care ar sîngera prea mult şi la nevoe ar necesita chiar o perdere de substanţă.

Dupe scoaterea calcululuĭ explorăm din noŭ cavitatea băşiceĭ şi constatând că nu maĭ există nicĭ un corp strein procedăm la introducerea uneĭ sonde Pezzer, în cazul când voim a lăsa o sondă permanentă.—Introducerea se face în modul următor: un ajutor introduce prin meatul urinar o sondă Nelaton saŭ un explorator în gumă; operatorul apucă capul sondeĭ ajuns în băşică şi-l scoate prin plaga

vezicală, fixează cu un fir sonda Pezzer de capul sondeĭ uretrale, care fiind trasă în afară de ajutor aduce prin uretră sonda Pezzer.

Acum se procede la închiderea plăgeĭ vezicale, care constitue al treilea timp operator și care se face în modul următor dupe procedeul prin imbricare.

Una din buzele plăgeĭ vezicale, de obiceĭ acea din partea operatoruluĭ, este apucată între police si indicator și întoarsă pe dos, așa în cât se arată prin fața eĭ mucoasă; atunci cu bisturiul se secționează mucoasa la 1-1½ c. m. de la marginea liberă a lamboului, croind ast-fel din mucoasă o fășie în formă de semilună, fășie ce este disecată de tunica mușculară cu pensa și foarfecile. Cu modul acesta se obține un mic lamboŭ din peretele băsiceĭ, avivat pe fața sa profundă prin despoerea luĭ de mucoasă.

Trecem acum la suturĭ. Cusătura o practicăm servindu-ne fie de un ac drept de cusătoreasă. fie de un ac curb Hagedorn și de un fir de coardă No. 0 saŭ 00.

Primul strat de cusătură este aplicat pe mucoasă, și aci procedăm în mod diferit dupe cum voim a face o cusătură perforantă; adecă străbătând toată grosimea mucoaseĭ, cea ce nu prezintă nicĭ un inconvenient[1]), căcĭ firul flind rezorbabil nu poate constitui un corp strein prejudițiabil; saŭ dacă voim a face o cusătură sub mucoasă. In primul caz străbatem cu acul armat de fir din afară înăuntru mucoasa dupe buza dreaptă a plăgeĭ vezicale, în unghiul inferior al plăgeĭ, apoĭ 'l infigem în mucoasa dupe buza stângă, din năuntru în afară, înodăm firul având grije ca acest prim nod să fie așezat just în unghiul inferior, apoĭ continuăm o sutură cojocărească pe toată plaga mucoaseĭ vezicale până în unghiul superior, unde oprim surjetul înodând capetele firuluĭ. In cazul al doilea, facem tot o sutură continuă, pentru că ea închide maĭ bine de cât punctele întrerupte, însă acum acul nu maĭ străbate de cât stratul submucos din ambele părți, resfrângênd cu modul acesta marginile mucoaseĭ în spre interiorul băsiceĭ.

---

1) *Alvarran.* — Tumeurs de la vessie, pag. 351.

Cusătura în bursă, cu fire perforante saŭ cu fire sub-mucoase nu poate fi utilizată de cât în cazul când plaga băşiceĭ nu întrece 2—3 c. m.

Mucoasa fiind suturată cu fire perforante saŭ cu o cusătură sub-mucoasă, trecem la sutura lambouluĭ muscular, care constitue timpul operator cel maĭ important şi care trebue să fie executat cu toată îngrijirea. Această cusătură se face cu un ac drept şi cu un fir de coardă No. 0. Modul de a trece firul este foarte simplu, pentru că în acest timp operator ne propunem a coase buza musculară a plăgeĭ vezicale la baza avivată a lambouluĭ muscular rezultat din abraziunea mucoaseĭ.

Sutura se începe la una din extremităţile plăgeĭ, acul înpins prin baza lambouluĭ străbate cea-l'altă buză a plăgeĭ vezicale intrând între mucoasă şi musculoasă şi iese dupe ce a străbătut toată grosimea păturеĭ musculare la 3—4 milimetri în afară de marginea eĭ. De aci acul străbate din noŭ rădăcina lambouluĭ la 5 milimetri departe de prima înţepătură. Firul trecut este strîns şi legat, în urmă se continuă a se coase în acelaş mod, până la nivelul celuĭ-l'alt capăt al inciziuneĭ, practicând ast-fel un surjet.

Cea ce pare greŭ de cusut sunt cele douĕ unghiurĭ aşezate la extremităţile plăgeĭ, or nu este aşa pentru că atunci când începem sutura, aveam toată grija ca prima ansă a firuluĭ să coprinză just extremitatea superioară a unghiuluĭ, care va fi băgată sub lamboul muscular; acelaşĭ lucru 'l vom observa şi pentru célălalt unghiŭ al plăgeĭ.

Dupe ce am suturat ast-fel buza musculară de-o parte la baza avivată a lambouluĭ de cea-l'altă parte, nu ne maĭ rămâne de cât să aplicăm lamboul muşcular ca un capac peste acest rînd de sutură, fixându-l la peretele veziceĭ printr'o sutură cojocărească pe muchia lambouluĭ, între el şi peretele băşiceĭ. Cu modul acesta se aplică faţa sângerândă a lambouluĭ pe peretele băşiceĭ, acoperind complect sutura musculo-musculară şi maĭ ales cele douĕ unghiurĭ superior şi inferior ale plăgeĭ vezicale.

Sutura băşiceĭ terminată, închidem complect peretele

abdominal fără nicĭ un drenaj. — In nicĭ un caz nu am căutat să complicăm operaţiunea prin cistopexie, adică să fixăm plaga băşiceĭ la peretele abdominal, socotind acest lucru ca inutil, neprezentând nicĭ un avantaj şi lungind mult operaţia.

Inchiderea plăgeĭ abdominale o facem cu fire de argint dupe procedeul de cusătură al Prof. Thoma Ionescu, întrebuinţat în laparatomiĭ [1]).

Operaţiunea terminată aplicăm un pansament oclusiv cu tifon sterilizat. In urmă facem o spălătură a veziceĭ cu acid boric şi cu nitrat de argint $^1/_{1000}$; fixăm sonda, în cazul când ne decidem a lăsa sonda permanentă, şi o punem în comunicare cu un tub de cauciuc pe care 'l introducem într'o ploscă urinară, aşezată lângă patul bolnavuluĭ.

Ingrijirile post operatoare diferă după cum lăsăm sonda permanentă, orĭ sondăm bolnavul din 3 în 3 ceasurĭ, saŭ că 'l lăsăm să urineze singur.

In primul caz, se spală băşica la fie-care oră cu o soluţie de acid boric, în mică cantitate şi sub o slabă presiune. Cu modul acesta se asigură funcţionarea perfectă a sondeĭ, se întreţine o curăţenie continuă a băşiceĭ, înlăturându-se ast-fel depunerea de săruri pe capul sondeĭ ce proemină în băşică. Sonda permanentă trebue ţinută timp de 7—8 zile, maĭ cu seamă în cazurile în care exista o cistită anterioară.

Când preferăm sondagiul intermitent, atunci înconjuraţi de toate măsurile necesare unuĭ sondagiŭ modern, vreaŭ să zic curat, evacuăm băşica din 3 în 3 ore servindune de o sondă Nelaton. In tot-d'a-una spălăm băşica cu puţin acid boric dupe fie-care evacuare, şi din timp în timp cu nitrat de argint $^1/_{1500}$.

Idealul este de a lăsa pe bolnav să urineze singur, ceia-ce am şi făcut în majoritatea cazurilor, conduşi de rezultatele ce obţinusem în experienţele pe câinĭ, la care după cistorafia prin imbricare, nu am întrebuinţat nicĭ

1) *Th. Ionescu.* — „Revista de Chirurgie", No. 2, pag. 63, 1900.

sonda permanentă nicĭ sondagiŭ intermitent și în toate cazurile sutura băşiceĭ s'a prins prin prima intenţie. Această practică o urmează o mulţime de chirurgĭ și rezultatele obţinute sunt excelente.

Conduşĭ de puls și temperatură, care trebuesc să rămână normale, nu schimbăm pansamentul de cât a 8-a zi când ridicăm firele cutanate de crin de Florenţa; dupe care aplicăm un noŭ pansament cu tifon sterilizat, pe care 'l schimbăm a 10-a zi de la operaţie, când scoatem firele de argint. Atunci facem un pansament mic cu colodiu. Bolnavul se dă jos din pat a 12-a zi, când poate să-și reia ocupaţiile.

In cazul când sutura nu a fost bine făcută și a doua, a treia saŭ a 7-a zi se declară fenomene de infiltraţie de urină, desfacem imediat pansamentul, ridicăm unul saŭ douĕ fire de argint și drenăm cu tifon sterilizat saŭ iodoformat, dren pe care 'l schimbăm zilnic până la complecta vindecare, care nu întârziază, căcĭ în majoritatea cazurilor cea maĭ mare parte din plaga veziçală s'a prins și nu maĭ rĕmâne de cât o mică fistulă, de obiceĭ în unghiul inferior, care fiind îngrijită bine se închide intr'un timp mult maĭ scurt de cât dacă s'ar fi drenat de la început plaga băşiceĭ. Atât cât perzistă fistula hipogastrică e bine ca să lăsăm o sondă permanentă; căcĭ înlăturând trecerea urineĭ prin fistulă, închiderea eĭ se va efectua maĭ repede.

Iată acum observaţiunile bolnavilor la care s'a practicat talia hipogastrică și cistorafia prin procedeul de imbricare.

Obs I. — *Calcul vesical. — Cistotomie supra-pubiană. — Sutura vesicală. — Reunire per primam.*

I. G. C., 15 anĭ, intră în spitalul Colţea la 4 Februarie 1898, serviciul d-luĭ profesor **Toma Ionescu**.

Bolnav de un an de zile. Simţea durerĭ și gâdilĭturĭ ce se iradiaŭ de la gâtul vesiceĭ către meat, de-alungul penisuluĭ. De multe orĭ avea retenţiunĭ brusce în timpul micţiuneĭ, alte orĭ micţiunĭ imperioase. In ultimul timp, durerile exagerându-se, maĭ cu seamă când mergea în căruţă, decid bolnavul să intre în spital.

Starea presentă. — Rinichiĭ normalĭ, canalul uretral liber, testi-

culele, glandele seminale normale. Capacitatea vesicală 200 grame, bolnavul reușind în tot-d'auna să'și golească vesica complect. In 24 ore, 15—20 micțiuni foarte dureroase, de multe ori nu'și poate satisface micțiunile de cât comprimându-și penisul la bază între două degete. Poziția în timpul micțiunilor e caracteristică; corpul plecat înainte, membrele inferioare fixate, face sforțări mari.

Exploratia vesicei cu exploratorul Guyon e positivă, schocul calculului bine perceput. Exploratia rectală nu dă nici un indiciu. — Monorhidie stângă.

La 7 Februarie procede la operație. — Talie hipogastrică practicată de D Prof. Th. Ionescu; fără ca vesica să fi fost distinsă cu lichid. Mai înnainte de a se începe operația se fac spălături vesicale cu acid boric și nitrat de argint 1 %o. Plaga abdominală de 8 cm., plaga vesicală de 5 cm. Se extrage ușor un calcul de mărimea unei nuci, muriform, consistent, galben, uratic.

Plaga vesicală se închide complect cu catgut No. 00, după procedeul prin imbricare.

Păretele vesical gros de 7—8 milimetri. Deslipirea mucoasei se face ușor. — Fără sondă permanentă. Pansament.

In toate zilele, începênd imediat după operație, s'au făcut bolnavului spălături în vesică cu nitrat de argint 1%o, prin sonda Nelaton No. 12.

15 Februarie, se desface primul pansameut. Reunire per primam.

Obs. II. — *Calcul vesical. — Cistotomie supra-pubiană. — Sutura vesicei. — Vindecare.*

Costică Chir., în etate de 8 ani, intră în Spitalul Colțea în 3 Februarie 1898 serviciul d-lui profesor Toma Ionescu, cu fenomene calculoase.

Bolnav de 3 ani. Fenomenele au început prin turburări în micțiuni, care au devenit frequente și dureroase. Frequența micțiunilor creștea prin mers, alergare. La finele micțiunei avea dureri mari. De multe ori avea retenție bruscă, alte ori simțea trebuința de a urina foarte des. Câte o dată urina eșea amestecată cu sânge. De un an aceste simtome s'au agravat mult, din care causă bolnavul intră în spital.

Starea presentă. — Pacientul se plânge de micțiuni frequente și dureri la finele micțiunilor. Urinează des. Urinele sunt clare, normale. Vesica se golește complect. Rinichii normali, canalul uretrei liber; prostata, testiculele, glandele seminale, penisul normale.

Se face exploratia vesicei sub cloroform cu exploratorul Guyon, care confirmă presența calculuî vesical. Capacitatea vesicală 200 gr.

La 16 Februarie, D. Prof. Th. Ionescu, procede la operație. Talie hipogastrică fără injecțiuni vesicale pentru a o distinde.—Incisia abdominală de 8 centimetri. Inainte de operație s'a spălat vesica cu

acid boric și nitrat de argint 1‰, după obiceiŭ. După extracțiunea calcululuĭ, de mărimea uneĭ alune, se coase vesica urmând procedeul de imbricare cu catgut No. 00. — Se face sutura totală a plăgeĭ abdominale cu catgut. — Nu s'a pus sonda permanentă.

Bolnavul urinează singur imediat după operație.

A doua zi se pune sonda permanentă, care funcționează bine. A patra zi se constată o ușoară infiltrație de urină Se deschide plaga abdominală în unghiul inferior și se drenează zilnic cu tifon iodoformat până la închiderea fistuleĭ.

Bolnavul ese vindecat complect la 4 Aprilie, fără ca să fi avut vre-o dată temperatura peste 37°.

Obs. III. — *Calcul vesical. — Cistită. — Pi lită stângă. — Cistotomie supra-pubiană. — Sutura vesiceĭ. — Reun re per primam.*

C. D., 24 anĭ, intră în serviciul d-luĭ Prof. **Thoma Ionescu**, la 15 Martie 1898.

Antecedente hereditare fără importanță.—*In antecedentele personale nu găsim* de cât accese febrile, semănând cu accesele de febră palustră.

La vêrsta de 10 anĭ a avut turburărĭ în micțiunĭ care aŭ devenit frequente și dureroase. Frequența micțiunilor crescea prin mers și călărie. In timpul cât a făcut serviciul militar la cavalerie, turburările în micțiunĭ s'aŭ mărit în mod considerabil. La această epocă bolnavul urina la fie-care jumătate de oră, avênd durerĭ interne la finele micțiuneĭ. In timpul cât era călare, trebuința de a urina se repeta la fie-care minut și era așa de imperioasă în cât bolnavul urina pe el. A stat în maĭ multe rînduri la spitalul militar, unde i s'a facut spălăturĭ vesicale cu acid boric și nitrat de argint. In timpul când a căpătat o febră tifoidă, care a durat 3 lunĭ. Fapt însemnat, e că în urmă, fie din cauza febreĭ tifoide, turburările vesicale aŭ dispărut aproape complect, și aŭ rămas ast-fel chiar când și-a reluat serviciul militar.

Această ameliorare a durat aproape un an, când fenomenele morbide aŭ reapărut.

Starea presentă. — Pacientul debil, se plânge de micțiunĭ frequente și durerĭ la finele micțiuneĭ. Urinează la fie-care jumătate oră în timpul zileĭ, noaptea de 5—6 orĭ. Urinele sunt turburĭ în totalitate, neutre la emesiune, conținând numeroase leucocite și cristale amoniaco-magnesiene, rarĭ celule epiteliale.

Presiunea exercitată în unghiul costo-vertebral stâng determină durerĭ, rinichiul nu se simte. Rinichiul drept e nedureros la presiune, nu e însă simțit. Vesica se golesce. Uretra e liberă, prostata, glandele seminale, testiculele normale.

Prin exploratorul olivar **Guyon**, se simte un corp strein în vesică. — Capacitatea vesicală este de 50 gr. ; o maĭ mare cantitate determină trebuința imperioasă de a urina.

In zilele următoare se fac spălături vesicale cu soluțiuni de acid boric și nitrat de argint $1^0/_{00}$—$^1/_{1000}$.—Micțiunile devin mult mai rari. Urinele mai puțin purulente, cu toate că unele rămân încă turburi în totalitate.—Rinichiul stâng dureros la presiune —Cantitatea de urină a variat între 600—1000 grame. Existența unei pielite stângi pare a fi deci nedubioasă, cu toate că urinele nu conțin nici albumină, nici elemente renale.

Vesica, fiind ast-fel preparată, se procede la explorarea cu exploratorul Guyon și se constată un calcul de consistență potrivită, diametru $3^1/_2$ centimetri.

La 24 Martie face talia hipogastrică D. Prof. Th. Ionescu, fără ca vesica să fie distinsă cu lichid (vesica fiind bine spălată cu soluție de nitrat de argint $1^0/_{00}$ înainte de intervenție).

Plaga abdominală de 8—9 cent. plaga vesicală de 4 cent. Se extrage calculul.

Calculul de mărimea unui ou de găină, formă elipsoidă, turtit în sensul diametrului transvers, marea circomferință 12 cent. mica circumferință de 10 cent. ; marele diametru pe secțiune 4—5 milim.. micul diametru 3 5 mil., fosfatic la periferie în grosime de 1 cent., nucleu oxalatic, formă stelată.

Se închide vesica după procedeul prin imbricare cu catgut No. 00. Mucoasa friabilă. Muschiul vesical subțire.— Plaga abdominală e închisă hermetic prin 3 fire de argint temporare. — Nu s'a pus de la început sonda permanentă.

In primele 24 ore după operație, pacientul urinează singur. Se face însă și cateterismul de mai multe ori. Lavagii vesicale mici cu nitrat de argint (20—30 gr.) $1^0/_{00}$; din cauză însă că erau prea dureroase și bolnavul nu le putea suporta, s'au înlocuit cu soluție boricată $4^0/_0$.

A doua zi, se pune sonda permanentă Nelaton, care funcționează bine, și fiind bine suportată, e menținută 5 zile. — Urinele în tot timpul acesta continuă a fi purulente. Spălăturile vesicalo se continuă. A 6-a zi se scoate sonda înlocuindu-se cu alta. Urina mult mai puțin purulentă.

La 8 Aprilie se scoate sonda permanentă, bolnavul urinéză singur.

A 14-a zi se scot firele de argint. Reunire *per primam*. - Pansamentul s'a schimbat numai de patru ori. Temperatura a doua și a treia zi de la operație la 40°, din cauza unei bronșite intense. In cele-'alte zile, până la 3 Aprilie, a oscilat între normală și 37°. In tot timpul acesta i s'a administrat bolnavului, de două ori pe zi, câte 0,50 cgr. chinină. — In zilele următoare, temperatura se menține la normală. Cu toate quintele puternice de tusă, cusătura vesicei a resistat foarte bine.

Cantitatea de urină se ridică în câte-va zile la 2500 gr.

Urinele sunt încă difus turbure. Micțiuni de 3—4 ori ziua, 1—2 noaptea. Bolnavul ese complect vindecat la 20 Aprilie.

Obs. IV. — *Calcul vesical. — Cistotomie supra-pubiană. — Sutura vesiceĭ. — Reunire per primam.*

A. I., de 14 anĭ, elev în gimnasiŭ, intră în spitalul Colțea, serviciul d-luĭ Prof. Thoma Ionescu, la 20 Aprilie 1898.

Antecedente. — Nimic din partea colateralilor. La etatea de un an a avut urina amestecată cu sânge în timp de zece lunĭ. La etatea de 7 anĭ a avut un junghiŭ foarte duros la nivelu falșelor coaste din stânga care revenea prin accese aproape regulate în fie-care lună, fără să se iradieze spre rinichĭ. Aceste durerĭ l'aŭ ținut vre-o 8 anĭ, după care timp aŭ dispărut. Acum o lună i-aŭ revenit din noŭ, l'aŭ ținut aproape continuŭ o săptămână. De două săptămânĭ, are în urma micțiuuilor durerĭ foarte marĭ, urinează des — de 25 până la 30 orĭ pe zi — de-o potrivă noaptea ca și ziua.

Starea presentă. — Pacientul se plânge de micțiunĭ frequente și dureroase, cu durerĭ viĭ la finele micțiunilor. Urinele sunt clare, aseptice, cu reacțiune normală. Rinichiĭ nu presintă nimic anormal. Vesica nu se golește bine. Retențiune incompletă. Uretra e liberă, prostata, glandele seminale, testiculele sunt normale. Sub cloroform se face explorația vesiceĭ cu litotritoru, însă nu se găsește calculul.

La 25 Aprilie, se face o spălătură prin uretră cu sonda, bolnavul simte durerĭ considerabile, care dispar dacă să ia precauțiunea să se ridice basinul în sus.

5 Maĭ. — *Talie hipogastrică* practicată de D. Prof. Th. Ionescu fără ca vesica să fie distinsă cu lichid. Plaga abdominală de 8 cent., plaga vesicală de 4 cent. Se extrage un calcul de mărimea unuĭ bob de fasole. Imediat se închide vesica după procedeu prin imbricare urmată de sutura totală a plăgeĭ abdominale cu crin de Florența și fire de argint. Se aplică sonda permanentă.

6 Maĭ. — Sonda funcționează bine, temperatura puțin ridicată, bolnavul plânge de durerĭ în fosa iliacă dreaptă și stângă. Seara se scoate sonda.

7 Maĭ. — Se pune din noŭ sonda. Durerile puțin dominate. Temperatura normală. Cantitatea de urină 700 grame. Durerile maĭ accentuate spre reg. inguinală

9 Maĭ. Plaga abdominală dureroasă. Se desface pansamentul și se găsește plaga curată. Se pansează din noŭ fără să se desfacă vre-un punct de sutură.

13 Maĭ. — Pansamentul curat. Se face o spălătură cu ac. boric în vesică.

In zilele următoare pacientul merge bine și se urmează acelaș tratament

17 Maĭ. — Se desface pansamentu și se scot punctele de sutură superficiale. Plaga perfect reunită. Se suspendă sonda.

24 Maĭ. — Iese perfect vindecat.

Scanned with OKEN Scanner

Obs. V[1]). — *Calcul vesical. — Cistotomie supra-pubiană. — Sutura vesicei. — Reunire per primam.*

Iuliu Dr. . . . , 4 anĭ, israilit, intră la 3 Maĭ 1898 în spitalul Colţea, serviciul d-luĭ Prof. Toma Ionescu, cu simptome de calcul vesical

Părinţiĭ şi fraţiĭ sunt sănătoşi. N'a fost nicĭ-odată bolnav. In ziua de 15 Aprilie, către seară, a fost apucat de durerĭ violente în flancu stâng, cu vărsăturĭ carĭ aŭ ţinut toată noaptea.

A doua zi bolnavul a fost bine, urina singur. In seara zileĭ de 26 Aprilie, retenţiune complectă de urină. Pacientu e sondat N'a avut nicĭ-odată hematuriĭ Avea micţiunile dureroase. Pacientu nu şĭ poate goli vesica de cât prin intermediaru sondeĭ.

La intrarea sa în spital, din prima zi a fost cloroformisat, s'a făcut exploraţia vesiceĭ. fără ca să se poată găsi calculul. Se sondează în două rînduri bolnavu, şi i se fac spălăturĭ cu nitrat de argint.

5 Maĭ. — Sonda nu poate intra în vesică, se simte un obstacol imediat la intrarea în cavitatea vesicală. Nu s'a putut determina natura acestuĭ corp cu sonda de cauciuc. Copilul în schimb urinează singur prin sforţărĭ şi durerĭ foarte marĭ. Seara se poate intra în vesică, se simte acelaş obstacol, sonda dă sensaţia unuĭ corp rugos. Se confirmă presenţa calcululuĭ în vesică.

Copilul continuă a urina singur. Din ziua când s'a simţit obstacolul în uretră copilu a început să aibă accese de febră, care continuă până la 12 Maĭ când scade brusc. De atuncĭ se menţine la normală.

13 Maĭ. — *Talia hipogastrică* practicată de D. Prof. Th. Ionescu. Un explorator introdus în uretră întâmpină resistenţă la intrarea în cavitatea vesiceĭ, indicând în mod precis presenţa calcululuĭ vesical angajat în gâtul vesiceĭ. Calculul de şi foarte mic, n'a putut fi extras de cât după ce a fost sfărâmat în locul său cu litotritoru.

Se procede la sutură primitivă a vesiceĭ procedeul prin imbricare, urmată de sutură totală a plăgeĭ abdominale ca în casurile precedente.

Nu se pune sonda permanentă, nicĭ nu se întrebuinţează cateterismul.

Pacientul urinează singur din prima zi, fără dificultăţĭ şi fără durerĭ.

21 Maĭ. — Se desface pansamentu, se scot firele de argint. Plaga reunită perfect.

Obs. VI. — *Calcul vezical, — Cistotomie supra pubiană. — Sutura veziceĭ. — Reunire per primam.*

---

1) Aceste 5 observaţiunĭ sunt publicate în Teza Dr. Stefănescu, pag. 196.

Gh N. de 23 anĭ, plugar intră în serviciul d-luĭ Prof. Th. Ionescu la 20 Aprilie 1898.

Ca antecedente nimic de notat. Nu a avut nicĭ-odată blenoragie La etatea de 21 de anĭ a simțit o senzație de usturime pe uretră maĭ pronunțată în regiunea scrotală și perineală, în tot timpul micțiuneĭ dar maĭ cu seamă la sfârșitul eĭ. Aceste durerĭ dispăreaŭ în primele timpurĭ dupe câteva minute dupe micțiune, maĭ târziŭ ele persistaŭ ½ oră și chiar 1 oră dupe micțiune. Cât-va timp dupe accentuarea fenomenelor dureroase, bolnavul observă că jetul urinar este brusc oprit în cursul urinăreĭ, urina continuând a eși numaĭ picătură cu picătură. Micțiunile devin din ce în ce maĭ frequente, 14—15 în timpul zileĭ și 5—6 orĭ noaptea. Nu a urinat nicĭ o dată cu sânge și nicĭ o dată urina nu a fost purulenta. Bolnavul nu poate călări nicĭ umbla în trăsură, din cauza durerilor violente ce simte în regiunea perineală și din cauza trebuințeĭ absolute ce are de a urina. Micțiunile sunt cu atât maĭ frequente cu cât bolnavul umbla maĭ mult.

La intrare în serviciŭ se constată frequența micțiunilor 15—16 ziua și 5—6 noaptea. Durerĭ marĭ la sfârșitul micțiunilor. Urina nu conține sânge, ci puține leucocite. Rinichiĭ normalĭ; capacitatea băsiciĭ normală. Uretra prostată, veziculele seminale testiculele sănătoase.

In fie-care zi se fac spălăturĭ ale băsiciĭ cu acid boric și nitrat de argint $1/_{1000}$.

La 24 Aprilie —Dr. Frumușanu practică *talia hipogastrică urmată de cistorafie prin imbricare*. S'a extras un calcul maĭ mare de cât o nucă, sferic foarte dur, mamelonat, negricios (oxalatic) în greutate de 22 gr. Peretele abdominal a fost închis cu fire perdute de coardă No. 2, iar pentru piele s'a întrebuințat crinul de Florența. S'a lăsat o sondă permanentă, prin care se fac spălăturĭ repetate ale băsiceĭ.

A șasea zi se schimbă pansamentul, se scot firele superficiale de crin. In unghiul inferior al plăgeĭ o ușoară supurație în jurul unuĭ fir; se pansează din noŭ. Peste treĭ zile adică a 9-a zi de la operație se suprimă sonda permanentă, și timp de 8 zile încă se fac pansamente pentru supurația cutanată, când bolnavul complect vindecat părăsește serviciul. In nicĭ un moment nu s'a constatat vre-o filtrațiune de urină prin punctul supurat, care s'a produs probabil din cauza coardeĭ cu care s'a închis peretele abdominal.

Obs. VII.—B. R... în etate de 20 anĭ, muncitor intră în serviciul Prof. Th. Ionescu la 26 Maĭ 1898.

Nimic din antecedentele hereditare saŭ personale. Bolnavul spune că de la etate de 3 anĭ a început a simți durerĭ destul de violente pe traectul canaluluĭ uretral, atât la începutul cât și la sfârșitul micțiunilor. Aceste durerĭ aŭ persistat până la etatea de 12 anĭ când aŭ încetat pentru a reveni numaĭ când umbla mult saŭ făcea sforțărĭ

mari. Cu un an înainte de a intra în serviciŭ a observat că urina cu sânge. această hematurie nu a durat de cât 2 zile

La intrarea lui în serviciŭ se constată o frequenţă în micţinni, de 3-4 ori pe ceas în timpul zilei şi puţin mai rar noaptea. Se plânge de dureri foarte violenţi în timpul micţiunilor, dureri ce iradiază de la baza penisului până la gland, unde durerea persistă şi în intervalul micţiunilor.

In urma examenului făcut cu exploratorul Guyon se constată prezenţa unui calcul.

Se fac spălăturile obicinuite preoperatorii până în ziua de 11 Iunie când D. Prof. Th. Ionescu practică talia hipogastrică urmată de cistorafie prin imbricare. După extragerea calculuĭ se lasă sonda permanentă, care este suprimată a 9-a zi In tot timpul cât a păstrat sonda se fac spălături dese cu acid boric şi cu nitrat cu argint. Un punct superficial supurând a făcut ca bolnavul să stea în serviciŭ până la 4 Iulie când a eşit complect vindecat.

Obs. VIII.—R. D... în etate de 23 anĭ, cojocar în serviciul la 17 Maĭ 1899.

Ca antecedente nimic de remarcat. La etatea de 19 anĭ a simţit dureri ori de câte ori urina Micţiunile eraŭ frequente, 10-12 ori pe zi. De câte ori mergea în căruţă, simţea nevoia de a urina.

Cu o săptămână înainte de a intra în serviciŭ, are o retenţie complectă de urină, care nu cedează de cât după 2 zile de repaos în pat. De atunci urinează foarte des şi foarte puţin.

La intrarea în serviciŭ se constată o frequenţă în micţiunĭ, de 9 ori ziua şi de 3 ori noaptea. Dureri violente la sfârşitul urinăreĭ. Dese ori jetul e brusc întrerupt.

Uretra e liberă ; în vezică se constată un calcul.

Se daŭ îngrijirile preoperatorii obişnuite până la 23 Maĭ când Dr. Frumuşanu practică talia hipogastrică urmată de cistorafia primitivă prin imbricare. Nu s'a pus sonda permanentă şi după 8 ore de la operaţie bolnavul a urinat singur, ca şi în zilele următoare. La 4 Iunie s'aŭ scos firele de argint, reunirea prin prima intenţie.

Obs. IX. — G. C... în etate de 17 anĭ, servitor, intră în serviciul D-luĭ Prof Th. Ionescu la 20 Februarie 1900.

Incă de copil a suferit de turburări urinare. Micţiunile în totd'auna aŭ fost frequente. Dureri la sfârşitul micţiunilor ; oprire bruscă a jetuluĭ urinar, insoţită de dureri ce iradiază spre gland. Urina cu sânge ori de câte ori mergea în căruţă.

La intrarea în serviciŭ se constată o frequenţă a micţiunilor, bolnavul urinează la fie-care 15 minute. Urina e în cantitate normală, puţin amoniacală şi turbure. Uretra e liberă ; capacitatea vezicală mică, 15 20 grame. Prin examenul cistoscopic se constată prezenţa unuĭ calcul ovalar de mărimea uneĭ nucĭ.

Se supune la tratamentul preoperator până la 9 Martie când 'ï am practicat cistotomia supra pubiană și cistorafia imediată. Am extras un calcul cât un oŭ de găină, fosfatic, neregulat. Se pune sonda permanentă, cum însă bolnavul nu o poate suporta, se sondează de 3-4 orï pe zi, făcându-ï în acelaș timp și spălăturï cu nitrat de argint. A 7 zi se scot firele de argint, reunirea prin prima intenție.

Obs. X. — D. B. copil în etate de 8 anï intra în serviciŭ la 8 Iunie 1900.

De 4 anï suferă de turburărï urinare. Micțiunile frequente și dureroase. Dese orï a avut hematurii. Uretra liberă, se constată prin explorator prezența unei calcul Urinele turburï. Se supune la tratamentul preoperator până la 27 Iunie când 'ï practic talia supra pubiană și cistorafia primitivă. Am extras două calcule, unul mic cât o alună și un altul cât un oŭ de porumbel cu suprafața neregulată. Am lăsat o sondă permanentă timp de 6 zile. S'aŭ făcut spălăturï frequente cu acid boric și nitrat de argint. A 9 zi s'aŭ scos firele de sutură, reunirea prin prima intenție.

Obs. XI. — C. D. în etate de 34 anï, funcționar intră în serviciŭ la 20 Iunie 1900.

In antecedente, blenoragie complicată de o orchiepididimită dublă Sifilis cu manifestațiunï secundare.

In 1895 începe a avea durerï lombare, urinele turburï, micțiunile frequente, urmează o cură de apă de căciulată. In câte-va rânduri fenomene de colicï nefretice.

La intrarea în serviciŭ, micțiunï frequente și foarte dureroase. Urinele în cantitate normală, lasă un depozit de săruri pe fundul vasuluï. Uretra liberă. Cu exploratorul se constată prezența unuï calcul în vezică.

Se fac spălăturï ale bășicei timp de 7 zile. La 27 Iunie 'ï am făcut talia hipogastrică și cistorafia primitivă prin imbricare. Am extras un calcul fosfatic cât un oŭ de porumbel. Bolnavul a urinat singur.

La 5 Iulie s'aŭ scos firele de argint, reunirea prin prima intenție.

Obs. XII. — In ziua de 23 Martie, 1898, a intrat în serviciul d-luï dr. **Racoviceanu-Pitești** individul Jenn G., 48 anï, bulgar.

Suferă de 2 anï în timpul micțiuneï. De 6 lunï durerile s'aŭ mărit mult, are polakiurie și oprire bruscă în cursul urinăreï ; durerea se mărește în stațiunea verticală și mai ales când bolnavul merge în căruță.

Uretra permite introducerea cu înlesnire a sondeï olivare **Guyon** (No. 18). Urina e normală, nu conține zachăr saŭ albumină.

Fenomene de cistită lipsesc —Exploratorul **Guyon** denotă prezența unuï calcul dur.

In ziua de 26 Martie, d. dr. **Racoviceanu-Piteşti** asistat de D. Dr. **Juvara**, a practicat talia hipogastrică.

A incizat tegumentele în întindere de 8 cm. A deslipit cu degetele ţesutul celular, respingând fundul de sac peritoneal cât mai sus.

Vesica, încomplect distinsă prin injecţiunea cu acid boric, fiind în acelaşi timp acoperită de un abondent strat de grăsime, secţiunea, ce se credea aplicată pe ea, a interesat peritoneul, deschizătura a fost recusută prin 3 puncte separate.

Din cauza abondenţei grăsimei, se lucra în fundul unui puţ. Decolarea vesicei a făcut să se intereseze stratul muscular,

Odată vesica descoperită, prin 2 fire de mătasă suspensoare s'a ridicat în sus.

S'a făcut o incisiune lungă de 4 cm., prin care cu un cleşte, s'a extras din fundul vesicei un calcul muriform, lat, cântărind 12 gr. 40 ctgr.

După extragere, s'a procedat la cusătura primitivă a vesicei, după procedeul **Juvara-Bălăcescu.**

S'a cusut plaga cutanată cu puncte separate de mătasă, lăsându-se un dren în unghiul inferior.

In vesică s'a lăsat o sondă permanentă.

Sonda vesicală, care făcea sifon, n'a putut fi menţinută din cauză că bolnavului şi-o deranja necontenit; pentru aceasta a trebuit să'l sondăm din 4 în 4 ore.

S'a continuat cu sondarea regulată în primele trei zile; a patra zi bolnavul a urinat singur.

Drenul hipogastric a fost ridicat a treia zi, menţinându-se buzele cutanate depărtate până-a şasea zi, când s'a ridicat complect ori-ce tamponare.

Plaga n'a supurat şi reunirea s'a obţinut a noua zi de la intervenţie, fără nici un accident.

S'a ţinut în serviciu până în ziua de 9 Aprilie, când a fost concediat complect vindecat.

Faptele spun în tot-deauna mai mult de cât cele mai frumoase cuvinte. In adevăr, ori cine se poate convinge, citind observaţiunile relatate mai sus, că procedeul de cistorafie prin imbricare dă cele mai bune rezultate, căci aplicat în 13 cazuri a dat 12 vindecări prin prima intenţie şi numai într'un caz a existat puţină filtraţiune de urină şi aceasta nu se poate reproşa procedeului ci faptului că sutura nu a fost aplicată cu îngrijire; însă şi în acest caz bolnavul a profitat mult din sutura imediată a plăgei vezicale, căci cea mai mare parte din această plagă s'a reunit

lăsând numaĭ într'un punct, probabil la unghiul inferior al plăgeĭ, o mică fistulă care s'a închis în 20 zile.

Sper că aceĭ ce vor citi cu atenţiune descrierea acestuĭ procedeŭ şi-l vor practica o singură dată, se vor convinge foarte uşor că tecnica este de o facilitate absolută, iar rezultatul pe care-l vor obţine le va demonstra superioritatea acestuĭ procedeŭ asupra simpleĭ cusăturĭ în etage.—Nu am pretenţiunea de a susţine că sutura în etage a băşiceĭ nu a dat rezultate bune, totuşĭ sunt convins că procedeul prin imbricare prezintă maĭ multe garanţiĭ, pentru că prin acest procedeŭ sutura este maĭ solidă, paralelismul între diferitele straturĭ suturate este dispărut, opunând ast-fel o maĭ mare rezistenţă la infiltraţiunea de urină, cea ce constitue un fapt capital, căcĭ după o cistorafie prin imbricare putem dispensa bolnavul de neajunsurile sondeĭ permanente saŭ chiar ale sondajuluĭ intermitent, lăsându-l să urineze singur fără niciŏ teamă. Aşa în cât idealul talieĭ hipogastrice urmată de cistorafie este ajuns prin procedeul de imbricare.

Tetanie hysterică în lehuzie[1])

de

Dr. CORNELIU CRISTEANU

Manifestaţiunile nervoase în timpul lehuzieĭ nu sunt tocmaĭ frequente. Sistemul nervos debilitat prin sarcină şi facere prezintă uneorĭ turburărĭ care se manifestă prin psihoze maĭ mult saŭ maĭ puţin durabile. Printre aceste rare manifestaţiunĭ am avut ocaziunea de a observa un singur caz de tetanie. Raritatea acesteĭ manifestaţiunĭ, dificultatea relativă a diagnosticuluĭ, mĕ îndreptăţeşte a face din acest caz subiectul uneĭ comunicărĭ. Iată pe scurt istoricul bolnaveĭ:

---

1) Comunicare făcută Societăţeĭ de Chirurgie din Bucureştĭ în şedinţa de la 14 Februarie 1901.

In luna August am văzut în oraș o doamnă, de 20 ani, gravidă la termen, cu fătul viu în O. I. S. A. facerea abia începută. Prezenta o anazarcă generalizată. Tegumentele abdomenului și membrelor inferioare distinse la maximum prin lichid cu care erau infiltrate, în așa grad în cât de la mijlocul lunei a VIII abia mai poate îndoi genunchii; spre a mișca picioarele are nevoe de un ajutor. *Fără albuminurie.* Contracțiunile la început bune, apoi rare și slabe. După 24 ore, colul fiind dilatat complect, sparg artificial punga, după 3 ore facerea neprogresând și fătul suferind, sunt nevoit a face o aplicare de forceps sub cloroform și extrag fătul viu, greu de 3600 gr. După expulzia placentei, hemoragie enormă. Irigațiuni ferbinți cu 30 litri de ser, scoaterea chiagurilor. Lehuzie fiziologică. Femeia de și puțin anemiată, fiind destul de robustă dorește să-și lăpteze singură copilul. Se remite destul de repede. Temperatura nu a depășit 37° în tot timpul lehuziei.

A 20-a zi, fiind încă în pat, bărbatul hotărește întreruperea alăptărei și angajarea unei doici. A doua zi, fiind în pat deschide fereastra, care era la stânga lehuzei și brusc acuză o durere în nivelul articulației temporomaxilare stângi *fără ascensie termică.* Durerea perzistă agravându-se continuu și gemând mișcările maxilaruluĭ inferior. Nu cedează nici antipirinei, nici salicilatuluĭ, nici fricțiunilor locale. Mai mult, se propagă la jumătatea stângă a mușchilor gâtuluĭ, sub-maxilarĭ și mai ales sterno-mastoidien, simulând un adevărat torticolis reumatismal, cu toate semnele clasice. Nici o manifestațiune nervoasă, nici cea mai mică ascensie termică. Accese din ce în ce mai frequente, 12—20 în 24 ore. Ivire bruscă, contracțiunĭ violente ale maseterilor și mai ales în jumătatea stângă, așa de brusce în cât bolnava își mușcă foarte des limba. Uneori redoare a mușchilor cefei și opistotonos. Deglutiție anevoioasă, abia lichidele pot trece și une-ori are contracțiunĭ ale faringeluĭ și gloteĭ, accese de sufocațiunĭ. Se administrează în doze marĭ polibromur, clisme cu cloral laudanizate și totuși maladia progresează, cuprinde mușchiĭ brațuluĭ stâng, jumătatea toraceluĭ abdomenuluĭ și mușchiĭ

pulpeĭ stângĭ. Contracţiunĭ dureroase, cu durata până la 20 minute, rămânând apoĭ o stare de redoare în regiunile contracturate. Accesele revin indiferent, maĭ ales însă sub influenţa supărărilor emoţiunilor morale vesele saŭ triste, în mijlocul rîsuluĭ, precum şi în timpul nopţeĭ, aşa că bolnava spre a preveni muşcarea limbeĭ îşĭ introduce între dinţĭ în momentul de a adormi un dop de plută, învelit într'o batistă, lucru care nu poate preveni însă muşcătura limbeĭ; ba maĭ mult într'o noapte era să sufoace prin dopul de plută svîrlit către fundul cavităţeĭ bucale prin violenţa contracţiuneĭ maseterilor. Prezenta zone complect anestezice, plăcĭ hiperestesice fără a prezenta vre-o alteraţiune a vedereĭ, presenta diminuat semnul luĭ *Trousseaux*.

S'a administrat valerianat de amoniac 2—4 linguriţe pe zi, băĭ calde etc. Starea generală s'a ameliorat mult după 25 zile, după alte 20 zile vindecare complectă.

In antecedentele bolnaveĭ n'am putut afla nimic lămurit. Neagă orĭ-ce manifestaţie histerică. Părinţiĭ sănătoşi — nimic hereditar.

Cazul a prezentat oare-care particularităţĭ şi maĭ ales o greutate foarte mare în primele vremurĭ întru cât priveşte diagnosticul.

Cu ce aveam a face? Era oare o formă de infecţie tardivă, era un acces de rheumatism acut? era o tetanie? şi în acest din urmă caz care era natura boaleĭ, care era indicaţiunea tratamentuluĭ cauzal?

I. **Infecţiunea**, eram în drept în primele zile dacă nu s'o bănuim, cel puţin să ne gândim a o elimina. Nu putea fi din următoarele pricinĭ: 1) nicĭ o ascenzie termică până în momentul ivireĭ maladieĭ, 2) involuţia normală a uteruluĭ, 3) scurgerile aproape dispărute, 4) pulsul nu era frequent, ci 70—80 pe minut.

Decĭ, a admite o infecţie, ar fi trebuit ca cel puţin în primele 10—15 zile să fi avut o singură dată o ascensiune termică, să fi avut frequenţa pulsuluĭ, fapt pe care nu l'am observat. Eram în drept decĭ de a elimina infecţiunea cu punct de plecare uterin.

II. **Rheumatismul articular.** In primele zile, atunci

când manifestaţiunile dureroase erau localizate în nivelul articulaţiuneĭ temporo-maxilare stângĭ şi în nivelul sterno-mastoidienuluĭ de aceiaşĭ parte, cred că eram îndreptăţit a considera acest diagnostic de unde şi tratamentul cu salicilat de sodă, salipirină, fără niciun rezultat e drept. Tocmaĭ lipsa de rezultat al tratamentuluĭ clasic, unită cu extensiunea contracturilor şi cu aparițiunea bruscă, lipsa de febră, tumefacţie locală cum şi prinderea muşchilor abdominalĭ, m'a silit să elimin acest diagnostic şi să caut în altă parte, să descoper de aşĭ putea zice diagnosticul. Am fost atuncĭ silit a considera cele 2 diagnostice posibile: *tetanos* şi *tetanie*.

Nu putea fi tetanos de oare-ce în majoritatea cazurilor acesta se iveşte cel mult a doua săptămână după facere. In cazul nostru locul de pătrundere trebuia să fie uterul. Simptomele ar fi aproape identice, afară însă de *unilateralitatea*, de violenţa şi repeziciunea mult maĭ mare a aparițieĭ contracturilor, de ascenzie termică care la tetanos se rădică până la 41—42°, frequenţa pulsuluĭ. Aci, în afară de contracturĭ nu era ascenzie termică, pulsul nu s'a rădicat peste 90, chiar în timpul acceselor. Câte-va zile după apariţia fenomenelor bolnave a prezentat şi redoarea cefeĭ, chiar şi unele vremurĭ opistotonos, unilateralitatea manifestaţiunilor nu s'a păstrat complectă, însă lipsa de temperatură, benignitatea relativă a afecţiuneĭ m'aŭ făcut să elimin tetanosul puerperal atât de sombru la prognostic.

Prin eliminare de diagnostic am ajuns la *tetanie*. Această maladie a fost descrisă pentru întâia oară în 1831 de către *Dance* sub denumirea de tetanos intermitent, în seria cronologică, apoĭ *Corvissart* în 1852, *Trousseaux* în 1862 dă o descriere clasică a acesteĭ maladiĭ, determinându-ĭ diferitele simptome clasice, divizând-o în forme clinice: uşoară, medie şi gravă după intensitatea fenomenelor clinice. Descrie diferitele semne, din care încă azĭ unul poartă numele luĭ, producerea succesuluĭ prin compresiunea emergenţeĭ nervuluĭ saŭ compresieĭ prin bande elastice. *Trousseaux* citează încă, că după producerea unuĭ acces la o bolnavă, s'a ivit un *atac hysteric*.

Cu cât maladia a fost mai studiată, cu atât diversitatea cauzelor a fost mai restrânsă, cu atât s'a căutat să se sistematiseze originele și în ultimele vremuri *Dejérine*[1]) admite 2 forme: adultă și infantilă. La adulți causele pot fi de 2 ordine: nervoasă și gastrică, de unde și denumirea de *tetanie gastrică*, care se ivește la cei ce sufer de dilatațiune stomacală și care s'ar datora „intoxicațiunei prin un „produs tetanigenic ce se desvoltă în ingesta și în stagna„țiunea unui stomac dilatat și pentru formarea cărora *Bouve„ret* și *Dedie* fac să intervie o hyperclorhidrie permanentă".

Marea majoritate a autorilor admit o intoxicație endogenă saŭ exogenă cari prin toxinele lor ar lucra asupra sistemului nervos, așa se explică tetania în mixedem operator al lui *Reverdin*. Sunt însă alți autori și din cei mai de seamă cari daŭ la origină ca prima formă cauza tetaniei *hysteria*. *Raymond*[2]) în 1881, 86 și 88 revine asupra acestei maladii și ajunge la coucluzia că „după părerea noastră „predispozițiunile morbide, dobândite saŭ hereditare și în „*prima linie hysteria*, joc un rol foarte mare în desvoltarea „tetaniei, pe care *nu o considerăm* ca o *boală specială*, ci „numai ca un *sindrom*".

Letulle, *Zăldivar*, *Gilles de la* Tourette[3]), mai ales în monografia atât de documentată asupra hysteriei, consider tetania nu ca o maladie sui generis, ci ca un sindrom al hysteriei și conchide:

1) Hysteria revendică o mare parte din contracturile numite esențiale ale extremităților saŭ tetania în formele cele mai ușoare și cele mai grave.

2) Tetania hysterică poate să se ivească în mod epidemic, la copii în particular.

El termină studiul sĕŭ asupra tetaniei prin următoarele:

„De 10 ani nu a trecut prin Salpetriera, serviciul lui *Charcot*, nici un bolnav atins de tetanie nehisterică, în afară de bolnava a cărei observațiune a fost culeasă de *Lamy*, vechiŭ intern al clinicei".

---

1) *Dejérine*. — Traité de Pathologie générale. Bouchard.
2) *Raymond*. — Tétanie, Dic. encicl. des sciences médicales, 1886.
3) *Gilles de la* Tourette. — De l'hystérie.

In casul pe care-l citez, am avut următoarele cauze: Sarcină foarte dificilă, facerea grea cu intervenţie sub cloroform, inerţie uterină şi hemoragie abundentă, alăptare. Toate aceste cauze aŭ fost suficiente spre a debilita pacienta. Lipsa complectă de temperatură şi lehuzie cu totul normală. Femeia avea constipaţiuni provenite prin pareza intestinală post-partum, ceea-ce necesită clisme zilnice purgative.

Pe lângă acestea se mai adaogă impresiunea morală produsă prin încetarea alăptăreĭ în contra voinţeĭ sale, a doua zi impresia *frigului*, aceasta fiind cauza ocazională care se citează în toate tratatele clasice şi pe care o regăsim şi în cazul meŭ. Avem ambele cauze: pe de o parte constipaţiunea, deci origina *gastrică* şi cea de a doua origină, *hysteria*. Diagnosticul în primele vremuri a fost anevoios prin raritatea cazuluĭ.

Pe mai bine de 10.000 de faceri atât în spital cât şi în oraş, am avut ocaziunea de a vedea diferite manifestaţiuni nervoase, ca manii puerperale, însă acesta este unicul caz de tetanie puerperală. Particularitatea şi însemnătatea acestuĭ caz mai consistă şi în modul de a începe. *Vinay*[1]) zice: „Contracturile încep prin extremităţile membrelor şi se localisez; ele pot *excepţional* să se întindă la muşchiĭ trunchiuluĭ şi feţeĭ. Caracterul lor este de a fi intermitent şi e linişte complectă, absolută în intervalul crizelor".

Cazul de faţă s'a prezentat neobicinuit atât la sediŭ cât şi prin aceea că n'a fost cel puţin în primele vremuri repaos absolut. Natura saŭ mai bine zis etiologia, era cred nervoasă, căcĭ, de şi în antecedente nu am găsit nimic, totuşi existenţa plăcilor de anestezie şi iperestezie, influenţa emoţiunilor morale asupra apariţiuneĭ acceselor de contracturĭ, unilateralitatea la început a contracturilor, nerespectată mai târziŭ, toate aceste mĕ îndreptăţesc a o considera de natură hysterică.

---

1) *Vinay.* — Traité des maladies de la grossesse et des suites des conches, p. 749.

DIN SERVICIUL CLINICO-CHIRURGICAL
al D-lui Prof. Thoma Ionescu

Tratamentul inversiunei uterine

de
Dr. COHN

Inversiunea uterină, în cazuri excepţionale, nu dă loc la nici o turburare şi e compatibilă cu viaţa obicinuită a femeei. *Chevreul*, din *Angers*, citează un caz extraordinar în care femeia a fost fecundată şi a avortat în luna treia.

S'a observat în unele împrejurări şi o vindecare spontanee, prin tensiunea ligamentelor uterine, la care se adaogă o cauză ocazională, ca de ex. un traumatism asupra perineului etc. Aşa *Tatcher*, citat de *Crosse*, a raportat un asemene caz, *Neigs* a relatat 3 cazuri, *Thomas Gaillard* două cazuri.

Un alt mod de vindecare spontanee e prin gangrena organului provocată de strangularea lui prin retracţia colului, atunci când această gangrenă nu e mortală. *François Rousset*, contimporan cu *A. Paré*, a descris două asemine cazuri, *Milne Murray*[1]) un caz.

De regulă însă inversiunea uterină dă loc la turburări, dintre care cea mai periculoasă e hemoragia repetată şi pentru care trebue intervenit.

Intervenţiunile sunt de două feluri: nesângeroase şi sângeroase saŭ operatorii, aceste din urmă cu conservarea organului saŭ sacrificarea lui.

Procedee ne-sângerânde. — Cel mai simplu procedeŭ constă în *duşe vaginale*, calde saŭ reci şi *masagiŭ*. *Martin*[2]) a vindecat ast-fel în 12 zile o inversiune care data de 18 zile.

1) *Edimburg Med. Journal*, 1883.
2) *Gaz. des Hôpitaux*, 17 Oct., 1853.

Presiunea continuă pe tumoră e mijlocul cel mai eficace de reducere. *Bouchet*, fiul, încă în 1833 a imaginat un instrument special pentru presiune: e un fel de forceps mic, care se adaptează exact la tumoră, ale căruĭ linguri sunt căptușite pe dinăuntru cu bureți. Rezultatele n'aŭ fost bune. *Tyler Smith* [1]) a recomandat *pesarul cu aer* și a obținut un succes în 9 zile într'un caz foarte vechiŭ de inversiune. In Germania s'a întrebuințat pesarul cu apă saŭ *colpeurynter* și s'a obținut multe succese [2]).

Aceste mijloace însă rămân une-orĭ fără efect, după o întrebuințare chiar prelungită, putând fi chiar periculoase. Provoacă dureri insuportabile, o stare febrilă și uneorĭ chiar peritonită *(West* [3]*)*. De aceia e de preferat *tamponarea cu tifon iodoformat glicerinat* reînoită la două zile și practicată cu oare-care forță, menținênd bolnava în poziția orizontală. *Polisson* a obținut un succes prin această metodă.

Taxisul e un procedeŭ la care trebue recurs cu multă băgare de seamă și pentru ca să dea rezultate bune trebue făcut cu preseverență, perzistență, zile și chiar săptămânĭ. Colul trebue fixat, fie cu mâna, fie cu instrumente, prin ipogastru, rect, vezică saŭ prin vagin. Pentru relaxarea coluluĭ se face masagiŭ, dușe reci, injecțiunĭ interstițiale cu morfină saŭ mai bine anestezia generală. Se poate alege pentru practicarea taxisuluĭ, epoca menstruală, când țesuturile sunt mai moĭ, e de temut însă starea congestivă a uteruluĭ și tendința luĭ la inflamațiunĭ. Se distinge un *taxis central*, *periferic* și unul *lateral* [4]), după modul de aplicare al presiuneĭ.

Metoda aceasta de tratament, al căreĭ promotor e *Withe* din *Buffalo*, nu e lipsită de neajunsurĭ și primejdiĭ. Pe o statistică de 10 cazurĭ, *Barnes* are patru morți.

Un procedeŭ ingenios e cel al luĭ *Courty*, în care

1) *Medical Times and Gazette*, 1858.
2) *A. Thomee*, Tesă din Freiburg, 1894.
3) Citat de *Taste*. De l'inversion utérine, Thèse, Lyon, 1897, p. 35.
4) *Denucé*. — Traité de l'Inversion utérine, pag. 374.

încercările de reducere forţată prin vagin sunt ajutate prin manopere rectale cu două degete aplicate asupra fundului organului inversat. Autorul a obţinut un succes într'un caz desperat.

Pate recomandă manopere rectale şi vezicale combinate.

Procedeele sângeroase cuprind două categorii: *a)* acele care tind să reducă inversiunea prin manopere operatorii şi prin urmare conservă organul şi *b)* acele care sacrifică organul, adică tind la ablaţiunea uterului.

A. *Procedeele operatorii conservatoare.*—Cea mai simplă intervenţiune pentru a reduce uterul răsturnat e debridarea colului, care se opune la aceasta prin retractarea lui. *Grillo* relatează un caz în care uterul inversat s'a strangulat in vagin; o debridare cu bisturiul butonat a intrării vaginului a permis reducerea lui. Alţii practică inciziuni în col, de sus în jos, pe diferite puncte ale circonferenţei, ca *Millot, Barnes, Courty*.

In 1893, *Küstner*[1]), având de tratat o inversiune uterină veche, a imaginat un procedeu operator special, care poartă azi numele lui. Iată în ce conzistă:

1) Incizie largă a cavităţei lui Douglas.

2) Prin această incizie se introduce un deget în inelul de strangulare. Dacă sunt aderenţe peritoneale se desfac.

3) Incizie mediană şi longitudinală a peretelui posterior al uterului începând prin mucoasa. Incizia pleacă la 2 centimetri de fundul uterului şi se opreşte la 2 centimetri de orificiul extern. Interesează toate ţesuturile şi peritoneul.

4) Reducerea uterului, arătătorul fixând colul prin cavitatea lui Douglas, iar degetul mare de la aceiaşi mână împingând fundul uterului.

5) Sutura peretelui uterin prin peritoneu cu fire profunde şi superficiale.

6) Sutura cavităţei lui Douglas.

---

1) *Küstner. — Centralblatt für Gynäkologie*, No. 41, 1893.

Legueu găsește acest procedeŭ foarte rațional, care, dacă nu reușește, se poate lesne transforma într'o histerectomie vaginală.

Netzel[1]) *(Stockholm)* a practicat într'un caz această operație, dar cu dificultate a isbutit să reducă uterul. *Perlis*[2]) *(Kiew)* a obținut un succes, *Robb*[3]) unul.

Dar deja *Netzel* pentru a putea reduce uterul a fost nevoit să prelungiască incizia peretelui posterior pînă la marginea colului.

Iosephson[4]) *(Stockholm)* a încercat acest procedeu fără reușită, *Salin* de asemenea într'un caz. Amândoĭ aŭ terminat printr'o extipare totală.

Procedeul luĭ Piccoli e o modificare a procedeului luĭ *Küstner*. In adevăr sub acest nume *Sava*[5]) *(Neapole)* descrie tecnica întrebuințată de el într'un caz și de *Morisani* în altul și care constă în: incizia fundului de sac posterior pînă la peritoneu, secțiunea peretelui posterior al uterului de la fund pînă la orificiul extern, cu bisturiu butonat și pe arătătorul introdus în pălnia de invaginație, prin deschizătura cavității luĭ Douglas; incizie longitudinală în peretele vaginal posterior pentru a înlesni reducerea. Sutura plăgilor uterină și vaginală, drenare prin fundul de sac posterior.

La Congresul internațional de medicină din Paris, 1900, *Morisani* a revenit asupra procedeului luĭ *Picoli*, respunzând luĭ *Spinelli* *(Neapole)* care recomandă colpohistepotomia anterioară, procedeul luĭ *Polk*.

Procedeul luĭ Kehrer[6]) constă în aducerea uterului la vulvă și secțiunea peretelui uterin anterior, de la orificiul

---

1) *Hygiea*, 1896, No. 5 saŭ *Centralbl. f. Gynäk.*, 1897, p. 27.

2) *Centralblatt für Gynäkologie*, 1898, No. 9.

3) Abstract of Küstner's treatement etc.—In *Frommel's Iahresbericht.* Bd. VIII 1895.

4) *Hygiea*, 1896, No. 7.

5) *Arch. di ost. e gin.* 1897 și *Centralbl. f. Gynäk.* 1898, No. 33.

6) *Beiträge zur Geburtsh u. Gyn.* Bd. I. și *Centralbl. f. Gyn.* 1898, No. 12.

extern pînă la jumătatea corpului, mergând pînă în peritoneu. Printr'o presiune laterală se împinge fundul uterului în sus prin plaga uterină, pînă se reduce pe jumătate. Se coase jumătate din secțiunea peretelui uterin, de la fund la orificiul intern. Fixând atunci colul cu cleşte, se reduce uterul prin orificiul de invaginare, şi se coase restul plăgeĭ. Se tamponează la urmă cavitatea uterină şi vaginală. Autorul a aplicat acest procedeu într'un caz de inversiune uterină, la 14 Februarie 1898. Dînsul crede că e superior celuĭ al luĭ *Küstner*, prin acea că secțiunea peretelui uterin anterior se face maĭ lesne, nu se deschide nicĭ un fund de sac vaginal şi peritoneul e maĭ cruțat. Deja *Polk* recomandase incizia fundului de sac anterior.

Procedeul luĭ Borelius[1]) e o modificare a celuĭ a luĭ *Küstner*. Iată în ce conzistă:

1) Incizia fundului de sac posterior.

2) Incizia luĭ *Küstner* în peretele uterin posterior.

3) Când reducerea nu se poate face încă, se prelungeşte incizia precedentă de la fund până în deschizătura vaginală.

4) Indepărtarea buzelor acesteĭ inciziunĭ, invaginând uterul prin el complect; sutura lor în urmă.

5) Reducerea uterului în poziția luĭ normală prin incizia vaginală.

6) Sutura cavității luĭ Donglas şi a plăgeĭ vaginale. Autorul a aplicat acest procedeŭ într'un caz în care procedeul luĭ *Küstner* nu i-a reuşit.

Aceste sunt metodele de reducerea inversiuniĭ prin manopere chirurgicale pe calea vaginală. Incercărĭ maĭ puțin fericite de reducere s'aŭ făcut şi prin laparotomie, cel întâiŭ care a încercat aceasta e *Thomas*, de unde şi numele procedeului.

Procedeul luĭ Gaillard Thomas[2]). Conzistă în laparotomie mediană ipogastrică şi dilatarea colului cu o pensă

---

1) *Eis Essen-Müller.—Centralblatt für Gynäkologie*, 1898, No. 46.

2) *Taste.* loc. cit.

specială, ca acea de dilatat degetele de mănușă, pentru a permite reducerea organuluĭ. Autorul a aplicat procedeul luĭ în două cazurĭ: într'unul a avut o perforație de vagin și hemoragie intensă, bolnava s'a vindecat; în al doilea caz bolnava a murit de peritonită.

Malius[1]) a încercat în zadar reducerea prin acest procedeu, *Munde*[2]) și *Baldy*[3]) încă n'aŭ reușit. *Schmallfuss* din *Hamburg*, a obținut un succes în 1886, într'un caz recent de 10 zile și a recurs la el numaĭ de teama celor-l'alte procedee, uterul fiind prea friabil.

Everke[4]) *(Bochum)* a obținut un succes prin laparotomie, reducând uterul și fixându-l. *Mc Intosh*[5]) a înregistrat o reducere prin laparotomie, dilatând colul și făcênd presiunĭ pe fundul uteruluĭ prin vagin. N'a observat de cât o ruptură a peritoneuluĭ pe fundul organuluĭ. *Bouilly* inzistă asupra acesteĭ metode.

A. *Procedeele de ablațiune a organuluĭ.* Sunt o mulțime de procedee vechĭ, carĭ nu se maĭ practică azĭ și care nu maĭ prezintă de cât o valoare istorică; le vom trece repede în ordinea lor chronologică, ca să ajungem la isterectomie.

Excizie cu bisturiul saŭ foarfeca, atrăgând organul la vulvă. Inconvenientele eraŭ emoragia, deschiderea cavităţeĭ peritoneale și răsturnarea bontuluĭ. De acea *Higgius* aplică o legătură provizorie timp de 3 zile, în urmă și sutura plăgeĭ. *Bradley* face maĭ întâĭ legătura arterelor și sutura cap la cap a venelor. Statistica luĭ *Denucé*[6]) dă o mortalitate de 33% în această operație.

Strivirea liniară (cu sfărămătorul luĭ *Chassaignac* saŭ constrictorul luĭ *Maisonneuve*). Hemoragia e înlăturată, stri-

---

1) *Malius.* Lancet, 31 Oct. 1885.

2) *Munde.* — *New-York med journ.*, 25 Oct. 1889.

3) *Baldy.* — *Med. and Surgical Reporter*, 1891.

4) *Everke. Monatschrift für Geburtshilfe und Gynäkologie Bd. IX. Hft. 1.*

5) *Mc Intosh. Med. Record*, August 5, 1893.

6) *Taste*, loc. cit. p. 49.

virea se face foarte lent. *Sinis* face și sutura plăgeĭ, *Mac Clintock* legătura preventivă pentru 48—72 ore. Mortalitatea e de 21%.

Cauterizarea. Se făcea cu caustice — *Valette* are treĭ cazurĭ, din care unul mortal prin infecție purulentă; *Ollier* și *Gayet* câte un caz mortal. Cu ansa galvanică, *Veit* a avut o hemoragie mare, *Constin* un caz de moarte din două, *Mackenzie* unul mortal. Mortalitatea de 55%.

Legătura, pentru a provoca sfacelul organuluĭ și în acelaș timp o peritonită adezivă, e *fixă* saŭ cu *presiune unică* și *progresivă* saŭ cu *presiunea repetată* și se făcea cu un fir de cânepă saŭ de mătase, cu un fir metalic inalterabil, cu un ecrazor linear întrebuințat ca instrument constrictor. Inconvenientele principale sunt: durere intensă care merge une-orĭ pînă la shoc, pelviperitonită saŭ peritonită generalizată, trebuință de supraveghiere îndelungată. Mortalitatea e de 18%.

Legătura elastică urmată saŭ nu de excizie. *Courty* a aplicat primul această metodă, în 1874 și a obținut un succes—legătura a stat 14 zile. *Arles* din Montpellier, încă a obținut eliminarea organuluĭ în 14 zile, *Jude Hue*, *Chauvel* aŭ relatat câte un caz. Defectul cel mare al acestuĭ procedeŭ e slăbirea cauciucului și prin urmare scăderea tensiuneĭ, sfacelul întârzie. Pentru a înlătura acest neajuns, *Périer*[1]) a propus de a relua legătura fixă, la care se adaogă o tensiune elastică ce poate fi menținută la gradul voit printr'un strânge-nod. Autorul a aplicat procedeul luĭ cu succes în 2 cazurĭ. *Trélat* îl aplică într'un caz și de atunci se înmulțesc succesele: *Traugot Kroner* un caz, *Polaillon* unul, *Tillaux* 1, *Terrier* 1, *Poncet*[2]) 1, *Lefort* 1. In genere statistica dă pentru legătura elastică o mortalitate de 7%. Pentru că durata formăreĭ sfacelului e prea lungă, 14—43 zile—și pericolele uneĭ emoragiĭ tardive și al uneĭ infecțiunĭ a cavității peritoneale nu sunt excluse, autoriĭ aŭ căutat să complecteze legătura elastică prin es-

1) *Bull. et Mém. de la Soc. de Chir.* 1880.
2) *Lyon médical,* 1886.

cizia imediată a uteruluĭ și sutura bontuluĭ. Incă maĭ de mult s'a practicat legătura fixă urmată de excizie, ca *Watkinson*, *Velpeau*, *Desault*, *Baudeloque*, *Palasciano*.

Cel îatâiu care a recurs la legătura elastică a fost *Spencer Wells* și *Kaltenbach* în 1886, a practicat sutura bontuluĭ, închizând cavitatea peritoneală. *Higguet*[1]) a întrebuințat un procedeŭ analog, asemenea și *Groossens*[2]).

Decio-Carlo[3]), în *Italia*, a propus următorul procedeu: legătură provizorie pe pedicul; incizie cu precauțiune a pereților uterinĭ pe fața anterioară și linia mediană; reducerea conținutuluĭ uterin dacă există, slăbind legătura elastică; strîngând din noŭ legătura, sutura imediată ca bontul să nu lunece; excizie cu bisturiul saŭ foarfeca a porțiuneĭ care e dedesubtul sutureĭ; legătura firelor de sutură; scoaterea legăturei elastice și tamponarea vaginuluĭ. *Mikaelianz*[4]) a întrebuințat într'un caz legătura elastică și amputația imediată, extirpând și trompele.

Amputația supra-vaginală se practică în cazurile de inversiune complectă. *Laumonier*, *Boxter*, *Weber*, *Moos*, *Cazin* aŭ practicat câte o dată această operație, cu 4 succese din 5.

Histerectomia vaginală totală. Secheyron[5]) din *Toulouse* a propus un procedeu de histerectomie vaginală pentru inversiune uterină. *Legueu*[6]) a practicat histerectomia vaginală pentru inversiune uterină ireductibilă. *Duret*[7]) din *Lille* a practicat în două cazurĭ de inversiune uterină, histerectomia vaginală prin secțiune mediană. La societatea științelor medicale din *Lyon*, la 14 Februarie 1900, *Villard*[8]) a prezentat un uter inversat obținut prin histerec-

1) Academie de médecine de Belgique, 1885.
2) *Centralblat für Gynäkologie*, 1887.
3) *Annali di obstetrica e gynecologia*, 1892.
4) *Vratch*, 1892, p. 99
5) *Taste.* Thèse de Lyon, p 76.
6) *Bulletin de la Société Anatomique*, 1894, p. 421.
7) *Semaine gynécologique* 1896, p. 292 și în Thèse de *Brasseur*, 1894.
8) *Lyon médical*, 1900, No. 12.

tomie vaginală. *Henrotay*[1]) din *Anvers* a prezentat un caz identic la societatea de obstetrică și ginecologie din *Bruxelles*.

Histerectomia abdominală a fost practicată până acuma o singură dată pentru imversiune uterină iredutibilă, e cazul a căruĭ observaţiune o dăm mai jos, din serviciul D-luĭ Prof. *Toma Ionescu*.

Observaţia.—Floarea Enache, din Bitolia, intră în serviciu în ziua de 1 Iunie 1900.

Tatăl pacienteĭ trăeşte şi e sănătos, mama a murit acum 9 anĭ cu fenomene de tuberculosă pulmonară. La părinţĭ aŭ fost 3 copiĭ, toţĭ trăesc şi sunt sănătoşĭ.

In copilăria eĭ, bolnava a suferit de friguri cu caracter intermitent, adesea avea durerĭ de gât şi repetate epistaxis. Menstruată la 14 anĭ, fără durerĭ, scurgere sanguină în mică cantitate, durata 4 zile. De atuncĭ menstruele s'aŭ continuat foarte regulat cu aceleaşĭ caractere. La etatea de 15 anĭ se căsătoreşte şi după un an şi treĭ lunĭ remâne gravidă; a suportat bine sarcina. Facerea a avut loc la termen, a fost însă laborioasă; după expulsia fetuluĭ, al III timp al facereĭ întârziind, placenta remânând în uter, moaşa care a asistat'o a apucat de cordon şi a tras de el. Cu modul acesta s'a extras placenta, însă atuncĭ bolnava a simţit în vagin apariţia uneĭ tumorĭ, a avut apoĭ homoragie abundentă, care a încetat cu spălăturile vaginale fierbinţĭ administate, însă care a revenit apoĭ şi s'a continuat cu intermitenţe timp de două lunĭ. După aceia, aceste metroragiĭ o slăbiseră foarte mult, nu veneaŭ de cât în timpul menstruaţieĭ însă şi maĭ abundente ca înainte aşa că bolnava se anemiase foarte mult, îşĭ pierduse atât de mult forţele în cât abia se maĭ putea ţine pe picioare. Intre epocile menstruale are scurgere leucoreică cu miros fetid Tot de la facere are constipaţie care nu cedează de cât clismelor, în micţiune n'are nicĭ o turburare.

Sub chloroform D. Dr. Pucerea încercă să facă reducţia uteruluĭ inversat, nu reuşeşte însă. Tot fără succes sunt şi alte tentative de reducţie făcute de maĭ mulţĭ medicĭ. Atuncĭ bolnava se decide să vie la Bucureştĭ unde e primită în serviciul nostru. Copilul născut muri după treĭ săptămânĭ cu fenomene de meningită tuberculosă.

Starea prezentă.—Bolnava de talie înaltă, e foarte mult slăbităĭ, nu poate sta în picioare, tegumentele îĭ sunt palide, de asemenea ş, conjunctivele, mucoasa bucală e violacee.

---

1) *Centralblalt f. Gynäk.* 1897, p 21 şi *Revue de Gynécologie*, 1897.

Examenul pulmonilor, cordului și organelor abdominale nu arată nimic de remarcat.

Organele genitale: vulva normală, pereții vaginului moi, depresibili.

Fundul vaginului e ocupat de o tumoră rotunjită, dură, regulată, sângerează ușor, de mărimea unei mandarine. La extremitatea superioară, ea se strâmtează formându-și ca un pedicul care pătrunde în col, de partea internă a căruia pare că se fixează. Intre pedicul și col se simte un șanț circular care poate fi ocolit cu degetul, puțin adânc, de aproape un centimetru, fața internă a coluluĭ fiind în continuitate directă cu tumora. La acest nivelul tumora pare strangulată de colul uterin, transformat într'o perniță scleroasă.

Fundurile de sac vaginale sunt libere, în nicĭ unul nu se găsește corpul uteruluĭ saŭ vre-o tumoră; nu se simt nicĭ trompele nicĭ ovarele. Meatul urinar normal, uretra permeabilă, necomprimate, prin tușeul rectal nu se găsește vre-o tumoră care să apese pe pereții săĭ.

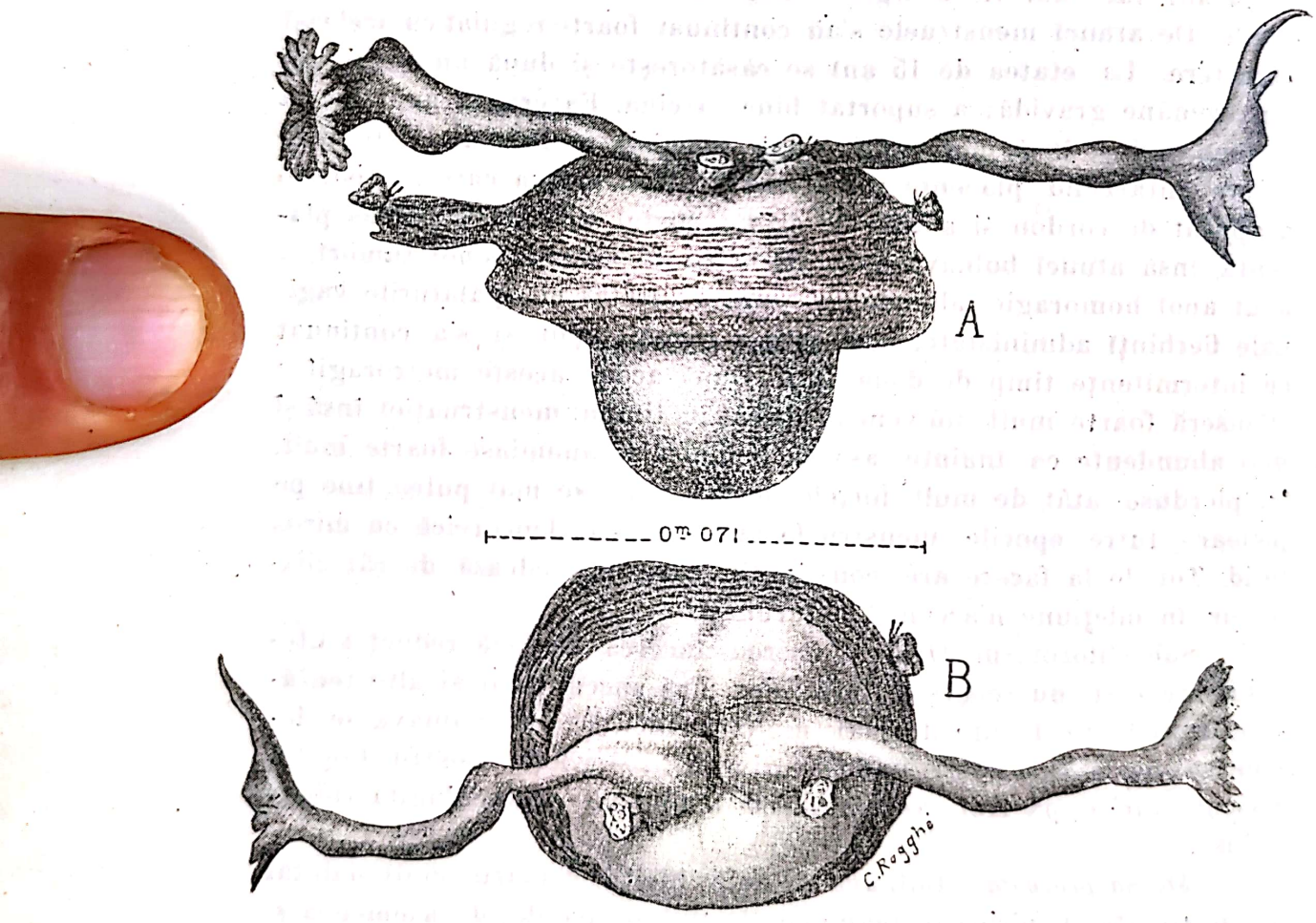

Operația.— I. Iunie. Laparotomie mediană sub-ombilicală, histerectomie, luând trompele și lăsând ovarele— legătura arterei uterine la nivelul încrucișăreĭ cu ureterele.—Inchiderea vaginului, legătura arterelor hipogastrice, decolând buza posterioară a ligamen-

telor largĭ, fără incizia peritoneuluĭ. Refacerea planșeuluĭ pelvian peritoneal, punând sub dânsul ovarele lăsate. Închiderea peretelui abdominal cu fire temporare de argint, nu se face nicĭ un fel de drenaj.

Piesa, după cum se vede foarte bine din figura, constă din uterul, al cărui corp e complectamente răsturnat, prin cavitatatea colului; fundul organului a tras cu el jumătatea internă a trompelor și o parte din pediculul ovarelor, care s'a legat și secționat chiar la intrarea invaginațiuneĭ. Pe părțile laterale se văd pediculele arterelor uterine, care sunt foarte apropiate de fundul organuluĭ.

Urmările operatoriĭ aŭ fost simple. Temperatura a rămas normală. La 19 Iunie se suprimă firele de argint.— O mică placă de sfacel, produsă prin compresiunea tamponuluĭ, s'a eliminat cu încetul și plaga s'a cicatrizat. Bolnava n'a recăpătat forță, de cât în ultimul timp, când a putut părăsi serviciul la 30 Iulie 1900, vindecată.

In fața unuĭ caz de inversiune uterină care trebue să fie conduita de urmat? Când inversiunea e recentă, trebue încercată reducerea prin mijloace simple, nesângerânde. După uniĭ aceste mijloace trebue puse în practică orĭ-care ar fi gradul de inversiune și data afecțiuneĭ. Dacă aceste procedee nu răușesc, să se recurgă la procedeele operatoriĭ, fie colpohisterotomia anterioară saŭ posterioară, saŭ procedeele speciale descrise maĭ sus. Dacă nicĭ aceste nu răușesc, se impune ablațiunea organuluĭ. De și se maĭ practică icĭ colo legătura elastică urmată de excizie imediată, toate metoadele operatoriĭ maĭ vechĭ, ca cauterizarea, excizia, strivirea, legăturile trebue să dispară, azĭ când sunt mijloace eficace de înlăturat hemoragia și infecția. Când ablațiunea organuluĭ e decisă, nu rămâne azĭ de cât histerectomia, fie vaginală, fie abdominală. Superioritatea acesteĭ din urmă pare azĭ indiscutabilă; în ce privește inversiunea uterină, laparotomia ne permite a reduce ansele intestinale care pot fi invaginate în pălnia uteruluĭ răsturnat, a desface aderențele, a ne da seamă de starea ovarelor, spre a vede dacă ele pot fi păstrate saŭ nu, a izola complect cavitatea peritoneală de cea vaginală, prin reconstituirea peritoneuluĭ pelvien, plasând pediculele și ovarele lăsate sub peritoneŭ, evitând ast-fel aderențele ulterioare.

In faţa unuĭ caz vechiŭ de inversiune uterină, la care reducerea manuală n'a isbutit, ca în cazul nostru, la care din operaţiunĭ trebue recurs, reducerea pe calea sângeroasă saŭ ablaţiunea organuluĭ ?

Dacă starea generală a bolnaveĭ permite o intervenţiune, care nu e tot-d'auna urmată de succes şi care nu e lipsită de pericole, de sigur e de preferat o operaţiune conservatoare, maĭ ales când e vorba de o femee tînără, fără leziunĭ anexiale. Bolnava noastră s'a prezentat într'o stare de anemie pronunţată, suferea de durerĭ marĭ în pelvis, de insomnie, de anorexie, nu putea să umble; cu un cuvânt se impunea, o intervenţiune grabnică şi curativă—ablaţiunea organuluĭ era singură indicată. Ceea-ce se poate recomanda totuşĭ în asemenea cazurĭ, e procedeul luĭ *Küstner* saŭ al luĭ *Kehrer*, saŭ unul din derivatele lor, rămânând ca, la caz de nereuşită, să se transforme operaţia într'o histerectomie vaginală.

SOCIETĂȚI SAVANTE

Societatea de chirurgie din București

Ședința de la 14 Februarie

Prezentare de bolnavi:

1) Dr. **Bălăcescu.** — *Un caz de cancer al sînului tratat prin procedeul Halsted.* Vĕ prezint o bolnavă operată de mine în serviciul d-luĭ Prof. **Ionescu**, pentru cancer al sînuluĭ sub forma uneĭ tumorĭ micĭ d'asupra mamelonuluĭ, aderent la piele și gata să ulcereze, cu ganglionĭ axilarĭ numeroșĭ, ganglionii supra-claviculariĭ nu eraŭ prinșĭ. Am practicat procedeul luĭ **Halsted**, adică extirparea sînuluĭ bolnav, împreună cu ambiĭ pectoralĭ, evidarea complectă a axileĭ. Perderea de substanță am umplut'o cu mamela din partea opusă, mobilizată printr'o singură incizie transversală trecând sub ea și răsucind'o ca să se adapteze maĭ bine. La acest caz am dezinserat complect pectoraliĭ de la inserția lor pe umărul și apofiza coracoidă, pe când în alte 3 cazurĭ anterioare, dintre care unul la bărbat am lăsat o mică bandeletă musculară din porțiunea claviculară a mareluĭ pectoral.

Mișcările brațuluĭ sunt absolut libere, numaĭ o mică bandă cicatricială de pe peretele axilar anterior le limitează într'un senz; pentru a obvia și la aceasta, trebue plasată incizia inițială maĭ sus. Reunirea s'a făcut per primam, afară de câte-va puncte care s'aŭ desfăcut, necesitând o grefă ulterioară de Thiersch cu piele de la alt bolnav. Cicatricea e liberă, neaderentă.

Discuția:

D. Prof. **Ionescu.** — Cam în acelașĭ timp am operat și eŭ un caz de cancer al sînuluĭ, tot prin procedeul radical al luĭ **Halsted** astupând perderea de substanță tot prin mobilizarea și răsucirea sînuluĭ din partea opusă. Rezultatul a fost foarte bun. Aceasta este

operația viitoruluĭ, putând fi și maĭ radicală, adică golirea foseĭ supraclaviculare, când și ganglioniĭ din această regiune sunt prinșĭ. Eŭ îndemn pe toțĭ chirurgiĭ să părăsească operațiile paliative de până acuma, pentru ca să nu ne expunem la reproșurĭ în străinătate, cum s'a întâmplat într'un caz de care v'a borbit D. Dr. **Bălăcescu**.

D. **Racoviceanu**. — Rog pe aceĭ chirurgĭ care practică maĭ mult operația luĭ **Halsted**, să urmărească bolnaviĭ maĭ mult timp, pentru a vedea proporția recidiveĭ și durata supraviețuireĭ. Eŭ am făcut această operație într'un caz de cancer, extirpând și ganglioniĭ supraclavicularĭ, după cât-va timp a recidivat în pulmonĭ. La o altă bolnavă tânără am intervenit de două orĭ pentru cancer al sânuluĭ; odată am extirpat numaĭ tumora și am avut o recidivă locală, a doua oară am făcut o extirpare totală și totușĭ a sucombat de recidivă pulmonară.

2) D. **Gerota**. — *Fistulă branchială*. Vă prezint un bolnav intrat de 4 zile în serviciul D-luĭ Prof. **Severeanu**, un băiat de la țară, care ne spune că părinții luĭ îl certaŭ când era mic, fiind-că se umplea de alimente, maĭ ales lichide. Pe partea laterală stângă a gâtuluĭ imediat înapoia laringeluĭ, prezintă un orificiŭ, care conduce într'o fistulă branchială, al căreĭ traect se dirige în sus și se deschide înapoia stâlpuluĭ anterior al faringeluĭ. Operația va consta în disecarea fistuleĭ și extirparea eĭ.

3) D. **Bogdanovicĭ**. — *Tumoră tuberculoasă de pe latura stângă a toraceluĭ*. Prezintă în numele D-luĭ Dr. **Racoviceanu** o femee de 55 anĭ, intrată în serviciŭ cu o tumoră pe partea laterală stângă a toraceluĭ, ce era în afară de mamelă, cât o mandarină, indoloră, fără nicĭ o reacțiune locală, ușor mobilă lateral asupra pereteluĭ toracic costal, cu câte-va aderențe profunde, mată la percuție, nereductibilă care data de 4 lunĭ și s'a desvoltat cu încetul. Pelea deasupra tumoreĭ e întinsă și nemobilă, de coloare normală. Mamela corespunzătoare normală. Starea generală a femeeĭ era excelentă, nu se găsea nicĭ o urmă de leziune în vre o altă parte a corpuluĭ. Operată la 27 Ianuarie cu anestezia locală, se enuclează tumora, de și avea aderențe locale, dar se sparge în timpul operațieĭ și se scurge un puroĭ subțire seros. Macroscopicește tumora se prezenta ca un conglomerat parte fibro-conjonctiv, parte supurat. Examenul microscopic, a arătat celule gigante polinucleare și mulțĭ bacilĭ tuberculoșĭ. Importanța acestuĭ caz rezidă în dificultatea diagnosticuluĭ și în aspectul clinic al tumoreĭ.

Discuția :

D. Prof. **Ionescu**. — Un caz analog am operat zilele trecute în serviciul meŭ. E o bolnavă care intră în spital cu o mamelă mult maĭ mare ca cea opusă, dură, cu pelea aderentă și cu aspect caracteristic de coajă de portocală, fără ulcerațiunĭ, fără retracție mame-

lonară, în profunzimea căreia însă nu se simțea nici o tumoră. Pe lângă aceasta o adenopatie axilară enormă și o mulțime de ganglioni supraclaviculari măriți de volum. Diagnosticul meu a fost de epitelioma sânului, formă bizară, rară și i-am practicat operația lui **Halsted**, evidând și golul supraclavicular și reparând perderea de substanță cu mamela din partea opusă. Examenul microscopic a arătat că e o tuberculoză ganglionară; punctul de origină nu'l cunoaștem încă. Cred că acest caz face parte din tuberculozele presternale sau precostale, care țin de leziuni minime și nerecunoscute. fie costale, pleurale sau pulmonare. D. **Souligoux** le-a semnalat în teza lui. Propagarea se face pe cale limfatică. Am tratat o bolnavă pentru un absces rece precostal, care nu s'a închis de cât după o incizie a unui spațiu intercostal, prin care am golit și o pungă pleurală.

D. **Racoviceanu.** — Diagnosticul în cazul meu, era foarte dificil, fiind-că examenul minuțios făcut de mai mulți medici internisti n'a putut descoperi nici cea mai mică leziune, fie în pulmoni, in pleure, în ganglionii mediastinali sau periferici.

4) D. **Dona.** — Vă prezint un copil de 5 ani operat de D. **Nanu** pentru un calcul vezical. După extragerea calculului prin talie ipogastrică, 'i s'a făcut o cistorafie primitivă cu o sutură simplă în trei etaje. Reunirea s'a făcut per primam.

Prezentare de piese:

D. Prof. **Ionescu.** — *Kist hidatic al creerului.* Piesa care vă prezint provine de la o fată care a stat în serviciul D-lui Prof. **Marinescu** $2^1/_2$ luni, cu o hemiplegie dreaptă, mai pronunțată la braț, cu contracturi și atrofie în acest segment, și cu alte fenomene mobile, și unde 'i s'a diagnosticat o tumoră cerebrală. In ultimul timp căzuse într'o prostrație profundă, nu vorbea, nu recunoștea pe nimeni și părea perdută. Când am examinat'o la început am crezut că e un caz de histerie, mai ales că paralizia scăzuse la piciorul drept și avea câte-va simptome schimbătoare.

Examenul fundului ochilor a arătat o stază papilară manifestă, adică augmentare în tensiunea intra-cranienă. Revenind la diagnosticul de tumoră cerebrală, am operat'o la 12 Februarie 1901. Hemicraniectomie stângă Meningele erau în tensiune mare, bombau, fără pulzațiuni, am incizat dura formând un lamboŭ, dealungul celui osos. Hemisferul cerebral era ca o pânză întinsă, fără circonvoluțiuni și șghiaburi, fără pulzațiuni. Intr'o regiune fără vase, unde exista fluctuație, în centrul lobului parietal, am incizat substanța cerebrală pe o adâncime de câți-va milimetri, imediat a eșit lichid clar ca apa de stîncă și în urmă membrana mamă a unui chist hidatic. Am cusut dura la loc, am reaplicat lamboul osos și am cusut pelea cu setolină. Bolnava e azi foarte bine, temperatura și pulsul normale, vorbește bine, își aduce aminte și de cee-ce 'i s'a întâmplat la Pantelimon. Mișcările încă n'au revenit. In lichid nu s'a găsit croșete.

Discuția :

D. **Racoviceanu.** — Amintește un caz operat la Colentina, era un bolnav adus din serviciul medical cu accese subintrante de epilepsie ; la operație s'a găsit un chist hidatic subdurmerien, care s'a incizat. După 6—7 ore bolnavul a sucombat.

Comunicări :

Dr. **Cristian.** — *Un caz de tetanie hysterică în lehuzie,* (vezi pag. 117).

Societatea de chirurgie din Paris

Ședința de la 20 Februarie—6 Martie 1901

(Bulletins et mémoires de la Société de Chirurgie 1901)

Tratamentul tumorilor maligne inoperabile saŭ recidivante prin chinină (metoda luĭ **Jaboulay**). **Launois** comunică un caz de cancer al sânuluĭ tratat și foarte ameliorat prin metoda luĭ **Jaboulay**, bazată pe ideea că cancerul e parazitar și paraziții animalĭ mor prin chinină. Ulcerațiile sânuluĭ nu maĭ există, sânul are forma aproape normală, induratia și aderențele profunde sunt maĭ puțin întinse, nodositățile subcutanate aŭ diminuat și aŭ dispărut, asemenea și ganglionii sub-claviculari și axilari. **Poirier**, care a văzut bolnava în 2 rânduri, confirmă că starea generală și locală s'aŭ ameliorat. **Berger** nu crede într'o vindecare, căcĭ maĭ există leziuni locale. **Tuffier** susține că a obținut rezultate excelente în asemenea cazurĭ cu cacodilatul de sodă în injecțiunĭ subcutanate. **Bazy** crede că cancerul poate regresa și spontaneŭ. **Quénu** n'a obținut rezultate nicĭ cu chinină, nicĭ cu cacodilatul.

Serul anti-celular al luĭ **Wläeff.** **Berger.** — Injecțiunile aceste de ser ameliorează starea generală și simptomele funcționale locale, ca emoragia, deglutiția, graiul, etc. Starea leziunilor nu e influențată, de și une-orĭ ulcerațiile se vindecă și indurațiile și ganglionii diminue. **Nimier** într'o recidivă de cancer al limbeĭ n'a obținut nicĭ un rezultat cu acest ser. **Chauvel** comunică în numele luĭ **Dubujadoux** (Bildah) două observațiunĭ, una de *rezecția totală a peroneuluĭ* și alta de *luxația genunchiuluĭ înăuntru cu smulgerea apofizeĭ stiloide a peroneuluĭ și ruptura nervuluĭ sciatic popliteu extern.* De asemenea maĭ comunică și *două cure de herniĭ inguinale voluminoase*, una la copil, alta la adult, conținând anse de intestin subțire, apendicele, cecul și o parte din colon ascendent. **Monod** crede că în asemenea cazurĭ incizia trebue să fie lungă. **Lucas-Championnière** vorbește de o adevărată laparatomie. **Berger** în ernia colonuluĭ ilio-pelvien face o incizie abdominală și colopexie. **Tuffier** descrie un procedeŭ special pentru asemenea cazurĭ. **Quénu** prezintă mănușĭ de cauciuc.

Sterilizarea soluțiilor de cocaină. **Reclus** arată că această sterilizare o face din 1898 internul în farmacie **Hérissé**, la autoclav la 120°, fără a-și pierde proprietățile analgesice. **Schwartz** vorbește de procedeul lui de myoplastie herniară", în herniile mari recomandă mai curând o rezecție de intestin. **Guinard** susține că se sfacelează porțiunea de mușchiu întrebuințată în myoplastie, pe când autorul pe 70 cazuri n'a avut nici uu sfacel.

Fistulă a canalului lui Stenon tratată prin deschiderea canalului în mucoasa bucală. **Nelaton** comunică o observație a lui **Bouglé**; fistula data de 14 ani. Asemenea comunică o altă observație a acestuia din urmă în care tendonii scurtului și lungului extensor al degetului mare, secționați accidental, au fost implântați pe primul radial extern și lungul abductor.

Extirparea cancerului rectal pe calea abdomino-perineală. **Berger** a operat cu **Quénu** un caz în 1897 prin acest procedeu, cu succes. Revăzută, starea generală e bună, anusul artificial funcționează bine. Tumora extirpată era o ipertrofie inflamatorie cu stenoză. La bărbat operația e mai gravă. Viitorul e al metodei perineale.

Histerectomia în septicemia puerperală. **Rochard** a intervenit de 5 ori, prin histerectomie vaginală și abdominală, fără succes, poate din cauza întârzierei; își propune să intervină mai curând și totd'auna prin histerectomie abdominală. **Bazy** citează 2 cazuri letale. **Segond** se declară pentru calea abdominală, asemenea și **Tuffier**.

Phocas prezintă radiografii de corpi străini, un ac de păr intravezical și două calcule, toți scoși prin talie ipogastrică. **Gerard-Marchant** prezintă un lipom al limbei. **Potherat** prezintă un apendice cu o colecție purulentă în el, *pyo-apendix*. **Bazy** o trusă aseptică pentru sonde.

Intervenția chirurgicală în rupturile splinei. **Hartmann** comunică o observație a lui **Auvray** de splenectomie pentru ruptura traumatică a splinei. Din 38 cazuri, s'a făcut 29 ori splenectomie cu 17 vindecări. **Lejars** și **Terrier** în câte un caz s'au mulțumit cu golirea sângelui și drenare.

Indicațiunile celiotomiei în contuziunile abdomenului. **Hartmann.**— In absența ori-cărui simptom, contractura peretelui nu limitată la punctul contuz, e indicație imediată de laparotomie. In 27 cazuri, 10 prezentau acest simptom, laparotomia a arătat leziuni interne, 17 fără intervenție și fără acest simptom s'au vindecat. **Tuffier** aduce o statistică a histerectomiilor pentru infecțiunea puerperală și arată superioritatea celei abdominale. **Poirier** într'un caz s'a mulțumit cu laparotomie și drenagiu abdomino-utero-vaginal, asemenea și **Chaput**.

Plagă penetrantă a abdomenului prin armă de foc. **Walther.** — E o femee la care s'a găsit ficatul pătruns și stomacul, unde glontele s'a oprit. S'a evacuat un ematom retrostomacal, s'au legat capetele

coronarei stomachice, cusut plaga stomacală. Bolnava s'a vindecat Intr'un alt caz al lui **Walther** cu o plagă prin instrument tăetor s'au găsit 2 artere epiploice secționate.

Gastrectomie pentru cancer. **Tuffier** prezintă un bolnav operat de 3 ani cu pilorectomie, procedeul **Billroth**, fără recidivă. **Picqué** prezintă un *hematosalpinx* mic. Asemenea prezintă o bolnavă la care **Bazy** practicase o nefrotomie pentru pionefroză tuberculoasă cu simptome de manie acută după operație. Nefrectomia a fost urmată de dispariția psichozei. **Loison** prezintă radiografii de calcule vezicale.

Societatea de chirurgie din Lyon

(Ședințele de la 20 Decembrie 1900—31 Ianuarie 1901)
(Lyon médical)

Tratamentul ipertrofiei prostatice prin metoda lui Bottini. — **Rochet** a practicat operația în vr'o 10 cazuri și a obținut o diminuare a durerilor, cistita se amendează, cateterismul e mai ușor și mai rar, chiar micțiunea spontanee se restabilește. **Vallas** vorbește de emoragia consecutivă operației. **Fochier** a văzut hemoragii grave cu secțiuni mai simple

Coxa vara. — **Durand** prezintă bolnava și radiografia, colul e perpendicular la diafiza piciorului. **Battut** prezintă un bolnav cu un *mucocel frontal* la dreapta, operat acu 3 ani pentru o tumoră identică la stânga.

Battut prezintă piesele *de varice limfatice ale cordonului și filarioză.* Bolnavul a stat 10 ani în insula **Réunion.**

Osteo-artropatie nervoasă. **Gangolphe** prezintă un bolnav amputat de picior prin procedeul **Ollier** pentru o osteo-artropatie nervoasă a tarsului anterior.

Simfiză stafilo-faringee. **Albertin** prezintă un copil atins de simfiză cu distrugerea epigloteĭ și stenoza laringee. **Rochet** a tratat un caz identic, semne de eredo-sifilis erau evidente. **Ruotte** a văzut în Algeria multe cazuri. **Jaboulay** nu crede în constanța sifilisului, și tuberculoza poate da asemenea deformațiuni. **Condamin** arată două cazuri de *degenerescență malignă a bontului cervical după histerectomia sub-totală pentru fibrom.* **Gangolphe** întreabă dacă cancerul nu exista deja în momentul intervenției.

Varice limfatice în regiunea inguinală. **Goullioud** prezintă o bolnavă operată pentru tumori limfatice, diagnosticate hernie. **Battut** prezintă un soldat la care s'a făcut sutura *tendino-periostică* pentru *fractura rotulei.* **Gangolphe** prezintă piesa unei *tumori polikistice enorme a ovarului*, cântărind 11 kgr.

Strâmtoarea faringelui. **Albertin** operează asemenea cazuri cu

un bisturiŭ cotit și aplicarea unuĭ aparat protetic în cauciuc până la cicatrizarea plăgeĭ **Nové-Josserand** prezintă o fetiță de 2 anĭ la care a extirpat o tumoră ganglionară la gât, un *limfo-sarcom.*

Vallas prezintă un bolnav cu *scurtarea dobândită a indoitorilor degetelor* în urma uneĭ operațiunĭ pentru osteita cubitului. **Ruotte** prezintă un bolnav cu *sutura aripioarelor pentru fractura rotuleĭ.* **Jaboulay** prezintă radiografiile uneĭ malformațiunĭ ereditare, mama și copilul aŭ *mână strâmbă* prin absența radiuluĭ.

Mixom al maxilaruluĭ. — **Jaboulay** prezintă un bolnav la care a extirpat jumătatea dreaptă a maxilaruluĭ inferior după un procedeŭ special.

Cohn.

REVISTA ZIARELOR STREINE

Bull. of the Johns Hopkins Hospital No. 116, 1900.

Hunner *Aneurism of the aorta, treated by the insertion of a permanent wire and galvanism* (Anevrism al aorteĭ, tratat prin introducerea unuĭ fir permanent şi prin galvanizare). Autorul relatează 5 cazurĭ de anevrism aortic tratate în modul acesta. Inainte de operaţie trebue încercate acele necesare şi aparatul electric. Acul trebue să fie acoperit cu o materie răŭ conducătoare pentru ca să nu se risipească curentul trecând acul prin părete le saculuĭ. Sîrma are de rol de a produce coagule peste carĭ se contractă pereţiĭ anevrismuluĭ. Curentul electric produce o coroziune a sîrmeĭ, şi deci coagulele se formează maĭ lesne. Sîrma de preferat e un aliaj de argint. Cu toate acestea formarea fibrineĭ e de atribuit maĭ mult unuĭ proces chimic de cât mecanic.

Nicĭ-o-dată nu trebue să treacă prin sac ambiĭ polĭ şi nici curentul electroduluĭ negativ, de oare-ce la polul negativ se acumulează o gangă galbenă, friabilă.

Anestezic general nu se poate întrebuinţa în anevrism al aorteĭ, deci trebue recurs la cocaină saŭ clor-etil. Acul se înseră acolo unde sacul pare maĭ în contact cu părete le toracic.

In caz de anevrism al aorteĭ abdominale se face celiotomie pentru a procede apoĭ întocmaĭ ca în anevrismul toracic. **Moore** propune întrebuinţarea numaĭ a sîrmeĭ fără curent.

Prin metoda combinată **Moore-Corradi** aŭ fost tratate 32 cazurĭ din carĭ 17 toracice şi 6 abdominale. Din acestea s'aŭ vindecat treĭ toracice şi 1 abdominal şi 9 s'aŭ ameliorat.

Prin faptul că operaţia e nouă şi cazurile condamnate, rezultatele obţinute par escelente.

The Lancet, No. 4040, 1901, pag. 318 şi 319.

Whigham. *A case of primary carcinoma of the vermiform appendix.* (Un caz de carcinom primitiv al apendiceluĭ vermiform).

Femee în etate de 45 anĭ, primită în St. Georges Hospital la 11 Septembre 1900, pentru o tumefacţie mare a abdomenuluĭ şi o tumoră în regiunea iliacă stângă care a fost diagnosticată carcinom.

Cu şase săptămânĭ înainte de a fi primită în spital a început a slăbi, a se „umfla la stomac" şi a urina puţin. Defecaţia normală şi regulată. Facies galben ca paiul. Abdomenul distins şi dureros, edem al extremităţilor inferioare. Venele superficiale abdominale, bine pronunţate. In fosa iliacă stângă şi în părţile învecinate ale ipogastruluĭ se simţea o masă dură, mare, neregulată, cât pumnul, intrând în aparenţă şi în pelvis. Prin rect se simţea o tumoră în punga luĭ Douglas. Ganglionii nu eraŭ măriţi, urina normală, temperatura neridicată. La 3 Octombre a sucombat.

La necropsie s'a găsit o mare cantitate de lichid în abdomen. Peritoneul parietal era presărat cu noduli. Intestinele eraŭ turtite; epiploonul îngroşat şi infiltrat iar ganglionii mezenterici eraŭ măriţi.

Mucoasa traiectuluĭ alimentar era intactă afară de o mică porţiune de la începutul apendiceluĭ.

In ficat s'a găsit depositе secondare de mărimea unuĭ bob de mazăre iar ovarul stâng era tronsformat într'o masă lungă de 6 degete, neregulată şi cistică. In ovarul drept era un kist unilocular cât 2 pumnĭ.

Mucoasa apendiceluĭ era cotropită de celule carcinomatoase, tip sferoid.

Rolleston, (*The Lancet*, 7 Iulie, 1900, p. 11), publică un caz de carcinom primar al apendiceluĭ. Cazul acesta însă a luat forma uneĭ apendicite recidivate. Cauza pentru care cancerul primitiv al apendiceluĭ pare atât de rar se poate atribui, întâiŭ, faptuluĭ că după apendiectomie nu se face tot-d'a-una examen microscopic, şi al doilea că neoplasia se disemineză în acelaş chip în cât cotropeşte rectul saŭ alt organ de unde se pare apoĭ că ar fi pornit întâiŭ boala.

Elizabeth Hurdon (*John's Hopkins Hosp. Bulletin*, Iulie-August 1900 pag. 175, a relatat un caz de carcinom primar sfero-celular al apendiceluĭ, la o femee de 24 anĭ care se presupunea a avea un rinichiŭ flotant.

Kelly (*Proceeding of the Path. Soc. of Philad.* 1900, pag. 109) a cules din literatura med. 18 cazurĭ de cancer primar al apendiceluĭ, la carĭ adaugă 2 cazurĭ propriĭ cu tip sfero-celular. Cazurile de tumoră inocentă a apendiceluĭ susţine că sunt şi maĭ rare de cât cele maligne şi n'a întâlnit de cât 2 fibro-mioame asociate cu ale uteruluĭ.

T. H. Welis. An intra-peritoneal method for radical cure of inguinal hernia. (Cura radicală a herniеĭ inguinale printr'o metodă intra-peritoneală).

Autorul îşi propune să descrie acest procedeŭ operator pe care l'a vĕzut practicat de **Symonds**.

Se face o incizie de $2^1/_2$ degete, începând de la linia semilunară şi terminând-o d'asupra inelului abdominal extern. Incizia interesează în

toată lungimea ei, pelea, grăsimea su erficială, fascia etc., şi expune partea inferioară a inelului abdominal. Un deget şi jumătate din partea superioară a acestei inciziuni interesează muşchii abdominali, etc., peritoneul este expus şi prevenind ori-ce emoragie, se deschide şi peritoneul. Se introduce un deget prin această deschidere, pătrunzênd prin inelul intern în sacul herniar care se explorează cu atenţiune. Neexistând nici o aderenţă, se reduce conţinutul saculuĭ cu ajutorul degetelui din năuntru şi cu mâna din afară. După golirea saculuĭ se introduce o pensă pe lângă degetul din năuntru saculuĭ şi se apucă fundul saculuĭ care e adus inversat în partea superioară a plăgeĭ. Sacul ast-fel adus, se răsuceşte o dată sau de două orĭ împrejurul pentru a-l oblitera cavitatea şi se coase cu îngrijire la suprafaţa tăiată a peritoneuluĭ, cu mătasă fină sau katgut şi apoĭ se închide cavitatea abdominală.

In urmă se reunesc împreună stâlpiĭ inelului cu mătasă fină, fără a leza ţesuturile cordonuluĭ. După aceia, se coase în etajé muşchiĭ abdominuli d'asupra părţeĭ superioare a inciziuneĭ, iar marginele peleĭ se coase cu fire neîntrerupte sau întrerupte.

Autorul ilustrează procedeul cu istoricul unuĭ caz.

Sassover.

Xeroform

Cel maĭ bun şi cel maĭ eftin succedaneŭ al iodoformuluĭ

Inodor, netoxic chiar la uzul intern în dose marĭ ca antiseptic intestinal. Analgesic şi emostatic, neiritant, nu produce eczemă. Desodorisează chiar secreţiunile infecte, reduce supuraţiunea în mod surprinzător de repede şi are efecte sicative eminente. Mugurii cărnoşi sunt câte-odată maĭ micĭ de cât aceĭ produşi de iodoform, însă xeroformul întrece atât iodoformul cât şi orĭ-ce altă substanţă prin puterea sa dermatoplastică. Specific la ulcerile moĭ şi la ulcerile cronice ale gambeĭ, precum şi la eczemele umede. Plăgile recente le vindecă per primam şi în timp mult maĭ scurt. Din cauza netoxicităţeĭ şi acţiuneĭ sale analgesice este de mare folos în ginecologie şi la combustiuni. In tratamentul eczemelor umede cronice (intertrigo ş. a.) ajunge aplicarea repetată de vată xeroformată; băĭ şi pansamente devin ast-fel inutile.

— Probe şi literatură gratis —

Fabrica chimică von Heyden, Radebeul-Dresden

REPRESENTANT GENERAL PENTRU ROMÂNIA:

Nic. Genovitz, Bucurescĭ, Strada Căldărarĭ No. 1.

LUCRĂRI ORIGINALE

Contribuțiune la studiul epanșamentelor sanguine în cavitatea teceĭ sinoviale a tendoanelor radialilor

de

PROF. JUVARA

Revărsările de sânge, hematoamele tecilor sinoviale sunt încă foarte puțin cunoscute și autoriĭ clasicĭ de abia le consacră câte-va linii; cea ce mă autorisă a publica cu oare carĭ deslușirĭ observația unuĭ caz de epanșament sanguin în teaca radialilor, ce de curînd am avut ocasia să observ. Pentru a se înțelege bine și cu ușurință faptele ce vor urma, voiŭ începe dând câte-va noțiunĭ de anatomie asupra teceĭ sinoviale a acestor tendoane.

Tendoanele rădialilor în partea lor inferioară, acolo unde ele freacă în canalul osteo fibros, ce le formează fața posterioară a extremității inferioare a radiuluĭ cu ligamentul anular, sunt însoțite de o teacă sinovială lungă de 4½—5 c. m, care începe la 2—3 c. m. deasupra apofiseĭ stiloide radiale, și care se termină la 2—2½ c. m. dedesubtul linieĭ inter radio-carpiene. Această teacă presintă, din punct de vedere topografic, două porțiunĭ deosebite: *Una superioară* corespunzând feței posterioare a extremității radiale saŭ maĭ bine zis canaluluĭ osteo-fibros care conține tendoanele la acest nivel și o *porțiune inferioară* saŭ *carpiană*. Porțiunea superioară e comună ambelor tendoane și fundul de sac care o termină, tăiat de obiceiŭ în formă de rachetă,

depăşeşte puţin margina superioară a ligamentuluĭ anular.

Porţiunea inferioară e împărţită în două funduri de sac, unul pentru fie-care tendon, aşa încât teaca radialilor în totalitatea eĭ are forma unuĭ Y întors (Y) cu cele două braţe foarte apropiate. Fundurile de sac inferioare nu se scobor pînă la inserţia tendoanelor pe metacarpiene, ci se opresc ceva maĭ sus, aşa încât extremităţile tendoanelor, pe o lungime de aproape 1. c. m. sunt libere de sinovială.

In partea superioară, teaca sinovială e strîmtă, tăiată tocmaĭ pe măsură aşa încît tendoanele lunecă exact întrînsa; maĭ mult încă, în această porţiune teaca e inextensibilă, mărginită fiind de faţa posterioară a radiuluĭ şi de ligamentul anular.

In porţiunea eĭ carpiană teaca sinovială a radialilor, e largă, extensibilă aşa încât un epanşament, oare care o umflă în formă de tumoare. Teaca radialilor pe faţa eĭ posterioară e încrucişată de tendonul lunguluĭ extensor, care în această porţiune e şi el însoţit de o teacă sinovială cilindrică lungă de 6—8 c. m. Accasta începe la 2—3 c. m. deasupra margineĭ posterioare a extremităţeĭ radiale şi se termină la nivelul articulaţiuneĭ metacarpo-trapeziene; presintă deci şi ea două porţiunĭ: una superioară, care corespunde extremităţeĭ radiale, şghiabuluĭ ce ea presintă tendonuluĭ, porţiune strîns închingată de ligamentul anular dorsal şi o porţiune carpienă, oblic îndreptată în jos şi în afară şi în raport cu foiţa posterioară a teceĭ radialilor. Dacă se injectează un liquid în teaca radialilor se observă: că infecţia după ce a umplut porţiunea inferioară a acesteĭ tece umple şi teaca extensoruluĭ propriŭ; deci, trebue să existe o comunicaţie între amândouă. In adevăr, dacă se deschide teaca lunguluĭ extensor se găseşte că peretele profund al acesteĭ tece, comun pe o mică porţiune cu peretele superficial al teceĭ radialilor, presintă la partea luĭ superioară, imediat sub marginea osuluĭ, un orificiŭ ovalar mărginit în jos şi în afară de o plică falciformă, prin orificiŭ se vede tendonul alb şi lucitor al aceluĭ de al doilea radial, foarte rare orĭ după cum am văzut în cîte-va cazurĭ acest orificiu lipsesce.

Tendoanele radialilor în majoritatea casurilor nu sunt libere în teaca lor ci sunt unite fie între ele, fie cu pereții teceĭ, carĭ 'ĭ conține, prin plice membranoase care împart după cum am descris în altă parte [1]) cavitatea sinovială în maĭ multe compartimente comunicînd de obiceiŭ între dînsele. De asemenea tendonul lunguluĭ extensor poate să presinte un meso, care 'l leagă de peretele profund al teceĭ luĭ.

* * *

Tînărul C . . . de 17 anĭ, elev, în cursul unor exerciții gimnastice s'a lovit puternic la partea posterioară și externă a feței dorsale a pumnuluĭ drept. A simțit o durere vie și a observat formându-se la nivelul loviturei o mică tumoare, imediat a venit să mă consulte.

Pe partea posterioară a pumnuluĭ drept, în prelungirea celuĭ de al doilea spațiŭ interosos, puțin dedesubtul marginei posterioare a extremității radiale, există o tumoare ovoidă de volumul uneĭ migdale. Pelea e de aspect și colorațiune normală nepăstrând nicĭ o urmă de un traumatism puternic. La palpație mica tumoră, bine limitată e de consistență moale, manifest, fluctuentă. Dacă cu pulpa degetuluĭ se exercită asupra eĭ o ușoară compresiune, se constată că tumora se reduce, dar că în același timp apare o nouă ridicătură de formă cilindrică, lungă de 2—3 c. m., groasă de 4—5 m. m. oblic îndreptată în jos și în afară spre rădăcina policeluĭ, spre această parte ridicătura se termină în fund de sac, exact la nivelul articulațiuneĭ metacarpo-falangiene.

Dacă oprim compresiunea și bolnavul face câteva mișcărĭ cu degetul mare, tumora reapare cu caracterele eĭ primitive, acelaș lucru se întâmplă dacă, după ce s'a redus tumoarea se comprimă cu pulpa degetuluĭ ridicătura care se formează în lungul tendonuluĭ extensor.

Aceste fapte: reductibilitatea tumoreĭ și aparițiunea

---

1). Archives des Sciences médicales. No. 5—6 1898. Contribution à l'étude du ligament annulaire dorsal du carpe et des gaines synoviales.

în acelaș timp a unei ridicături în jurul tendonului lunguluĭ extensor, mĭ-aŭ impus diagnosticul de epanșament în teaca radialilor, teacă care, după cum am arătat maĭ sus, comunică printr'un orificiŭ cu teaca lunguluĭ extensor.

Asupra feluluĭ epanșamentuluĭ nu încape de asemenea niciĭ o discuțiune și nu poate fi format de cât din sânge căcĭ inundația sinovialeĭ s'a făcut repede și după cum zice bolnavul, sub ochiĭ luĭ.

In adevăr, lovitura a putut determina pe coarda întinsă a tendoanelor radiale ruptura într'un punct oare care a sinovialeĭ și a unuia din vasele, de altfel foarte micĭ, carĭ șerpuesc sub peretele eĭ saŭ carĭ există în plicele pe carĭ sinoviala le trimite tendoanelor.

Hemoragia prea mică pentru ca să umple teaca radială în întregime, injectând în acelaș timp și teaca extensoruluĭ s'a adunat numaĭ în fundurile de sac inferioare a teceĭ radialilor, de unde compresiunea digitală o respinge în teaca extensoruluĭ.

Diagnosticul epanșamentelor sanguine în teaca radialilor nu e de făcut de cât cu chistele sinoviale, de origină articulară care și dânsele pot să apară brusc în urma uneĭ sforțărĭ după cum am avut ocasia să observ în acelaș timp un caz și carĭ pot ocupa exact acelaș loc ca și epanșamentele teceĭ radialilor. In majoritatea cazurilor aceste chiste sunt ireductibile saŭ se reduc cu dificultate și dacă se reduc conținutul lor se varsă în articulație dar nu injectează teaca extensoruluĭ propriŭ.

Tratamentul epanșamentelor sanguine a teceĭ sinoviale a radialilor și în general a tuturor tecelor tendinoase consistă în extracțiunea sângeluĭ printr'o puncțiune capilară urmată de un pansament compresiv, cu repaosul regiuneĭ timp de 4—5 zile. In casul meŭ n'am putut proceda astfel din causă că bolnavul foarte fricos n'a admis niciĭ chĭar o puncțiune ceea ce de altfel nu'l a oprit de a se vindeca perfect după o compresiune de câte-ve zile, urmată de mai multe ședințe de un ușor masagiŭ.

Rezecțiunea totală și bilaterală a simpaticuluĭ cervical în gușa exoftalmică

de

Dr. BĂLĂCESCU

Fără a intra în detaliĭ asupra patogenieĭ gușeĭ exoftalmice, discutată și foarte bine rezumată în teza luĭ *Gayme*[1]), a luĭ *Boissou*[2]) și *Băluș*[3]) pentru a nu cita decât lucrările cele maĭ recente relativ la această cestiune, voĭ rezuma în câte-va cuvinte rolul simpaticuluĭ cervical în triada basedowiană. In urmă, bazat pe rezultatele obținute în 52 cazurĭ de gușe exoftalmică, tratate prin intervențiunĭ chirurgicale asupra simpaticuluĭ cervical, voĭ arăta superioritatea incontestabilă a rezecțiuneĭ totale și bilaterale a simpaticuluĭ cervical, față de cele-l'alte intervențiunĭ chirurgicale intreprinse cu scop terapeutic în boala luĭ Basedow.

Socotesc inutil a maĭ face istoricul rezecțiuneĭ simpaticuluĭ cervical, căcĭ să știe de toată lumea astăzĭ, că paternitatea rezecțiuneĭ, parțială la început, totală maĭ în urmă, 'ĭ revine Profesoruluĭ Th. Ionescu, care cel dintâĭ practică, în primul caz de gușe exoftalmică la 5 August 1896, rezecțiunea parțială a simpaticuluĭ cervical, coprinzênd ganglionul superior, cordonul subjacent, ganglionul mijlociŭ și cordonul ce-ĭ urmează, până deasupra ganglionuluĭ cervical inferior. Această operațiune o practică încă odată în al doilea caz la 21 August 1896, cazurĭ pe care le-a comunicat Congresuluĭ de Chirurgie francez din 1896, unde a propus să se facă nu numaĭ rezecțiunea parțială, așa cum o practicase în aceste douĕ cazurĭ, ci să se extirpe și ganglionul inferior, operațiune pe care o executase de alt-fel deja în maĭ multe cazurĭ de epilepsie, și pe care nu a

[1]) *Gayme*. Essai sur la maladie de Basedow 1899. Thèse de Paris.

[2]) *Boissou*. Étude critique des interv. sur le symp. cervic dans la maladie de Basedow. — Thèse de Paris 1898

[3]) *Băluș*, Rezecția simp cerv. în tratamentul gușeĭ exoftamice, Teză din Bucureștĭ 1898.

avut ocaziunea să o aplice ca tratament în guşa exoftalmică de cât la 18 Iulie 1897 cu un deplin succes şi de atunci în alte 13 cazuri.

Simpla secţiune a simpaticului cervical, experimentată şi propusă de *Edmunds*[1]) în 1896 pentru exoftalmie şi executată la om de *Jaboulay* în Februarie 1896, a fost complect abandonată de însuşi *Jaboulay*, care a apărat cu multă înviersunare paternitatea ei, pe care de alt-fel nimeni nu i-o revendica, pentru a practica rezecţiunea parţială limitată numai la ganglionul superior şi cordonul subjacent, adică la prima metodă propusă şi executată pentru întâia oară de Prof. Th. Ionescu.

Pentru a nu aluneca pe panta hipotezelor, să lăsăm de o parte detaliurile cauzale şi să vedem până la ce punct este logic a se atribui un rol simpaticului cervical în boala lui Basedow, fie acest rol datorit unei excitaţiuni proprii a nervului, saŭ unei acţiuni reflexe, ori să fie simtomatic al unei nevrose, al unei intoxicaţiuni, al unei leziuni saŭ al unei compresiuni. — Să vedem dacă toate simtomele guşei exoftalmice, saŭ numai o parte din ele, se pot atribui unei turburări în funcţiunile simpaticului cervical, ori care ar fi cauza acestei turburări.

Intr'un cuvânt, fiind cunoscute raporturile fiziologice normale, între cordonul cervical şi organele pe cari le atinge guşa exoftalmică, să vedem dacă există relaţiuni între turburările acestui cordon şi turburările organice basedowiene. In care caz, să cercetăm dacă supresiunea nervului este capabilă de a aduce dispariţia acestor turburări, şi care este mecanismul acestei acţiuni.

1) *Acţiunea asupra aparatului ocular.* — *Exoftalmia*, unul din simtomele principale ale guşei exoftalmice, se produce prin contracţiunea energică a conului muscular cu fibre netede, ce îmbracă polul posterior al globului ocular, (muschiul lui Müller), contracţiune produsă printr'o excitaţiune a simpaticului cervical. — Această teorie este

[1]) Mercredi Méd. 1895 şi The Lancet 1895.

astă-zĭ admisă de toți, și chiar de *Abadie*, care atribuia exoftalmia uneĭ vaso-dilatațiunĭ active a arterelor retro-oculare.

Fiind ast-fel stabilită relațiunea între excitarea simpaticuluĭ și simtomul basedowian *exoftalmie*, supresiunea nervuluĭ produce dispariția acesteĭ turburărĭ? In toate cazurile.

In adevĕr, simpla secțiune chiar a simpaticuluĭ cervical, paralizează mușchiĭ netedĭ aĭ luĭ Müller și produce retragerea globuluĭ ocular, pentru că nerviĭ motorĭ aĭ mușchilor luĭ Müller urmează cordonul cervical în toată lungimea sa, și nu par să se asocieze, ca nerviĭ irienĭ, cu nicĭ un alt nerv motor dintre nerviĭ cranienĭ, așa în cât simpla secțiune ar fi suficientă pentru a suprima acțiunea acestor filete nervoase; cea ce explică de altfel rezultatele obținute de Jaboulay.

Dar dacă excitațiunea simpaticuluĭ produce exoftalmia, este natural a ne întreba, pentru ce nu se observă în toate cazurile de exoftalmie și dilatațiunea pupileĭ, pentru că se știe că experimental excitațiunea mecanică saŭ electrică[1]) a cordonuluĭ sympaticuluĭ cervical produce dilatațiunea pupilară? — Eĭ bine, după *Dastre*[2]), în gușa exoftalmică ar exista o excitațiune anormală, care ar interesa numaĭ originile centrale a diferiților nervĭ ce compun aparatul nervos al globuluĭ ocular, și în cazul când există o strâmtorare a pupileĭ, probabil că stimulează numaĭ nerviĭ propulsorĭ aĭ globuluĭ, neînfluențând întru nimic asupra nervilor iridodilatatorĭ. Așa că ne putem explica pentru ce în boala luĭ Basedow dilatația pupileĭ nu însoțește în tot-deauna exoftalmia, știut fiind după lucrările luĭ *F. Franck*[3]) că filetele irido-dilatatoare se disociază de-asupra ganglionuluĭ cervical superior separându-se de vaso constrictoriĭ oculariĭ, care urmează plexul carotidian intern pentru a se arunca

1) *Th. Jonesco et Floresco*. Bul. de l'Académie de medecine No. 33, 1890.

2) *Dastre*. Comptes rendus Soc. Biol. 4 Février 1899.

3) *F. Franck*. Comptes R. Soc. Biol. 1878 et C. R. du Laborat. de Marey 1879.

în ganglionul luĭ Gasser, unde se unesc cu filetele trigemenuluĭ.

Dupuy [1]) *Rendu* și alțĭ autorĭ, cred că influența iridodilatatoare a simpaticuluĭ poate fi contrabalansată prin iperemia exagerată a irisuluĭ, care mărind suprafața acesteĭ membrane, se opune la dilatația pupileĭ; așa că după cum va predomina acțiunea musculară saŭ iperemică, diametrul pupileĭ va fi mărit saŭ micșorat. Cu modul acesta s'ar explica de ce în toate cazurile când există *fotofobia*, observată de *Trousseau* și *Rendu* [2]) în câte-va cazurĭ și descrisă de *Galezowski* [3]) ca existând la toțĭ basedowieni, pupila e contractată cu atât maĭ mult cu cât fotofobia e maĭ exagerată.

Rezecând însă simpaticul la om, se interesează forțat cele două ordine de nervĭ și odată cu retragerea globuluĭ ocular se produce și strâmtoarea permanentă a pupileĭ, fie ea dilatată saŭ nu anterior.

Oftalmoplegia externă, ca și insuficiența convergențeĭ, formă atenuată a acesteĭ oftalmoplegiĭ, care se observă une-orĭ în gușa exoftalmică, se explică prin excitațiunea simpaticuluĭ, pentru că mușchiul luĭ Müller contractându-se în urma acesteĭ excitațiunĭ, contrabalansează acțiunea mușchilor motorĭ aĭ globuluĭ, lungițĭ deja prin exoftalmie.

Tot prin acelașĭ mecanism, adică prin contracțiunea mușchiuluĭ luĭ Müller, ce se găsește în raport intim cu ridicătorul pleoapeĭ superioare, se explică și semnul luĭ *von de Graefe*; asociațiunea mișcărilor sinergice între pleoapa superioară și globul ocular nu maĭ există.

2) *Acțiunea asupra corpuluĭ tiroid.*—Pentru a explica hipertrofia corpuluĭ tiroid în gușa exoftalmică, s'a invocat vaso-dilatația exagerată, produsă prin excitațiunea permanentă numaĭ a fibrelor vaso-dilatatrice ale simpaticuluĭ cer-

---

1) *Dupuy*. Contrib. à l'étude patog. du goître exopht. Thèse. Lyon. 1897.

2) *Rendu*. Dict-encycl. Goître exopht. pag. 569.

3) *Galezowski* et *Daguenet*. Diag. et trait. des affect, oculaires pag. 1022.

vical, saŭ a nucleilor sĕĭ de origină (*Abadie*[1]); acțiunea vaso-constrictorilor fiind abolită printr'un fenomen de inhibițiune, arterele carotide și tiroidiene se dilată, consecutiv se hipertrofiază corpul tiroid și se constitue gușa. Această teorie se bazează pe experiențele luĭ *Dastre* și *Morat*[2]) după care excitațiunea fibrelor simpatice, ce merg din ultimile rădăcinĭ cervicale și prime toracice, produce vaso-dilatația vaselor tiroidiene. Așa în cât rezecțiunea simpaticuluĭ dedesubtul ganglionuluĭ cervical inferior, ar suprima calea de transmisiune la corpul tiroid a unei influențe medulare vaso-dilatatrice, și consecutiv s'ar atrofia gușa. — Insă *François Franck* [3]) în nenumăratele experiențe intrepinse cu Hallion nu a observat nicĭ o dată nicĭ cea maĭ mică vaso-dilatațiune tiroidienă, excitând în toate locurile filetele ascendente ale simpaticuluĭ toraco-cervical; ci din contra a obținut o vaso-constricție tiroidienă din cele maĭ evidente. Așa că, după acești fiziologiști, prin rezecția simpaticuluĭ s'ar suprima vaso-constrictorĭ tiroidienĭ, în loc de a suprima vaso-dilatatoriĭ presupuși ca conținuți în cordonul cervical.

Profesorul *Th. Ionescu* [4]) consideră gușa în maladia luĭ Basedow, ca rezultat al augmentăreĭ corpuluĭ tiroid prin hiperactivitatea elementelor sale glandulare și hipersecrețiunea suculuĭ tiroidian, produsă printr'o excitațiune permanentă a nervilor excito-secretorĭ aĭ acestuĭ organ.—Relativ la această opiniune *F. Franck* [5]) se exprimă ast-fel: „Este logic, în adevăr, de a presupune în simpaticul cervical nervĭ secretorĭ tiroidienĭ, pentru că se știe, de exemplu, că în simpatic există nervĭ secretorĭ sudoralĭ, de acea hipoteza este legitimată". Prin rezecțiunea simpaticuluĭ, suprimându-se acești nervĭ excito-secretorĭ, se va obține micșorarea gușeĭ, cea ce s'a observat în tóte cazurile de gușe exoftalmică tratate prin rezecțiunea simpaticuluĭ cervical.

---

1) *Abadie.* Congrès franc. de chirg. 1897.
2) *Briaud.* Recherch. anat. et Physio. sur l'inerv du corps tyroid Th. Lyon 1897.
3) *F. Franck.* Bull. de l'Acad de Med. 30 maĭ 1899 pag. 573
4) *Th. Ionesco.* Travaux de chirurg. pag. 142.
5) *F. Franck.* Bull. de l'acad de Méd. 30 maĭ 1899 pag. 577.

Scanned with OKEN Scanner

3) *Acțiunea asupra inimieĭ.* — Tachicardia, unul din simtomele de căpetenie în maladia luĭ Basedow, se explică foarte ușor printr'o excitațiune a simpaticuluĭ, pentru că ea se prezintă cu toate caracterele de accelerare produse prin excitarea nervilor acceleratorĭ, diferite de acelea ce ar resulta dintr'o paralizie a nervilor moderatorĭ aĭ inimeĭ.

Voind a modifica printr'o intervențiune operatoare, această manifestațiune activă a maladieĭ luĭ Basedow, trebue să ne adresăm aparatuluĭ nervos cardio-accelerator, cu alte cuvinte simpaticuluĭ, al căruĭ rol de nerv accelerator cardiac și sistolic nu se maĭ discută[1]).

In adevăr, filete nervoase acceleratoare se găsesc în simpaticul cervical, ele se grupează maĭ cu seamă în porțiunea toracică superioară a simpaticuluĭ, eșind din măduva dorsală superioară și din partea inferioară a măduveĭ cervicale.

Se descriŭ treĭ nervĭ cardio-aorticĭ aĭ simpaticuluĭ cervical, fie care ieșind din unul din ceĭ treĭ ganglionĭ cervicalĭ.

Nervul cardiac superior, format prin reunirea într'un singur cordon a maĭ multor filete interne emanând din ganglionul cervical superior, se anastomozează în jos cu ceĭ l'alțĭ nervĭ cardiacĭ aĭ simpaticuluĭ și cu filete din recurent și pneumogastric pentru a se termina în pexul aortic.

Nervul cardiac mijlociŭ, eșit din ganglionul mijlociŭ se unește cu nervul cardiac superior la baza gâtuluĭ,

Nervul cardiac inferior iese din ganglionul cervical inferior, se unește cu nervul cardiac mijlociŭ saŭ descinde izolat și se împarte în maĭ multe rămurĭ.

Din această dispoziție anatomică se înțelege că pentru a suprima toțĭ nerviĭ cardiacĭ nu este suficient a secționa cordonul simpaticuluĭ cervical, orĭ la ce nivel vom face această secțiune, neputând întrerupe niciŭ odată de cât o mică porțiune din conductoriĭ multiplĭ ce leagă

---

1) *F. Franck.* Grand sympathique. Dict. encyclop. p. 29. 1884

inima cu cordonul cervical. *Secțiunea va trebui să intereseze totalitatea cordonuluĭ, de la ganglionul cervical superior la ganglionul cervical inferior inclusiv.* Și pentru că adese orĭ acest ganglion este fuzionat cu primul ganglion toracic, ablațiunea maseĭ ganglionare cervicale inferioară va aduce suprimarea tutulor nervilor cardiacĭ inferiorĭ.

Așa dar pentru a face ca tachicardia să dispară trebue să particăm intervenția propusă și executată de Prof. Th. Ionescu [1]), rezecțiunea totală și bilaterală a simpaticuluĭ cervical.

4) *Acțiunea asupra circulațiuneĭ encefalice.*—In afară de cele treĭ marĭ simtome, ce formează triada simtomatică în maladia luĭ Basedow, maĭ există și semne accesoriĭ, inconstante și adese orĭ tardive, în producerea cărora rolul simpaticuluĭ nu este maĭ puțin probabil.

In adevĕr, iată cum se exprimă Prof. Th. Ionescu în aceasta privință; „în cea ce se referă simtomele accesoriĭ, *tremurăturĭ, senzațiunea de căldură, hipersecreținea sudorală, turburările gastro-intestinale, hiperexcitabilitatea nervoasă,* par să fie datorite uneĭ anemiĭ cerebrale permanente, întreținută printr'o permanentă excitațiune a nervilor vaso-constrictorĭ aĭ encefaluluĭ conținuțĭ în simpaticul cervical". — Așa în cât, pentru a face să dispară aceste simtome accesoriĭ va trebui să modificăm circulația encefalică, în sensul de a produce o congestie cerebrală, cea ce se obține numaĭ prin rezecțiunea simpaticuluĭ cervical în totalitate, pentru că extirpând odată cu lanțul cervical și ganglionul cervical inferior și o parte din primul toracic, se vor suprima pe lângă vaso-motoriĭ cerebralĭ conținuțĭ în simpaticul cervical și vaso-motoriĭ regiunilor basilare ale encefaluluĭ (protuberanță, bulb și cerebel) și a porțiuneĭ superioare a măduveĭ, conținuțĭ în nervul vertebral [2]), obținând cu modul acesta o vaso-dilatație paralitică a encefaluluĭ.

Din cele ce preced reese într'un mod indubitabil că marele simpatic joacă un rol incontestat în producerea

1) *Th. Ionescu.* Travaux de chir. pag. 142
2) *F. Franck.* Bull de l'acad. de Med 1899 pag. 579

fenomenelor morbide ale guşeĭ exoftalmice, fenomene ce dispar dupe rezecţiunea nervuluĭ; nu trebue însă a se considera nervul însu-şĭ ca *primum movens* al afecţiuneĭ, el nu serveşte de cât ca linie de unire, cale de transmisiune între *primum movens* (guşa la basedovienii secondarĭ saŭ o afecţiune encefalică) şi între organele a căror funcţionare este alterată în mod secundar (ochĭ, inimă şi corp tiroid). Aşa în cât simpaticul fiind excitat, la periferie printr'o excitaţiune mecanică (guşa) saŭ chimică (secreţiunea tiroidienă), orĭ suferind o excitaţiune centrală primitivă, orĭ care ar fi mecanismul acesteĭ excitaţiunĭ, dă naştere la turburările basedoviene, care dispar de îndată ce calea de transmisiune a excitaţiuneĭ a fost distrusă (*Th. Ionescu*[1]).

F. Franck[2]) 'şĭ explică efectele obţinute dupe rezecţiunea simpaticuluĭ, prin suprimarea transmisiuneĭ către centru, a excitaţiunilor anormale de origină cardio aortică.

Existenţa unor filete nervoase sensitive în marele simpatic, este demonstrată după lucrările luĭ *Cl. Bernard*[3]), *Arloing şi Tripier*[4]) şi *F. Frank*[5]).

Relativ la această cestiune iată ce spune F. Franck:

„Experimental se dovedeşte că o parte din filetele sensitive existente în marele simpatic, merg în spre centriĭ bulbo-medularĭ, urmând calea nervuluĭ vertebral şi ramurile comunicante toracice superioare; o altă parte prin ramurile comunicante mijlociĭ şi prin anastomozele ce leagă ganglionul cervical mijlociŭ cu perechile cervicale mijlociĭ şi în fine o bună parte prin anastomozele ganglionuluĭ cervical superior cu primele douĕ perechĭ cervicale, cu pneumogastricul şi cu ganglionul luĭ Gasser.

Excitaţiunea segmentuluĭ superior al simpaticuluĭ produce o serie de reflexe vaso-motoare, cu o vaso-dilatare a vaselor superficiale (cutanate şi musculare) şi o vaso-con-

1) *Th. Ionescu.* Travaux de chir, pag 142.
2) *F. Franck.* Bull. de l'Acad de Méd, 1899, pag. 587.
3) *Cl. Bernard.* Liq Organ, p. 319.
4) *Arloing et Tripier.* Archiv physiol., 1873, p. 165.
5) *F. Franck.* Cours du Collège de France, 1884—1888.

stricție energică a vaselor viscerale, pulmoni, rinichi. splina, intestin. Vasele tiroidiene, din partea opusă excitațiuneĭ, se dilată considerabil. Bătăile inimeĭ sunt accelerate. — Toate aceste fenemene sunt identice cu acele ce se observ în guşa exoftalmică. — Dacă se secționează anastomozele ce leagă ganglionul cervical superior de cordoanele nervoase vecine, la animalele care nu aŭ ganglion cervical mijlociŭ, şi decĭ nicĭ o altă comunicare cu centriĭ, de cât prin aceste anastomoze, se vor suprima reacțiunile vasomotrice şi cardiace precum şi manifestațiunile generale motrice şi respiratoriĭ ale sensibilităței cordonuluĭ.

La om însă întreruperea nu va fi complectă de cât dacă se va ridica odată cu ganglionul cervical superior şi ganglionul cervical mijlociŭ şi ganglionul cervical inferior şi o parte dacă nu totalitatea primuluĭ toracic, filetele de transmisiune ale sensibilităței simpaticuluĭ, urmând pe lângă anastomozele ganglionuluĭ cervical superior, nervul vertebral şi anastamozele ganglionuluĭ cervical mijlociŭ.

Aceste filete sensibile ascendente, conținute în cordonul simpatic şi nervul vertebral, aŭ ca punct de plecare toracic aorta şi inima, şi orĭ ce iritațiune a aparatuluĭ cardio-aortic ar fi în stare să provoace accidente nervoase identice cu acelea ce se observă în maladia luĭ Basedow.

Intreruperea tuturor căilor centripete, va suprima transmisiunea acestor iritațiunĭ cardio-aortice, făcând în modul acesta să dispară toate accidentele nervoase consecutive acestor iritațiunĭ".

Aşa dar, după F. Franck, prin resecțiunea simpaticuluĭ, se suprimă nu numaĭ căile centrifuge, ci şi nerviĭ sensibilĭ care leagă organele toracice cu centriĭ nervoşĭ, însă cum aceştĭ nervĭ sunt conduşĭ la centriĭ prin căĭ multiple, este indispensabil de a practica ablațiunea totală a simpaticuluĭ cervical şi a porțiuneĭ toracice superioare, dacă voim să le întrerupem pe toate.

(Va urma).

FAPTE ŞI OBSERVAŢIUNI

DIN SERVICIUL CLINICO-CHIRURGICAL

al D-luĭ Profesor **TOMA IONESCU** *din Spitalul Colţea*

Operaţiunea luĭ Kroenlein în afecţiunile orbiteĭ

de

Dr. COHN

In volumul al IV al acesteĭ reviste am avut deja ocaziunea să public două cazurĭ de tumorĭ ale nervuluĭ optic, din serviciul D-luĭ Profesor **Toma Ionescu** tratate prin procedeul luĭ **Krönlein** cu conservarea globuluĭ ocular [1]). Unul din aceste cazurĭ figurase în teza D-luĭ **Raff** din 1899. Până atunci nu se intervenise prin acest procedeŭ şi pentru tumorĭ de ale nervuluĭ optic de cât în 5 casurĭ, două ale luĭ **Braunschweig** [2]) şi unul al luĭ **Schreiber** [3]) (mixo-sarcom). De atunci numărul cazurilor s'aŭ înmulţit şi atenţiunea fiind atrasă asupra acesteĭ operaţiunĭ, apar maĭ multe lucrărĭ.

Prima lucrare e chiar din clinica profesoruluĭ *Krönlein* din *Zürich* de *Domela-Nieuwenhuis* [4]). Autorul se ocupă de toate procedeele de extirpare a tumorilor retro-oculare, cu conservarea globuluĭ ocular In afară de procedeul trans-conjunctival al luĭ *Knapp* şi derivatele luĭ, găsim descrise treĭ procedee prin rezecţiunĭ osteoplasticu temporare. In 1897, *Cahen* [5]) a propus *deschiderea orbiteĭ prin peretele superior*, rezecând temporar o parte din osul frontal, dând duramater şi creerul la o parte şi trepanând cu dalta peretele superior.

Autorul a aplicat acest procedeŭ pentru evulziunea profundă a nervuluĭ frontal în orbită, într'un caz de nevralgie frontală rebelă în care smulgerea nervuluĭ supra-orbitar n'a dat nicĭ un rezultat şi

---

1) Extirparea tumorilor primitive ale nervuluĭ optic, etc. *Revista de chirurgie*. Vol. IV, 1900. p. 209

2) *Archiv für Ophtalmologie*, Bd. XXXIX, 4, p. 1—93

3) *Beiträge zur klinischen Chirurgie*, Bd. XIX, p. 533

4) Ueber die retrobulbäre chirurgie der orbita. *Beiträge zur Klin. Chir.* Bd. XXVII. 1900, p. 525

5) *Centralblatt f. Chirurgie*, 1897, s. 737.

recomandă procedeul luĭ pentru extirparea tumorilor orbitare cu conservarea globuluĭ, procedeŭ care n'a fost imitat până în prezent. Printr'un procedeŭ analog, adică rezecția bordului superior al orbiteĭ. **Championnière**[1]) a extirpat un *Kist hid tic* al orbiteĭ, de 3,7 pe 2,5 cm In 1895, **Gussenbauer**[2]) a descris două metode operatorii, pentru extirpare de tumorĭ, prin rezecția temporară a scheletuluĭ nasal, deschizând ambele orbite, sinurile frontale, etmoidale și sfenoidale. Incizia pornind din jumătatea internă a sprînceneĭ drepte de a lungul spineĭ nazale a frontaluluĭ până la spina nazală a maxilaruluĭ superior de aci transversal peste nas de a lungul mărginelor oaselor nazale, urmează simetric la stânga până în jumătatea sprînceneĭ stângĭ. Cu dalta se desface apofizele urcătoare ale maxilaruluĭ superior, până a marginea orbitară inferioară, scosăturile nazale ale frontaluluĭ în continuitate cu osul lacrimal, cu lama papiracee și cea perpendiculară a etmoiduluĭ. Lamboul osteo-cutanat se restoarnă în sus, deschizând ambele orbite și sinurile vecine. Autorul a aplicat acest procedeŭ într'un caz de psamom și un procedeŭ maĭ simplificat îutr'un alt caz de tumoră, endoteliom. Operațiunea aceasta, limitată numaĭ la o jumătate a feței, ar constitui un procedeŭ de extirparea tumorilor retro-oculare prin *rezecția temporară a peretelui orbitar intern*, care însă n'a fost încă aplicat.

In sfârșit, avem procedeul luĭ **Krönlein**, adică rezecția temporară a peretelui orbitar extern, singurul procedeŭ osteo-plastic aplicat până acu în tumorile limitate ale orbiteĭ. Acasta din urmă a fost subiectul tezeĭ inaugurale a luĭ **Chaillous**[4]) din 1900.

In aceste lucrărĭ, în afară de cele 5 casurĭ de tumorĭ ale nervuluĭ optic, operate prin procedeul **Kroenlein**, de care am pomenit maĭ sus, maĭ găsim următoarele cazurĭ:

Golowin[3]) în anul 1898 a operat un *fibrosarcom mixomatos al tuniceĭ arachnoide a nervuluĭ optic*, drenând cavitatea orbitară cu un mic dren, după reaplicarea lamboului osos și făcând și sutura pleoapelor.

Copilul, de 4 anĭ, a fost revăzut după 5 lunĭ, fără recidivă, cu enoftalmie și ptoza pleopeĭ superioare.

Valude[5]) comunică la societatea franceză de oftalmologie, ședința de la 4 Iulie 1899, un caz de *sarcom* al nervuluĭ optic, la un copil revăzut după 9 lunĭ, fără recidivă, cu despicătura palpebrală de 3 m.m., cornea transparentă și insensibilă.

---

1) **Kendirdjy**, *Société anatomique*, Iunie 1899, p. 592
2) *Wiener Klinische Wochenschr*, 1895, p. 21
3) **Chaillous**. Thése de Paris 1900
4) *Vestnick oftalmologii*, 1899 și în lucrarea luĭ **Domela** loc. cit.
5) *Annales d'oculistique*. C.XXII. p 63 și teza *Chaillous* p. 30.

Chevallereau, [1]) un băiat de 15 ani, cu o tumoră (*psamom*) a nervului optic, operat în Septembre 1900, eşit fără exoftalmie, fără ptoza pleopeĭ superioare, cu un mic chemozis inferior.

Axenfeld şi Busch [2]) un caz de *mixosarcom* al nervului optic, operat în Martie 98, revăzut după 4 luni, cu despicătura palpebrală $^2/_3$ din cea sănătoasă, fără recidivă.

Ellinger, [3]) un caz de *mixosarcom*, operat în 98 şi revăzut după un an, fără recidivă, mediile transparente, mişcările conservate,

In Februar 99, a operat un alt caz de *mixosarcom* al nervului optic revăzut după 8 luni, cu mişcările păstrate, uşoară enoftalmie cornea puţin turbure la partea inferioară.

Mayweg [4]) a operat în 1899 un caz de *mixo-sarcom* al nervului optic, la care exoftalmia a dispărut, perzistînd numaĭ un strabism convergent şi o midriază, care a necesitat o intervenţie ulterioară.

Golowin [5]) în 1899 a operat încă două cazurĭ de tumorĭ ale nervului optic, unul un *endoteliom*, într'un caz ptoză complectă şi absenţa mişcărilor, în celă-l'alt lipsesc numaĭ mişcările în afară, despicătura palpebrală de 5 m. m.

Madelung [6]) un caz de *mixo-sarcom* operat în Februar 1900.

La aceste cazurĭ de literatură adăogăm două cazurĭ noĭ din serviciul D-luĭ Profesor *Toma Ionescu.* Iată observaţiile acestor două cazurĭ, din care una figurează în teza luĭ *Chaillous.*

Obs. III. Alexandrina T. de $4^1/_2$ anĭ, din Bucureştĭ, intră în serviciŭ la 25 Septembre 1900.

Antecedente hereditare: Părinţiĭ trăesc, sunt sănătoşĭ, n'aŭ avut sifilis. Cincĭ alţĭ copiĭ sunt sănătoşĭ.

Antecedente personale : In iarna trecută copilul a suferit de tifos, care a durat vr'o 5 luni. După această pirexie, mama bolnaveĭ observă că ochiul drept al copiluluĭ devine maĭ proeminent de cît cel stîng. Proeminenţa a devenit încetul cu încetul maĭ mare, ajungînd la starea actuală. In tot acest interval, bolnava se plîngea cîte o dată de durerĭ la ochiul bolnav.

Starea prezentă. Bolnava e bine constituită, starea generală bună, nicĭ o afecţiune la cord saŭ pulmonĭ. Pulsul 120. Auzul e bun Nasul puţin turtit la bază. Respiraţia nazală normală, bolnava doarme cu gura închisă.

---

1) *Chaillous*, thése, p. 21

2) *Archiv für Augenheilkunde*, BD. X XXIX, H 1, s. 1, şi *Bus h.* Inaug. — Diss. Rostok 1899.

3) *Zeitschrift für Augenheilkunde*, BD. I, H. 1, S. 48

4) *Die ophtalmologische Klinik*, BD. III, No. 6, S. 90 şi *La clinique ophtalmalogique* H. 6, 68, 1899

5) *Domela* loc. cit. 684.

6) *Domela*. p. 685 şi *Chaillous* p. 29.

Scanned with OKEN Scanner

Exoftalmia e foarte accentuată (Fig. I), nereductibilă, fără fremisment, fără expansiune. Palpația prin pleoapa superioară ne dă senzația uneĭ induraținnĭ retrobulbare. Chemozis al conjonctiveĭ inferioare. Ulcere micĭ în partea inferioară a corneeĭ. Papila edematiată conturul difuz, ușor proeminentă, vasele tortuoase, în special venele groase și foarte flexuoase. Pupila e dilatată, are reflex numaĭ prin sinergie, consenzual. Vederea ochiuluĭ drept pierdută, căcĭ legînd ochiul stîng bolnava nu știe să se conducă în mers, nicĭ să evite prin vedere obiectele care îĭ sunt în cale.

Fig. I.

Operația. 28 Septembre. Procedeul luĭ *Krönlein.* In partea anterioară a regiuneĭ temporale și malare se face o incizie curbă, lungă de 10 c.m concavitatea privind înapoĭ, iar convexitatea atinge marginea orbitară externă. Se rezecă peretele orbitar extern și se restoarnă în afară lamboul osteo-cutanat. Se găsește o tumoră incapsulată, de mărimea uneĭ nucĭ, care înglobează nervul optic. In timpul încercăreĭ de a libera și luxa tumora, capsula se rupe și se extrag din ea fragmente formate dintr'o substanță moale, pulpoasă de culoare roșie-brună. Capsula golită se taie nervul optic la extremitățile tumoreĭ. Se face hemostaza, se pune la loc lamboul osteo-cutanat și se coase pielea cu setolină fără a drena.

La 3 Octombre se scot firele de sutură, reunirea e perfectă. Ptoza pleopeĭ superioare, care fiind rădicată lasă să se vază un glob ocular de aspect normal, pupila dilatată, chemozis al fundului de sac inferior, necesitînd maĭ multe scarificațiunĭ.

Ese din spital la 19 Noembre 1900.

Obs. IV. Mitu V. din Buzăŭ, de 37 anĭ, grădinar, intră în serviciŭ la 8 Februar 1901.

Istoricul boaleĭ— In Iunie 1899, pe când lucra la o fabrică de săpun, a fost stropit în ochiul drept cu sodă, cauterizându-și și globul ocular și pleopele. Pleopele s'aŭ tumefiat, pacientul avea lăcrămare și un chemosis intens. Aceste simptome aŭ dispărut după o îngrijire empirică de aproape 2 săptămânĭ. Fenomenele inflamatoriĭ dispărând vederea rămase bună. O lună după acest accident, pacientul observă că globul ocular drept e propulsionat, fără durerĭ saŭ alt fenomen obiectiv. Acest simptom se accentuează pe zi ce trece, propulsiunea

devine mai manifestă, vederea acestuĭ ochiŭ scade repede, diplopia apare, cornea se turbură. Consultând un medic, e sfătuit să plece la Bucureștĭ, cea ce pacientul neglijă din cauza ocupațiilor zilnice. Pacientul începe să aibă durerĭ oculare și periorbitare, pleoapele se edemațiază în cât astupă complect despicătura palpebrală. Mai târziŭ pleopa inferioară cade în ectropion, conjuctiva se inflamează și supurează. In această stare bolnavul intră în serviciul oculistic din Spitalul Colțea, unde se constată *ulcer progresiv al corneeĭ complicat cu panoftalmie.*

Starea prezentă.—Exoftalmie cu exorbitism considerabil la ochiul drept, din planul dus prin baza orbiteĭ, acest ochiŭ proemină cu 14 mm. Exoftalmia e directă și ireductibilă, pleopele îngroșate, edematiate, iar cea inferioară în ectropion. Conjunctiva edematiată, bursuflată, formează un burelet ca de 2 cm. Pleoapa superioară nu se mișcă voluntar, mișcările globuluĭ păstrate. Cornea presintă la partea inferioară o perdere de substantă de aproape 9 m.m. înălțime pe 8 m.m. de lărgime, în locul epiteliuluĭ corneeĭ găsim o scuamă albă lăptoasă, care se ridică prin simple spălăturĭ. Restul corneeĭ, care e foarte redus, are luciul normal.

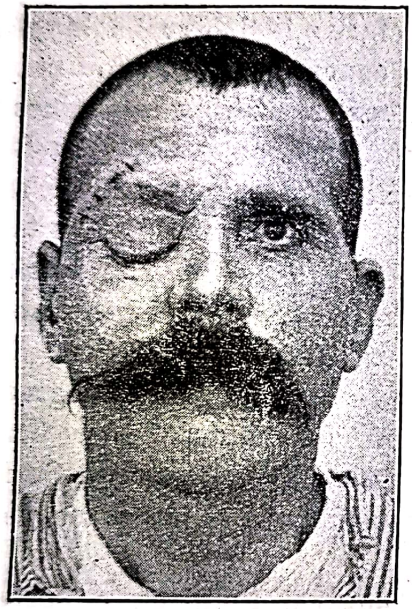

Fig. II

Ochiul stâng e emetrop, acuitatea vizuală 1, câmpul vizual normal, acomodația. convergența și percepția culorilor normale. Se face incizia luĭ Saemisch și scarificarea specială a conjonctiveĭ fundului de sac inferior. In urma intervenției fenomenele nu se amendează, edemul devine considerabil, cu toate scarificațiile repetate, durerile insuportabile, din care cauză se face rezecția poluluĭ anterior după procedeul luĭ Crichett, în ziua de 7 Ianuar. In urma acesteĭ intervențiĭ, văzându-se că exoftalmia perzistă, se capătă convicția uneĭ tumorĭ orbitare și se trimete bolnavul în serviciul nostru.

La intrare starea locală era următoarea: Edem elefantiaziform al pleopeĭ superioare, exoftalmie de aproape 1 cm., conjunctiva fundului de sac inferior edematiată. Rădicând pleopele se vede bontul acoperit cu secreție albă grisă Prin palpare, între pleopa și marginea inferioară a orbiteĭ, se constată o duritate nelimitată, așezată în jumătatea externă a orbiteĭ și care pare că face corp cu restul globuluĭ ocular.

Operația. — 17 Februar. Procedeul și chiar incizia luĭ **Krönlein**. In orbită se găsește o tumoră rotundă de $1\,^1/_2$ cm. diametru, incapsulată dar aderentă la organele dimprejur. Se rezecă în totalitate tumora și țesuturile învecinate. Hemostaza se face prin tamponare provizorie. Se reaplică lamboul osos, se coase periostul și în urmă pelea.

După 7 zile se scot firele, reunire per primam. Edemul palpebral aproape dispărut, pleopa superioară complect ptozată (Fig. II), propulsiunea bontuluĭ dispărută. Ese din serviciŭ la 5 Martie 1901.

Examenul microscopic al tumorilor provenite de la aceste 2 cazurĭ încă nu s'a făcut, macroscopicește pare a fi *mixo-sarcoame* ale nervuluĭ optic.

Am văzut pînă acuma operația luĭ **Krönlein** aplicată în tumorile intra-orbitare ale nervuluĭ optic. Cazurile nu sunt așa de numeroase, pînă în prezent s'aŭ publicat în toată literatura numaĭ 17 din care 4 aparțin D-luĭ Profesor **Toma Ionescu.**

Indicațiile operațieĭ luĭ **Kroënlein** sunt însă mult maĭ variate, se întind la toate tumorile retro-orbitare, orĭ-care ar fi natura lor și punctul lor de plecare și la alte afecțiunĭ în afară de tumorĭ și e bine să le cunoaștem ca s'o putem utiliza la momentul oportun.

Operația aceasta a fost imaginată în 1886 și aplicată de autorul eĭ pentru extirparea unor resturĭ de kist dermoid al orbiteĭ [1] deschis cu mult maĭ nainte, în 1881 de **Horner.** La operație s'a extirpat țesutul granulos din orbită, evitînd a leza nervul și bulbul. Vindecarea s'a obținut per primam, bulbul însă s'a ftiziat printr'o conjunctivită purulentă anterioară. In 1899 **Kroënlein** a maĭ operat prin procedeul luĭ un caz de kist dermoid al orbiteĭ, observația și fotografiile figurează în lucrarea luĭ **Domela.**

Weiss [2] a operat în 1895 un copil de $^3/_4$ an, pentru un *kist* poate dermoid, poate dependinte de o prelungire a meningelor și aderent puțin la nervul optic. Revăzut în 99, bulbul ocular era încă bine păstrat.

Schreiber [3] a operat în 1893 un copil de 2 anĭ pentru un *kist hematic*, poate hematom și la care vederea a rămas intactă.

Franke [4] a operat un caz identic ca cel de sus, în 1896, tot pentru un *kist hematic.*

Pentru *angioame cavernoase* s'a intervenit pînă acuma, prin această operație în 7 cazurĭ:

---

1) *Beiträge zur klinischen chirurgie* 1889, Bd. 4.
2) *Bericht über die 25 Versammlung der opht. Gesellschaft.* Heidelberg, 1896, S. 310.
3) *Jahresbericht der Augenheilanstalt in Magdeburg*, 1893, p. 17.
4) *Münchener medicinische Wochenschrift*, 1898, p. 436.

Schreiber [1]) în 1895, 1 caz, exoftalmie de 4 mm., stază papilară, V—1. Tumora extirpată avea 27 mm. l. pe 20 mm. lățime.

Sokoloff [2]) în 1898, 1 caz, cu exoftalmie, V—0, bulbul mobil Era o tumoră spongioasă, cu incrustațiuni. Vederea a revenit în partea bolnavă, putea să numere degetele.

Leber [3]) 1897, 1 caz, un bărbat de 37 ani, exoftalmie și vedere foarte scăzută. Tumora de 20 pe 15 mm. Vederea mult ameliorată, bulbul integru.

Weiss [4]), **Valude** [5]), **Knapp** [6]) **și V. Mandbach** [7]) au fie-care cîte un caz de angiom cavernos al orbiteĭ, operat cu succes și cu rezultate minunate în ce privește vederea.

Pentru *tumorĭ maligne*, în afară de acele care ocupă nervul optic saŭ tecele luĭ s'a operat cazurĭ ceva maĭ multe.

Braunschweig [8]), într'un caz de sarcom al orbiteĭ, a procedat la operația luĭ Kroenlein, dar fiind-că tumora era prea întinsă, a preferat să facă exenterația orbiteĭ. Bolnavul a murit maĭ tîrziŭ de recidivă. Intr'un alt caz a găsit un *fibrosarcom* [9]), cît o cireașă, la nivelul găureĭ optice și care s'a enucleat foarte lesne. Intr'un al treilea caz a găsit un *fibrosarcom* sub formă de mase multiple, fără nicĭ o conexiune cu globul saŭ cu nervul optic.

Lange [10]), a operat un caz prin procedeul osteo-plastic, fără să fi cunoscut operația luĭ **Krönlein** și a găsit un *fibrosarcom* plecat din periostul orbiteĭ. Rezultat excelent.

Knapp [11]), a operat în 1894 un *adenom al glandeĭ lacrimale*, recidivat după 16 anĭ de la o intervenție anterioară.

Franke [12]), a operat în 96 un *mixosarcom* foarte întins, ocupând aproape toată orbita, și cu prelungirĭ sub pleopă, extirparea s'a făcut fără a leza nervul optic. După un an exenterația orbiteĭ pentru recidivă.

Madelung [13]), a operat un *fibrosarcom* încapsulat și independent de nervul optic și organele esențiale ale orbiteĭ.

---

1) *Iahresbericht der Augenheilanstalt în Magdeburg*, 1895 și 96 p.27.
2) *Wratch*, 1898, No. 32.
3) *Domela, loc-cit.* p. 640.
4) *Münchener med. Wochenschrift.* 1899, No. 39.
5) Annales d'oculistique, 1900, t. CXXIV, p. 119.
6) în lucrarea luĭ *Domela.*
7) Ibid
8) *Archiv für Ophtalmologie*, BD. XXXIX, Abt. 4, p. 61.
9) *Ophtalmologische Klinik*, 1897, No. 1.
10) *New-Yorker medicinische Wochenschrift*, 1893, p. 407.
11) *Transactions of the American ophtalmological Society.* Vol. VII. p. 524.
12) *Münchener medic. Woch.* 1898, p. 436.
13) *Beiträge zur Klin. Chir.* B. D. XIX, 43.

Leber [1]) un caz de *sarcom fuzo-celular* cu rezultat admirabil **Ahlström** [2]), în 98 un caz de *fibrosarcom* enucleat cu conservarea globuluĭ.

Kroenlein un caz de *angiosarcom* aderent la nervul optic din care s'a resecat 3 cm.

Valude un caz de *sarcom* aderent la polul posterior al bulbuluĭ; exenteraţia orbiteĭ, recidivă inoperabilă.

La această serie de operaţiunĭ, adaogăm două cazurĭ din serviciul D-luĭ Prof. **Toma Ionescu.**

Obs. V. Aneta C. copil de un an, intră în serviciŭ la 23 Decembre 1901.

Din partea antecedentelor ereditare şi personale nu e nimic important de notat.

Istoricul boaleĭ.—Cu şase săptămânĭ înainte de a veni la spital copila a început să se frece la ochĭ şi după câte-va zile, mama copileĭ a observat că ochiul stîng devine din ce în ce maĭ proeminent, până ce a ajuns treptat la starea actuală. Nicĭ o manifestaţie de durere din partea copiluluĭ în acest interval de timp.

Starea prezentă. — Privind de partea ochiuluĭ stâng se constată exoftalmie cu uşor exorbitism, tot ochiul e împins înainte şi înăuntru. Mama copileĭ spune că în timpul somnuluĭ pleopele nu acoperă complect bulbul, în cât rămâne o porţiune semi-lunară a polului anterior descoperită, porţiune de 2—$2\frac{1}{2}$ cm. lungime şi 4—5 m. lărgime maximă Exoftalmia e ireductibilă. Se constată existenţa *semnuluĭ luĭ Graefe*: pleopele nu întovărăşesc bulbul în escursiune şi *semnul luĭ Stelwag:* clipirea rară şi cornea descoperită. Genă musculară totală şi paralizia dreptuluĭ extern din causa compresiuneĭ edemuluĭ.

Pleopele sunt mărite, distinse, edematiate, cu stază venoasă periferică. In timp de veghe pleopele acopere asemenĭ incomplect bulbul, în mod forţat putem apropia marginele ciliare. Pleopele se pot resturna în afară pentru a examina conjuctiva, maĭ greŭ însă ca la ochiul drept.

Conjuctiva palpebrală, bulbară şi a fundurilor de sac iperemiată cu uşor edem gelatinos albăstriŭ ce se vede în edemul prin stază. Intreg bulbul este maĭ înaintat relativ cu planul dus prin basa orbiteĭ cu aproape 2 c. m faţă de ochiul drept. (Fig. III).

Cornea: prin inspecţie şi la lumina laterală focală se prezintă cu o suprafaţă netedă lucioasă, uşor edematiată, infiltrată uşor cu un albugo subţirel, fără injecţie perikeratică, fără reacţie inflamatorie, cea ce denotă un edem prin stază.

Limbul sclero-cornean, uşor ridicat prin edem. Sensibilitatea

---

1) In *Domela*
2) *Hygiea*, 1899, No. 5.

corneeĭ normală. *Irisul* iperemiat, mult maĭ închis ca culoare de cât la O. D. *Pupila* maĭ dilatată ca la O. D. de 2—3 m. m., regulată, uşoară midriază paralitică. Pupila nu reacţionează la lumină, se dilată prin atropină dar foarte leneş. Prin imagine *skiascopică* se constată că există o stare de *refracţie emetropică*, ceea ce se verifică la oftalmoscop prin imagine directă şi indirectă. La *imagine directă oftalmoscopică* transparenţa cristalinuluĭ şi a corpuluĭ vitros prin care se vede fundul ochiuluĭ. Prin imagine resturnată abea se percepe *sediul pupileĭ* din cauza iperemieĭ şi infiltraţieĭ retineĭ, întreg fundul de un roş aprins, icĭ colo câte un vas ingurgitat cu contur pierdut în culoare roşie difuză. Nu se poate distinge sediul *maculeĭ*, în cât această stare de iperemie şi infiltraţie prin stază a întregului fund vorbeşte pentru o *nevro-retinită* şi *papilo-retinită generalizată*, care arată că starea acuităţeĭ vizuale este nulă. Existenţa acestuĭ edem şi iperemia ne împedică a vorbi de starea fibrelor optice din papilă. Tensiunea intra-oculară mărită, corespunde la T+2 după nomenclatura luĭ *Bowman*. Prin palpare bidigitală se constată între pleopa şi arcada sprâncenoasă un burelet îngroşat, probabil glanda lacrimală, împinsă înaite şi înăuntru de tumoră.

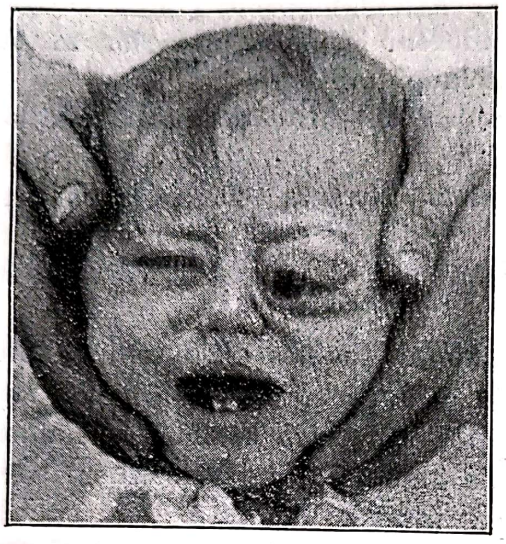

Fig. III

Deviaţiunea bulbuluĭ înainte şi înăuntru, existenţa edemuluĭ în polul anterior, în pleope, conjuctivă, cornee, iris, a edemuluĭ generalizat al retineĭ, deplasarea glandeĭ lacrimale sunt motive certe că tumora nu este retro-oculară primitiv, că e o tumoră cu plecare din orbită şi anume din peretele extern (Profesorul Manolescu). (Fig. III).

Fig. IV

Operația. — 5 Ianuar 1901. Incizia și operația luĭ *Kroenlein*, mijlocul inciziei atinge unghiul extern al ochiuluĭ.

Se găsește o tumoră independentă de capsula luĭ Tenon, pornită din periostul peretelui orbitar extern, moale, de aparență *sarcomatoasă*. Se rezecă definitiv porțiunea rădicată din peretele orbitar extern, se pune un dren la capătul inferior al plăgeĭ și se reaplică lamboul cutanat, cosând cu fire de setolină. Pansament. După 2 zile se suprimă drenul, care e puțin inbibat. Câte-va zile fenomene de gastro-enterită, cu febră, diaree, vărsăturĭ etc care se amendează și dispar. Ese din spital vindecat la 20 Ianuar. (Fig. IV).

Examenul oftalmoscopic după operație. O. S. ușoară exoftalmie de 3—4 mm. O exfoliare centrală, juxtapupilară a corneeĭ de 4 mm. lățime. Reflex luminos nul. Ușoară injecție perikeratică. Chemozisul limbuluĭ sclero-corneean dispărut, iperemia conjunctivală foarte mult micșorată. Nu se poate vedea fundul ochiuluĭ, cornea fiind exfoliată O. D. Stază venoasă periferică în pleopa superioară. Ușoară tendință la exoftalmie. Reflex luminos slab. Stază venoasă papilară, arterele ascunse din această cauză. Probabil fenomene de compresiune a nervuluĭ optic de această parte (Prof. **Manolescu**).

Obs. VI. Dumitru St. de 60 anĭ, intră în serviciŭ la 12 Martie 1899

Antecedente hereditare. — Tatăl a murit acu 30 anĭ, în vârstă de 65 anĭ, suferea de tuse cu sufocațiĭ; mama a murit din facere. Bolnavul maĭ are 2 frațĭ și o soră, care după spusele luĭ sunt sănătoșĭ.

Antecedente personale. — In copilărie a suferit de variolă și din când în când de friguri. La etatea de 30 anĭ a avut o blenoragie și un șancru fără bubon și fără alte accidente. Insurat de 2 orĭ a avut 20 copiĭ, din care numaĭ 7 trăesc. Nu știe de ce boală i-aŭ murit copiĭ, unul din eĭ a sucombat anul trecut în etate de 22 anĭ, suferind de tuberculoză pulmonară. Acu un an a avut durerĭ în picioare și în mâinĭ.

Istoricul boaleĭ. — De acum 3 anĭ a început să observe slăbirea vedereĭ, maĭ cu seamă la ochiul stâng; în acelaș timp vedea noaptea luminile înconjurate de culorile curcubeuluĭ. Durerĭ n'avea. S'a arătat la consultațiele de ochĭ, unde i s'a prescris iodur, care nu l'a ameliorat întru nimic. După 6 săptămânĭ de tratament s'a prezentat din noŭ la consultație, unde s'a constatat scăderea câmpuluĭ vizual la partea externă; nu vedea decât obiectele din partea externă a ochiuluĭ, cea ce denota integritatea retineĭ la partea eĭ nazală. După o lună vederea s'a perdut complect la ochiul stâng, abea maĭ putea distinge lumina de întuneric. Puțin timp în urmă a perdut și percepția luminoasă. In acelaș timp capătă durerĭ în ochiul stâng, care se iradiaŭ la toată partea corespunzătoare a capuluĭ. Arătându-se din noŭ la consultațiele de ochĭ, îĭ s'a prescris niște picăturĭ care

i-aŭ calmat durerile pentru scurt timp. Intră în serviciul D-luĭ Prof. **Manolescu** unde i se face iridectomia la ambiĭ ochĭ — la cel drept preventivă, la cel stâng fără nicĭ un rezultat. In luna Februarie 99 a observat că globul ocular stâng proemină din ce în ce maĭ mult din orbită; durerile deveniră maĭ intense.

Starea prezentă. — Starea generală bună. Din partea tegumentelor nimic de remarcat. Nicĭ o îngroșare nu prezintă oasele maĭ superficiale. Articulația falango-falangiană a degetuluĭ mic drept e ankilozată în urma uneĭ tăeturĭ. Micropoliadenită inguinală. Ganglionii axilarĭ, cervicalĭ saŭ preauricularĭ nu sunt prinșĭ. Nimic din partea aparatuluĭ respirator. Arterele moĭ, nesclerozate, nimic la cord. Ficatul și splina par normale.

Starea locală. — Prin inspecție se observă că globul ocular stâng e în exoftalmie pronunțată; pleopele edematiate și întinse pe globul ocular. Pleopa superioară se rădică numaĭ pe jumătate. Conjunctiva bulbară roșie-vînătă, edematiată și îngroșată; cea palpebrală injectată și îngroșată. Cristalinul turbure. Coloarea irisuluĭ e maĭ închisă ca a celuĭ drept. Pupila neregulată, camera anterioară dispărută. Examenul mediilor și funduluĭ ochiuluĭ nu se poate face. La palpație se simte o fluctuație vagă profundă și se provoacă dureriĭ care se iradiază spre regiunile temporală, occipitală și malară corespunzătoare. Nimic din partea oaselor vecine, presiunea la nivelul lor e dureroasă. Mișcările globuluĭ ocular foarte limitate.

Operație. 24 Martie 1899. Operația luĭ *Kroenlein* cu o incizie dreptunghiulară. S'a găsit o tumoră care ocupa polul posterior al ochiuluĭ și parte din țesuturile retro-orbitare, maĭ ales de partea externă. S'a rezecat globul, s'a evidat orbita și s'a drenat cu tifon iodoformat, reaplicând lamboul osteo-cutanat și cosând tegumentele.

Imediat după operație bolnavul acuză puține dureriĭ, care dispar repede. Pansamente zilnice a plăgeĭ orbitare, n'a supurat, meșele foarte puțin imbibate. Reunire per primam la nivelul incizieĭ cutanate.

Diagnosticul macroscopic *sarcom melanic.* La eșire, 15 Aprilie, nicĭ o recidivă locală — n'a fost revăzut.

In afară de aceste grupe de tumoriĭ pentru care s'a intervenit prin procedeul osteoplastic, sunt câte-va operațiuniĭ făcute pentru tumoriĭ maĭ rare, așa: **Braunschweig** a operat un *endoteliom* pornit din periostul orbiteĭ, recidivat după an și care a necesitat o exenteratie. **Schreiber** [1]) a operat un *adenom* atipic, care ocupa fosa lacrimală și întins până în fundul orbiteĭ. Un al doilea caz cu *neurom plexiform.* In ambele cazuriĭ rezultatul a fost escelent.

1) *loc cit.*

Hippel [1]) în 97 a extirpat un *sifilom* aderent la nervul optic Bolnavul s'a vindecat, vederea satisfăcătoare.

Schuchardt [2]) a operat un *osteom* al peretelui orbitar superior.

Quénu [3]) a extirpat o producțiune, pe care n'o califică de tumoră, cu *myeloplaxe*.

Pentru *plagă* prin armă de foc, **Eichel** [4]) a practicat operația lui **Kroenlein**, dar fiind-că nervul optic era secționat și părțile moĭ retro-orbitare transformate în parte într'o magmă infectată, a găsit cu cale să facă și enuclearea globului, mai ales că și sinusul maxilar era deschis. Bolnavul s'a vindecat. In aceiași ordine de ideĭ **Franke** a făcut o operație osteoplastică pentru un traumatism grav din partea orbiteĭ drepte, dar n'a găsit leziuni apreciabile, de și ochiul era dureros și în exoftalmie.

Eichel a intervenit în acelaș mod în două cazuri de *flegmon al orbiteĭ*, drenând cavitatea și repunând în parte fragmentul osos, ambiĭ bolnavi s'aŭ vindecat.

Golovin [5]) a intervenit într'un caz de *exoftalmie pulzatilă* cu simptome pur locale, în care legătura carotideĭ nu era indicată, prin legătura veneĭ oftalmice.

In total literatura posedă 53 de cazuri în care s'a practicat operația lui **Kroenlein** și anume: 5 *Kiste*, 2 dermoide, 2 ematice și 1 meningeal; 7 angioame cavernoase; 13 sarcoame ale țesuturilor retrobulbare exceptînd nervul optic și tecele luĭ; 6 tumoriferite, 1 endoteliom, 1 adenom, 1 neurom plexiform, 1 sifilom, 1 osteom, 1 tumoră cu mieloplaxe; 2 tumori ale teceĭ nervuluĭ optic și 15 tumori ale nervuluĭ optic. Prin urmare sunt 48 de tumori de diferite naturi. Deosebit de aceasta s'a maĭ intervenit în 2 cazuri pentru flegmoane în 1 caz pentru plagă prin armă de foc, 1 caz de exoftalmie pulsatilă și 1 caz pentru determinarea diagnosticuluĭ, acesta cu resultat negativ.

Rezultatele aŭ fost următoarele: de 4 ori leziunile constatate la operație aŭ impus și extirparea bulbuluĭ; de 2 ori s'a făcut ulterior exenterația orbiteĭ pentru recidivă. Intr'un caz o supurație care data cu mult înainte de operație, n'a putut fi vindecată și a necezitat o exenterație a orbiteĭ. Intr'un caz bolnavul a murit curând după operație, probabil prin propagarea intracraniană a tumoreĭ. In toate cele-l'alte cazuri operația luĭ **Krönlein** s'a arătat eficace, iar bulbul a fost și a rămas păstrat.

In afară de indicațiunile de maĭ sus, s'a maĭ propus această operație în următoarele afecțiuni: **Braunschweig** a propus în mor-

---

1) *Domela*, p. 665.
2) *Berliner klin. Wochenschrift* 1897, No. 2.
3) *Bull. et mém. de la soc. de Chir.* 11 Iulie 1900.
4) *Centralblatt für Chirurgie* 1899, No. 4.
5) *Mediciniskoe Obosrenie*, No. 12, 1900.

bul lui *Basedow*, extirparea unei părți din conținutul orbitei prin rezecția osteo-plastică. **Czermak** a propus'o în următoarele 3 cazuri: 1) în sclerotomia posterioară, pentru extirparea unui cisticerc sub-retinal din regiunea maculei sau a papilei, 2) în anevrismele intra-orbitare pentru legătura vaselor aferente sau extirparea sacului după legătura vaselor eferente. In exoftalmia pulzatilă e indicată legătura și extirparea venelor varicoase, 3) în stază papilară, prin deschiderea tecei nervului optic, când această operație se va arăta eficace. In sfârșit s'a mai propus operația în scopul de a verifica sau stabili diagnosticul unei afecțiuni retro-oculare, fiind dat că aceste afecțiuni necezită mai tot-d'auna o intervenție chirurgicală.

Pronosticul se raportă la afecțiunea și intervențiunea. Kistele angiomele cavernoase și tumorile nervului optic și ale tecelor lui dau pronosticul cel mai bun. Cele-l'alte tumori când sunt bine incapsulate și pot fi extirpate în total, încă au un pronostic bun, mai ales fibro-sarcoamele. Pentru flegmoanele orbitare, când intervenția se face la timp, pronosticul e favorabil, prin intervenție se poate drena larg și împedica fuziunea puroiului și propagarea inflamației.

Pronosticul operației e absolut bun, nu numai în ce privește viața bolnavului, dar și în ce se raportă la soarta ulterioară a bulbului. Nutriția lui nu e compromisă, ptoza, poziția și mișcările mai pot fi ameliorate prin intervențiuni secundare.

Din toate aceste putem conchide:

In intervențiunile chirurgicale pentru afecțiunile retro-bulbare, bulbul dacă e sănătos, nu trebue sacrificat, atât pentru păstrarea vederei cât chiar din punctul de vedere estetic.

Cea mai bună operație pentru conservarea globului este acea a lui **Kroenlein**, e ușoară, își ajunge scopul și nu dă loc la complicațiuni ulterioare.

Chiar când nervul bolnav a fost și el extirpat, bulbul se conservă în mod difinitiv.

Turburările funcționale ale mușchilor, ptoza, strabismul, etc, se ameliorează în parte sau complect și pot fi înlăturate prin intervențiuni secundare

Anestezia corneei e produsă de secțiunea nervilor ciliari, după cât-va timp senzibilitatea revine.

Când nervul optic nu e și dânsul extirpat, acuitatea vizuală care se perdea prin progresul boalei, rămâne păstrată ca înainte de operație, adese se ameliorează și chiar devine normală.

Nutriția bulbului e asigurată de vasele ciliare anterioare, care prin anastomozele lor umple tot sistemul ciliar, de și vasele ciliare posterioare sunt tăiate.

Prin extirparea nervului optic, artera centrală a retinei e tăiată. Nutriția e asigurată prin sistemul de anastomoză al inelului lui Zinn. Mai târziu însă retina și choroidea adese degenerează, în parte cel puțin.

Scanned with OKEN Scanner

DIN SERVICIUL CHIRURGICAL DE LA SPITALUL COLENTINA

Ooforo-Pyosalpinx torsionat

de

Dr. DONA

Medic secundar

E vorba de observațiunea unuĭ caz de ooforo-pyosalpinx torsionat care a fost operat de D-nul Dr. Racoviceanu Pitești asistat de mine, în serviciul nostru chirurgical din spit. Colentina. Cazul a fost diagnosticat la primul examen: salpingită torsionată, bolnava astă-zĭ e vindecată complect iar piesa conservată în formalină se află în muzeul laboratoruluĭ spitaluluĭ Colentina.

Din literatura medicală ce am cercetat, aș putea conchide că acesta va fi al doilea caz de pyosalpinx torsionat dat publicității până în present.

Iată în câte-va cuvinte rezumatul observațiuneĭ noastre.

In ziua de 16 Octombre s'a presentat la consultațiunile gratuite ale serviciuluĭ nostru chirurgical, o femee în etate de 25 anĭ de națiune germană, de profesiune cusătoreasă—la mașină mobilă cu picioarele. Dacă insist în treacăt asupra profesiuneĭ, aceasta o fac fiind-că s'a susținut că, ar putea juca vre-un rol în etiologia anexiteĭ întru cât mișcările continue și forțate ale memb. inf. întrețin o stare congestivă utero-anexială.

Femeea ne spuse că cu treĭ zile maĭ nainte, în urma uneĭ plimbărĭ maĭ îndelungate, făcute seara pe jos, a simțit de odată, maĭ întâĭ o mare osteneală așa că a trebuit să se întoarcă numaĭ de cât acasă; iar în acea noapte a avut friguri apoĭ călduri marĭ și o durere vie în fosa iliacă stângă.

Văzând că aceste simptome nu se amendează și că în cele două zile ce aŭ urmat starea eĭ se agravează, se hotărește să ne consulte.

Intrebată asupra antecedentelor eĭ genitale, ea ne spune următoarele:

Cu o săptămână maĭ nainte avusese periodul în timp de 7 zile.

A fost menstruată la vârsta de 12 anĭ, menstruația durând 7 zile, destul de abondentă și însoțită de durerĭ în lombe.

La 18 anĭ s'a măritat, nu a avut niciŏ facere precum și niciŏ un

abort. Până în present menstruațiunea s'a urmat regulat în fie-care lună ținând tot-d'auna câte 7 zile.

In primul an de căsătorie (la 19 ani) din cauza disproporțiunei penisului bărbatului său a avut cît-va timp dureri la ipogastru, cînd a fost nevoită să stea la pat și o ușoară scurgere leucoreică care ținu cîte-va săptămîni și de atunci încetă cu desăvîrșire. Nu a avut turburări din partea micțiunei. De la acea epocă (19 ani) și până în present (52 ani) a fost perfect sănătoasă. Din când în când, mai ales cu ocaziunea eforturilor de tuse, resimțea puține dureri vagi în partea stângă (fosa-iliacă).

Examenul vaginal combinat cu palpația abdomenului decela în fundul de sac vaginal stâng o tumoră ceva mai mare ca un oŭ de găină, puțin mobilă și net despărțită de uter care era în anteversiune, tumoră renitentă și foarte dureroasă mai ales la palpațiune. Anexele din acea parte nu se găsesc. Explorațiunea este anevoioasă din cauza defenseĭ pereteluĭ abdominal.

Aceste fenomene — *renitență*, *separațiune* de uter, *durere mare la palpațiunea abdomenului*, însoțite de *bruscheța aparițiuneĭ* fenomenelor morbide înr'o stare de perfectă sănătate și de *mersul lor crescînd ca intensitate*, aŭ făcut pe Dl. Dr. Racoviceanu să diagnosticeze o *salpingită torsionată*.

Deși s'a explicat bolnaveĭ gravitatea cazuluĭ și necesitatea urgentă a uneĭ intervențiunĭ, ea nu a rămas atunci pentru a fi operată ci a mai zăbovit încă opt zile acasă, după carĭ a revenit, de astă-dată reclamând intervențiunea. La internarea bolnaveĭ în spital, 25 Octom. se constată că slăbise mult în acea ultimă săptămână, limba era încărcată, avea un facies peritoneal, pulsul 100 pe minut și temperatura vesperală 38³.

Iată ce se constată la această dată, prin tușeu și palpație:

Uterul de volum normal și în anteversiune ; în fundul de sac posterior și lateral stâng, independentă de uter, bombează o enormă tumoră, ce dă senzațiune de resistență. Tumora este puțin dureroasă în vagin, imobilă, se desvoltă mai mult în micul basin unde e așezată pe peretele pelvien posterior. Dimensiunile tumoreĭ sunt acele ale unuĭ cap de fĕt la termin. Peretele abdominal se deprimă cu greutate și palpația e dureroasă.

De sigur că avem a face cu aceiași tumoră ca acum 8 zile, dar care s'a mai mărit printr'un extravazat de lichid grație tensiuneĭ provocată în sistemul circulațieĭ prin torsiunea pedicululuĭ. Diagnosticul de salpingită torsionată fiind menținut se decide intervenția pentru a doua zi, 26 Octombrie. După toate pregătirele necesare, clismă purgativă, bae etc. bolnava e pusă în poziția Trendelenburg și se procedă la deschiderea abdomenuluĭ.

După secțiunea peritoneuluĭ, desfacerea unor slabe aderențe intes-

tinale glutinoase și protejarea mașeĭ intestinale cu comprese steri-
lisate, dăm peste o tumoră de o coloraţie închisă, analoagă cu a in-
testinuluĭ în hernia strangulată.

Tumora e de o formă globuloasă ovală cu suprafaţa regulată.

Se simte bine existenţa unuĭ conţinut lichid supus uneĭ marĭ tensiunĭ.

Se face punctiunea aspiratrice cu aparatul Potain și se extrage 400 grame de un lichid sanguino-purulent — maĭ mult purulent.

Deslipirea tumoreĭ de planșeul pelvien e foarte anevoioasă din cauza puternicelor aderenţe stabilite — prin care se și nutrea acum tumora. In acele tentative punga se rupe și o oare-care cantitate de puroĭ s'a scurs în abdomen. Se aplică o pensă Richelot pe pedicul și se extirpă tumora repede.

Toate încercărĭ e noastre de a pune în urmă legăturĭ pe pedicul pentru a ridica pensa, aŭ fost zadarnice; firul tăind pediculul care era de o friabilitate escepţională; iar emoragia luă îndată proporţiunĭ.

S'aŭ lăsat atuncĭ treĭ pense lungĭ Péan-Térrier pe vasele ce dedeaŭ, s'a spălat cavitatea peritoneală cu 15 kgr. ser artificial și s'a drenat cu meșe de gaz iodoformat carĭ înconjuraŭ pensele, închizêndu-se pe de lăturĭ peretele laparotomisat.

Examenul pieseĭ a arătat că tumora era formată de trompă și ovar.

De salpinga stângă era intim aderent ovarul stâng, abcedat în totalitate și comunicând larg cu pyosalpinxul.

In pereţiĭ pungeĭ carĭ pe alocurea eraŭ foarte subţiaţĭ s'aŭ constatat sufusiunĭ saŭ hematome interstiţiale. Peretele extern era acoperit în parte de false membrane groase, organisate carĭ ne explică nutriţiunea pungeĭ.

Numĕrul mare al tururilor de torsiune a pedicululuĭ era incontestabil cauza că ligamentul larg și întreaga bază a tumoreĭ era redusă la o magmă caseoasă de coloraţiune albă-roză și foarte friabilă de aspectul macroscopic al uneĭ degenersceuţe granulo-grăsoase.

Examenul puroiuluĭ n'a decelat presenţa de microbĭ. S'aŭ făcut însămînţărĭ și pe culturĭ nu s'a desvoltat nimic caracteristic.

De altmintrelea după cercetările luĭ Hartmann și Morax s'a dovedit că lipsa de microbĭ nu e un fapt însolit în puroiul salpingitelor.

După operaţie bolnava avu imediat o intensă reacţiune peritoneală, pulsul 120, temperatura 36^5, căreia am obviat prin abondente injecţiunĭ ipoderm. cu ser artificial, ghiaţă pe pântece, etc.

După 48 ore s'aŭ scos pensele și meșele de tifon, introducîndu-se un tub gros de drenaj înconjurat cu gaz iodoformat.

Nu s'aŭ maĭ făcut spălăturĭ în peritoneŭ două zile. Pulsul se menţinea la 110—120 pe minut, temperatura 37^5—38.

Starea peritoneală și vărsăturile continuînd îĭ-am făcut spălă-

tura stomaculuĭ cu Vichy artifical și s'aŭ continuat injecțiile cu ser. Vărsăturile aŭ încetat imediat după spălătura stomaculuĭ, adică a 4-a zi după operație și mersul ulterior al bolnaveĭ a fost din cele maĭ satisfăcătoare.

Astă-zĭ vă pot presinta bolnava complect vindecată și foarte mulțumită de starea în care se găsește.

Observațiunea acesteĭ bolnave mi s'a părut importantă, de oare ce cazurile de salpingite torsionate sunt considerate ca foarte rare. *Felix Legueu* în monografia sa despre torsiunea salpingitelor publicată anul acesta susține că nu există în știință decît 17 cazurĭ publicate. Primele aŭ fost semnalate de *Bland Sutton* și *Delbet* la 1892. Maĭ tîrziŭ, *Maillard* la 1898 făcu în tesa sa inaugurală un studiŭ complect al acesteĭ chestiunĭ.

Cazul nostru maĭ presintă interes întru cît am avut a face cu un pyosalpinx torsionat care se observă și maĭ rar din cauza aderențelor ce contractă de obiceiŭ pyosalpinxurile și carĭ se opun torsiuneĭ. Din cele 17 cazurĭ de torsiune citate de *Legueu unul* singur — al luĭ *Pierson*—concerna un pyosalpinx; în cele l'alte conținutul era un lichid hematic, serositate și sînge saŭ numaĭ sînge coagulat.

Incă un fapt demn de notat este coexistența în torsiune a ovaruluĭ.

De obiceiŭ el nu face parte din tumora tubară remînînd în afară, indepedent de torsiune. In cazul de fața ovarul contractase aderențe cn trompa și abcesul sĕŭ se vidase în salpingă stabilind o comunicațiune.

Din cele relatate maĭ sus vedem că bolnava noastră a fost sănătoasă, de la vîrsta de 19 anĭ (cînd a suferit puțin timp de mitră) pînă la vîrsta de 52 anĭ cînd capătă boala actuală. Decĭ 33 anĭ de perfectă sănătate. In treacăt trebue să spunem că putem pune bază pe informațiunile ce ne dă bolnava de oare-ce este de condiție socială ceva maĭ bună și ca înteligență nu lasă mult de dorit.

Examenul anatomic al tumoreĭ ne arată existența unuĭ abces ovarian comunicînd cu trompa enorm distinsă de puroĭ, formînd ambele o tumoră de o colorațiune vișinie închisă, aderentă în partea posterioară prin cîte-va false membrane recente; iar toată porțiunea pedicululuĭ tumoreĭ și ligamentuluĭ larg era constituită de un țesut alb-roz foarte friabil în care se aflaŭ vase însemnate.

Diagnosticul ce ni se impunea era de *pyo-ooforo-salpinx torsionat*. Rămîne acuma de stabilit cînd s'a produs lesiunea axexială? Era o lesiune veche (pyosalpingită)? Orĭ vidarea abcesuluĭ ovarian în trompă desvoltat insidios a fost cauza torsiuneĭ prin augmentarea bruscă saŭ rapidă a conținutuluĭ trompeĭ?

SOCIETAŢI SAVANTE

Societatea de chirurgie din Bucureşti

Şedinţa de la 1 Martie 1901

Prezentări de bolnavi

1. Dr. **Nanu. I.** *Trepanaţie tardivă pentru epilepsie simptomatică (post-traumatică), grefare eteroplastică (celuloid)* — E un bolnav lovit acum 3 ani de un cal cu piciorul, de partea dreaptă a craniului, din care s'a ales cu o emiplegie care a durat 3 săptămâni. După vr'o 4 luni capătă accese de epilepsie, rare, 2—3 pe lună. Acu $1^1/_2$ ani intră în spital unde Dr. **Carnabel** constată o înfundare în regiunea parietală dreaptă, cu cicatricea dureroasă şi aderentă, pentru care îi face trepanaţia părţei înfundate, deschiderea meningelor, sub care nu se găseşte nici o leziune, închiderea lor şi grefă cu placă de celuloid. Bolnavul se vindecă şi nu mai are nici un acces, o lună de zile cât a fost ţinut în observaţie. Bolnavul revine acum şi pretinde că de $^1/_2$ an are din nou accese epileptice, de când şi tegumentele de deasupra plăcei s'au ulcerat. Ţinut în observaţie aproape 2 luni, nu se constată nici un atac de epilepsie, se concediază atunci de şi bolnavul reclama o intervenţie pentru durerile de la nivelul ulceraţiei (cât o piesă de 50 bani). După o lună revine din nou, cu ulceraţia perzistentă şi cu certificate doveditoare că are accese epileptice. Mă decid atunci la o nouă intervenţie, deschid craniul, ridic placa de celuloid nealterată, lărgesc orificiul în toate senzurile, meningele e îngroşat şi aderent, îl resec. Substanţa cerebrală intactă. Reaplic altă placă de celuloid, aşa ca să rămâe deschisă perderea de substaţă la partea anterioară şi posterioară pe câte 1 cm ; rezec ulceraţia şi cos lamboul cutanat. Bolnavul s'a vindecat şi a cerut să plece ne mai prezentând nici un simptom.

Discuția

Prof. **Ionescu** susține că în asemenea cazuri trebue resecată dura și nu trebue aplicată nici o placă; se formează și așa un țesut dur protector. Dânsul coase mărginele durei la periostul lamboului cutanat.

Dr. **Nanu**. Pentru acelaș cuvânt am aplicat o placă mai mică de cât perderea de substanță.

Dr. **Carnabel** își justifică conduita lui de acum 3 ani prin rezultate frumoase obținute de diverși chirurgi care operează la fel.

Dr. **Leonte** admite rezecția durei când se găsesc aderențe, dar recomandă plăcile de celuloid pentru a evita reproducerea lor

Dr. **Duma** combate plăcile ca putându-se infecta și da loc la un proces de eliminare. Citează un asemenea caz.

II. *Melenă după cura radicală de hernie inguinală.* Acest bolnav a avut 6 ore după cura radicală pentru hernie inguinală, tenesme și melenă, fără fenomene alarmante. Am comunicat casul unei bolnave operată pentru fibrom, care a avut melenă, a 10-a zi și la care am găsit un ulcer al duodenului. Infecția nu e în joc, bolnavul n'a prezentat nici un alt simptom; nici anestesia nu poate fi acuzată cum susține **Mayo Robson**, această complicație fiind foarte rară. Cred că poate fi în legătură cu rezecția intinsă a epiploului.

Discuția

Dr. **Racoviceanu** citează un caz de emoragie, în urma unei laparotomii, la un bolnav atins de febră tifoidă, la necropsie nu s'a găsit nici o ulcerație.

Dr. **Duma** reamintește un cas al lui **Championnière** în care melena survine în urma laparotomiei pentru anexite.

III. *Rezecția de 1,35 metri de intestin și enterorafie cap la cap.* Bolnava ce vă prezint a fost operată de Dr. **Kiriac**, care i-a făcut istorepexie abdominală și de mine de isterectomie pentru anexite supurate.

Reintră în serviciu pentru dureri în fosa iliacă dreaptă cu iradieri în tot abdomenul. La operație am găsit intestinele subțiri formînd un conglomerat, cu pereții foarte subțiri, atrofiați, se rupeau la cea mai mică tracțiune. Am rezecat toată porțiunea aderentă, 1,35 metru, începînd la 4 c. m. de la cec și enterorafie cap la cap. Starea generală a bolnavei nici nu s'a resimțit, durerile aproape dispărute.

2. Prof. **Ionescu**. *Apendicită operată à froid.* Vă prezint această bolnavă pe care am operat'o după trecerea fenomenelor acute și căreia i-am rezecat apendicele prin incizia lui **Sonnenburg**, care, fiind plasată în afară de fosa iliacă, nu expune la eventrație.

Discuție.

Dr. **Leonte** admite incizia această pentru operațiile à froid·

Dr. Racoviceanu se rădică în contra temporizăreĭ, dînsul operează în plină perioadă febrilă.

Prezentare de piese

Dr. **Nanu.** Piesa ce vă prezint e cecul și o parte din colonul ascendent care provine de la un bolnav operat de Dr. Carnabel pentru un abces în fosa iliacă dreaptă, reoperat de mine prin raclare fiind că supurația nu se mai termină și la care se stabilise o fistulă stercorală în cele din urmă. După această rezecție am închis capătul colonuluĭ și am anastomozat lateral capătul intestinuluĭ subțire. Bolnavul merge bine și sper că se va vindeca Pe piesă se vede că pereții intestinuluĭ sunt îngroșați, acoperiți de falșe membrane ; dar nu cunosc natura acesteĭ afecțiunĭ.

2. Prof. **Ionescu,** Vă prezint o tumoră renală mare, un *adenom*, extras pe calea transperitoneală, care avea forma și conzistența nneĭ spline ipertrofiate, dar cu o zonă sonoră înaintea eĭ. Cred că e calea cea maĭ bună pentru tumorile renale, fiind că se poate examina starea celuĭ-l'alt rinichiŭ, se poate extirpa tot ureterul și nu rămîne o plagă mare ca pe calea lombară.

Discuția.

Prof. **Severeanu** citează un caz identic, urmînd aceiaș cale însă a omis explorarea celuĭ l'alt rinichiŭ, ceea ce e foarte important căcĭ s'a nemerit că era unul singur.

Dr. **Leonte** citează un caz de cancer al rinichiuluĭ, în care a urmat aceiaș cale, rinichiul din partea opusă era normal. Bolnavul a urinat a 2-a zi 2000 gr și apoĭ anurie completă. Pentru leziunĭ septice calea lombară va rămînea cea maĭ bună.

Dr. **Nanu.** In tot-d'auna tumorile renale cu evoluția abdominală aŭ fost operate pe calea transperitoneală. Trebue să admitem și o cale mixtă, combinată

Comunicări.

D-nu **Bogdanovicĭ** face în numele D-luĭ **Racoviceanu** următoarele comunicărĭ :

1. Kist multilocular al ovaruluĭ drept cu pedicul răsucit. E o femee intrată în spital la 19 Februar, cu fenomene peritoneale, abdomenul balonat și dureros, greață, vărsăturĭ și la care se constată o tumoră la ipogastru și în cele 2 fose iliace, puțin mobilă, fără conexiune cu uterul Fenomenele alarmante dataŭ de 3 zile, tem. 38; starea generală proastă La laparotomie se găsește un kist multilocular al ovaruluĭ, cu pediculul răsucit în sens invers de mersul acelor de ceasornic,aproape în 5 învîrtiturĭ. S'a legat pediculul și s'a extirpat tumora Reunire per primam, bolnava a eșit vindecată Conținutul kistelor era seros și sero sanguinolent

2. *Plagă penetrantă a abdomenului complicată.* E un bolnav adus la spital la 6 Februar cu o plagă penetrantă la epigastru, prin care hernia stomacul, o parte din colonul transvers și epiploul gastro-colic. Organele herniate erau pline de noroiŭ, iar fața anterioară a stomaculuĭ prezenta o plagă de vr'o 3 cm. prin care eșea bucățĭ de varză. Extremitățile erau reci, pulsul mic. După ce s'au desinfectat bine organele herniate, se coase plaga stomacală cu 2 rînduri de suturi, o altă plagă mai mică pe peretele posterior al stomaculuĭ de asemenea se coase, se reduc organele în abdomen. Fiind-că emoragia persista, se mărește plaga abdominală printr'o incizie în jos și una la dreapta, la extremitatea superioară ; se găsesc 2 plăgĭ ale margineĭ libere a ficatuluĭ, una de $2^1/_2$ c.m. și alta de $3^1/_2$ c.m. Se coase aceste plăgĭ cu catgut, se spală peritoneul cu ser și se închide abdomenul, drenând cu o meșă. Primele 3 ḑile după operație fenomene peritoneale, în urmă vindecarea 'și-a urmat cursul regulat. Prin traectul drenuluĭ a eșit o singură dată pe tampon puțină bilă.

3. *Absces în buton de cămașă al peretelui abdominal determinat de un corp strein emigrat din intestin.* — E un bolnav de 60 anĭ, fără antecedente morbide, afară de hemoroizĭ care datează de 2 anĭ. De o lună de zile capătă durerĭ marĭ abdominale, colicĭ, fără sediŭ precis, care dispar și reapar, până când se stabilește o împăstare în flancul drept, care, la intrare în serviciŭ trecea de linia mediană și în sus se întindea până la coaste, iar în centrul eĭ prezenta o colecție fluctuentă, inflamatorie. Se deschide e colecție purulentă mare, printr'o incizie de 18 cm. se scurge puroĭ și bucățĭ de țesut celular sfacelat. Cavitatea odată curățată se constată pe planul musculo-aponevrotic, la 3 cm. sub și 7 cm. în afară de ombilic, un orificiŭ circular, care se continue cu un traect prin grosimea peretelui abdominal, și care conduce la o cavitate mai profundă. Se spală și se drenează. A doua zi la schimbarea pansamentuluĭ se elimină 2 oscioare de pasăre, care reconstitue amândouă o claviculă, și care de sigur aŭ provenit din intestin prin străpungerea peretelui intestinal. Bolnavul e azĭ aproape vindecat.

Ședința de la 14 Martie 1901

Corespondență :

Dr Bălăcescu citește o comunicare a D-ruluĭ A. Babeș, membru corespondent național, asupra *tratamentuluĭ plăgilor perforante ale abdomenului.*

Presentare de bolnavĭ :

Prof. Ionescu.-I. *Kist idatic al creeruluĭ, emicraniectomie temporară, vindecare.* — Vă prezint o fată de 17 anĭ, intrată în serviciul meŭ la 9 Februar 1901, cu hemiplegie dreaptă și stupoare profundă, nu

vorbea, nu recunoștea pe nimeni. Am operat'o la 13 Februar, hemicraniectomie stângă; la ridicarea lamboului osos am găsit dura foarte întinsă, în tensiune mare, fără pulzațiuni, am incizat și găsesc de desubt crierul bombat, aproape fără șanțuri și circumvoluțiuni. Incizez în partea proeminentă, lobul parietal într'o regiune fără vase și găsesc la o mică profunzime un kist cu conținut limpede, din care extrag o membrană. După golirea kistului cos dura la loc și reaplic lamboul osos fără a drena. In primele zile s'a făcut un mic epanșament de sânge sub piele, care a necezitat un drenaj. Vindecarea operatorie e perfectă. Ca rezultat terapeutic puteți vedea că hemiplegia e aproape dispărută, mai prezintă o ușoară atrofie și paralizia peronierilor laterali. Starea generală e excelentă. In tratatul lui *Chipault*, până în 95 sunt publicate 11 cazuri de kiste idatice ale creerului, cu intervențiune, din care 8 letale și 3 vindecate. Unul singur din aceste cazuri e identic cu al meu, al unui chirurg din *Buenos-Ayres*, cu hemiplegie dreaptă si turburări de vedere; aceste din urmă aŭ perzistat după operație. In acest caz am făcut craniectomia numai cu săgeata lui *Doyen*, fără freze, care lasă găuri mari, iar dura am cusut'o la loc ca să comprime mai bine crierul și să slujească la dispariția cavității kistului.

Discuția:

Dr **Bărdescu** Cea mai rară localizare a kistelor idatice e la creer. Acu 2 ani am amputat un bolnav la gambă pentru gangrenă senilă. Bolnavul era vindecat și aștepta piciorul de lemn comandat; capătă un erisipel la față și se vindecă și în mod brusc survin accese de epilepsie subcutanate și sucombă. La necropsie crierul e ciuruit de kiste idatice, mai ales în vecinătatea ventriculilor.

II) *Adenom al rinichiului stâng, nefrectomie transperitoneală.* — Tumora, după forma și sediul părea o splină ipertrofiată, avea însă o zonă de sonoritate înaintea ei. Laparotomie la 26 Februar, nefrectomie transperitoneală fără drenagiŭ. Vindecarea s'a făcut mult mai repede de cum se făcea pe cale lombară, dacă s'ar fi putut extrage pe această cale.

III. *Tuberculoza mameleĭ drepte cu adenopatie enormă regionară, operația lui Halsted.* — Bolnava aceasta s'a prezentat cu semnele unui epitelioma a mameleĭ, formă neobicĭnuită, mamela era mare, pelea aspectul coajeĭ de portocale, fără ulcerațiuni și o adenopatie enormă axilară și supraclaviculară. Am operat'o la 9 Februar, prin procedeul Halsted complect, golind și fosa supraclaviculară. Mamela din partea opusă mobilizată a umplut perderea de substanță. Mișcările brațului sunt toate conservate. Examenul ganglionilor arată lesiuni tuberculoase; intervenția prin urmare a fost justificată.

IV. *Abces subfrenic la stânga.* — E un bolnav din serviciului D-lui Prof. **Măldărescu** cu fenomene de abces subfrenic, cu o colecție sub-

cutanată în regiunea epigastrică. Jumătatea inferioară stângă a toracelui era bombată, matitatea se întindea până aproape de mamelă și mai jos de coaste. Am făcut o incizie în regiunea epigastrică și am golit abcesul subcutanat și o cavitate enormă sub-diafragmatică, 3—4 litri de puroi, fără gaze. Am drenat cu tifon sterilizat. Vindecarea e complectă, deși a survenit o pleuro-pneumonie stângă intercurentă. Acesta e al III-a caz de abcese subfrenice observate și operate de mine, primele două erau la dreapta, unul gazos, toți vindecați La nici unul din ei n'am putut determina origina acestor abcese. Eu am emis teoria că o constipație obicinuită poate da loc la o emigrare de microbi și o infecție a țesutului celular subdiafragmatic. Beresdka în teza lui a apărat această idee.

Discuția

Dr. Nanu. Eu am prezentat aci un bolnav cu absces subfrenic la dreapta, în care punctul de plecare a fost un absces perinefretic și care s'a complicat și de o pleuresie dreaptă. Rinichiul și apendicele nu erau în cauză.

V. *Osteomielita juxta-epifizară simetrică simulând o achondroplazie.*—E o femee de 36 ani intrată în serviciu pentru tulburări genitale, o salpiginită. Ceea ce e isbitor la ea, este că ambele brațe sunt mai scurte ca antebrațele, pe când în stare normală e tocmai contrariul. Afecțiunea aceasta e cunoscută de la **Parrot** sub numele de *achondroplazie,* adică o lipsă de desvoltare congenitală a cartilagiului juxta-epifizar superior, cel mai activ, al umerusului. La bolnava noastră e cu totul alt-ceva, dânsa a zăcut la vârsta de ½ an de osteită juxta epifizară simetrică la brațe, după care a rămas cu brațele mai scurte, cu cicatrice profunde și alterațiuni osoase după cum se poate vedea din radiografie. Asupra acestei chestiuni ne-a atras atenția Dr. Bothezat din Iași într'o lucrare publicată în *Revista de Chirurgie.*

2. Dr. **Gerota.** Vă prezint un bolnav căruia i-am făcut procedeul lui **Parona** pentru cura unui varicocel. Imediat după operație testiculul era aplicat de pubis și părea expus la traumatism, azi însă el s'a mai lăsat în jos și cred că are o poziție bună.

Discuția

Dr. **Bărdescu.** Eu am aplicat acest procedeu 15 zile după publicarea lui în revista italiană și am operat mai mulți bolnavi, așa că azi pot da resultate depărtate. Când vaginala n'a fost distinsă de lichid de mai înainte, testicului rămâne suspendat în poziția lui inițială și e expus traumatismelor Eu asociez procedeul acesta cu resecția pachetului venos, ceea ce face și **Parona** și **Juvara**, care susține că e o modificare a lui.

Dr. **Bălăcescu.** — Am operat 3 cazuri de varicocel, prin procedeul lui **Parona**, dintre care 2 cu Dr. Carnabel ; în primele 2 am

fixat vaginala la orificiul extern al canalului inguinal, în al treilea am fixat'o mai jos, sub planul osos al pubisului, așa că testiculul e mai jos situat și nu mai e expus traumatismelor.

Dr. Ionescu. — Am făcut de câte-va ori acest procedeu, dar cu modificări. Nu fixez vaginala la orificiul extern inguinal, ci mai jos la tunica fibroasă a cordonului, rezec în tot-deauna venele, iar bonturile lor le înod împreună așa că deja numai prin acest lucru obțin o suspendare. Procedeul lui *Parona* pur e aplicabil în orchidoptoze fără desvoltare mare a scrotului și a venelor.

Dr. **Leonte**. — Eu procedez la fel, după rezecția venelor înod bonturile cu acelaș fir; dacă e nevoe rezec și din scrot.

Dr. **Racoviceanu** — aplică o legătură sus și jos, asupra pachetului venos și leagă împreună nodurile, așa că se formează o ansă care nu e rezecată.

Dr. **Nanu** — e de părere a se coase incizia longitudinală cutanată în sens transversal, scurtând ast-fel scrotul.

3. Dr. **Dona**. — La acest bolnav cu o plagă mare prin arsură care ocupa aproape tot brațul și umărul stâng, am aplicat grefe *Thiersch* luate de la un picior de curênd amputat, după ce am raclat mugurii cu briciul. Cu un pansament aseptic, fără diachilon, s'au prins toate.

Prezentare de piese:

Dr. **Leonte**. — Vĕ prezint un kist idatic al rinichiului obținut prin nefrectomie transperitoneală. Două treimi din organ erau păstrate și s'ar fi putut rezeca kistul, dar în timpul deslipirei unor aderențe intestinale intime am secționat ureterul în mai multe locuri. E al doilea caz, primul e publicat în *Spitalul* de **Botescu** în 98.

Comunicări:

I. Dr. **Racoviceanu-Pitești**. — *Cistocel în hernie crurală*. Până în prezent am observat 9 cazuri de cistocele inguinale, unul la femee. In știință sunt numai 2 cistocele pure, celel'alte sunt entero-cistocele, In cazul meu am crezut că e un al doilea sac, l'am legat și excizat; a doua zi fenomene peritoneale, deschid abdomenul și găsesc bășica ruptă, urina se scursese în peritoneu, moarte. Sunt vr'o 7 cazuri în care acest accident n'a fost mortal, ci s'a stabilit o fistulă vezico-inguinală. Un alt accident în cistocele, pe lîngă deschiderea beșicei, e emoragia din pereții ei, care sunt friabili, alterați. Sunt 2 cazuri letale în știință, din care unul al meu, prin asemene complicație; am fost nevoit să fac laparotomie și să cos beșica. Cistocele inguinale se cunosc vr'o 89; crurale însă foarte puține, 11, dar mare parte greșit diagnosticate. Adevărate entero-cistocele crurale sunt 3, al lui **Anne**, Jalaguier și al meu. Cazul meu se rapoartă la un bărbat de 45 ani la care operând o hernie crurală, am găsit un cistocel la pa tea internă și posterioară, format dintr'un diverticul al beșicei îndoit pe

ligamentul lui *Gimbernat* și care nu comunica cu restul beșicei de cât numai după reducerea lui.

Dr. **Dona.** — *O formă neobișnuită de ocluzie intestinală.* E vorba de un bărbat de 48 ani, care intră în spital cu fenomene de ocluzie intestinală, care datau din ajun și purtător a 2 hernii inguinale reductibile. La laparotomie se găsește colonul ileo-pelvien foarte dilatat, umplînd mai tot abdomenul și torsionat la baza sa, iar peste regiunea răsucită treceau anse intestinale subțiri către cele 2 hernii, cea din hernia dreaptă aderentă la sac. S'a redus torsiunea, s'a spălat cavitatea intestinului cu ser printr'o sondă esofagiană și s'a închis abdomenul. După o diaree abundentă de câte-va zile, bolnavul sucombă a 8 zi de sufocație și la necropsie se găsește o bronșiolită acută și edem pulmonar. Torsiunea colonului ileo-pelvien era o dispoziție congenitală prin prea marea lui desvoltare și nu ocaziona fenomene de ocluzie de cît numai cînd ansele subțiri treceau peste locul torsionat ca să se angajeze în hernie. Cînd ansa din hernie a prins aderențe și mezenterul ei s'a îngroșat, cum a arătat și o placă groasă ce s'a observat în acest loc, atunci ocluzia a devenit definitivă.

Discuția

Prof. **Ionescu.** E un cas bine studiat și documentat anatomicește. Eu am observat un cas analog, în care ocluzia era datorită unei stări congenitale. Intr'un cas de ocluzie acută am găsit la operație un cec foarte desvoltat, mobil, greu și căzut în pelvis și numai prin căderea lui mezenterul forma o bridă care comprima începutul ileonului la simfiza sacro-iliacă. Aceasta se repetă sub ochii noștri, așa că am fost nevoit să fixez cecul la peretele abdominal.

3. **Racoviceanu-Pitești.** — *Rezultatele tardive în cura radicală a hemoroizilor prin procedeul Withehead.* — La un bolnav operat de regretatul **Assaky** am observat o strictură de 4 c.m. înălțime cauzată prin desfacerea mucoasei și retractarea ei. La un alt bolnav operat la Constanța am observat un mic retrisisment ca o membrană subțire situată în afară de anus. La operații mei, din 25, au revenit 3 cu relaxarea mucoasei în parte sau de jur împrejur. In sfârșit, unul acuză o pierdere de sânge, care n'a putut fi controlată.

Discuția

Dr. **Ionescu.** Procedeul acesta, cu mici modificări l'am aplicat deja în mai mult de 80 de cazuri și n'am observat nici un accident. Pentru ca să reușească se cer oare-cari condițiuni. Incizia trebue plasată just la limita dintre piele și mucoasă, pentru ca să nu fie tracțiune și prin urmare deslipiri, nici din partea pelei, nici din cea a mucoasei. Zona de rezecție nu trebue să fie prea întinsă, nu trebue să treacă de valvulele lui Malgaigne, adică 2—3 c. m. Reunirea trebue să fie per priman Eu obișnuesc a introduce în scrot un tub de cauciuc gros

Scanned with OKEN Scanner

învelit în meșe de tifon iodoformat, ca să pot ține bolnavul constipat 6—8 zile fără distensiune mare a abdomenului. După suprimarea tubului prescriŭ spălături largi antiseptice. Când mucoasa are tendința de a prolaba, rezecția trebue să fie mai largă.

Dr. **Leonte**. Ĕŭ n'am să mĕ plâng de acest procedeŭ, tecnica e aproape aceiași arătată de D. **Ionescu**, numaĭ că drenez cu meșe de tifon iodoformat, iar cusăturele le fac cu setolină și nu prea strânse. Câte odată se observă o bridă, ca o ață, la orificiul anal, care dispare repede prin dilatare.

Dr. **Racoviceanu** relatează un caz în care tubul s'a angajat în rect și colon și n'a putut fi expulzat de cât cu purgative.

Societatea de chirurgie din Paris

Ședințele de la 13 — 27 Martie 1901.

(Bulletins et mémoires de la Société de Chirurgie 1901)

Relativ la tratamentul cancerului rectului. — **Chaput** aduce o statistică de 10 cazuri cu 8 vindecări, în 96 prezentase una identică. Calea întrebuințată e cea sacrală, când cancerul e prea sus situat abdomino-sacrală. Coase în tot-deauna peritoneul pelvian și drenează plaga cu tifon iodoformat. Recidivă de 50%. Numaĭ în 6 cazuri anus iliac, preferă pe cel sacral.

Fractură prin armă de foc a extremităței superióre a umărului.—**Picqué** susține că în asemene fracturi se poate face rezecția extremității osoase, nu însă și la membrele inferióre. Citează cazul lui *Studer* și *Radouan*. **Nélaton** susține intervenția numaĭ când focarul e infectat saŭ sunt eschile numeróse. **Lejars** e de aceiaș părere.

Histerectomia în febra puerperală. — **Ricard** spune că n'avem încă nicĭ o îndicație precisă pentru histerectomie aplicată la tratamentul infecțiunilor puerperale. **Reynier** arată că în infecția *gonococică* ne putem mulțumi cu spălăturile, în cea *saprofită* cu raclagiul și în cea *streptococică* cu tratamentul medical, celel'alte mijlóce fiind ineficace. **Segond** se asociază la aceste. **Tuffier** susține histerectomia, în cazurile în care acușoriĭ nu maĭ au ce face, asemenea și **Ricard**. **Reclus** presintă un bolnav la care a *legat carotida primitivă pentru anevrism arterioso-venos al carotideĭ interne și a sinusului cavernos* **Picqué** prezintă un apendice extirpat în primele ore ale crizeĭ și un kist idatic al basinului extirpat de la o femee la care a capitonat un kist mic al uterului. **Lejars** a tratat prin vagin un asemene kist idatic.

Sarcina extra uterină gemelară. **Potherat** comunică o observație de acest gen a lui **Fonntoynon** din **Tananarive**, care, după el, ar fi o sarcină tubară concomitentă cu una uterină. **Follet** a observat un asemine cas. **Tuffier** vorbește de un caz de superfetație. **Pot-**

herat raportează în numele luĭ **Fonntoynon** asupra frequenței calculelor vezicale la copiĭ hovașĭ.

Corp strein al căilor aeriene, încercare de extragere pe calea transmediastinală ante-ióră. **Ricard** comunică un cas în care piesa uneĭ canule căzuse în trachee și la care a încercat extragerea prin mediastin, făcînd o rezecție a sternuluĭ. Din cauza pofunzimeĭ tracheeĭ și a prezenței vaselor marĭ n'a putut nicĭ măcar simți corpul strein prin peretele tracheal. Bolnavul a murit de bronșită septică. **Quénu** susține calea transmediastinală posterioară, rezecția costată e maĭ ușoară, nu sunt vase marĭ, trachea și bronșele sunt maĭ accesibile, plaga nu se infectează. **Poirier** a practicat calea anterioară într'un caz de sarcom al mediastinuluĭ, dar n'a putut extirpa întreaga tumoare. **Tuffier** susține că trebue operat sub radioscopie pentru a cntrola poziția corpuluĭ strein.

Rezecția umărutuĭ pentru carie seacă. **Demoulin** presintă bolnavul, mișcările sunt bunicele. **Schwartz** a operat 3 cazurĭ fără resultat așa bun. **Kirmisson** a avut succese. **Tuffier** arată rezultatul îndepărtat al *legăturеĭ subclaviere pentru anevrism*, vindecarea e complectă. **Walther** presintă 2 kiste dermoide a'e ovarelor provenite de la aceiaș femee, care a făcut 6 copiĭ. **Béclére** arată avantagiile *radiografieĭ stereoscopice în chirurgie.*

Relativ la histerectomia în infecția puerperală acută. **Rochard** comunică statistica luĭ **Faure** care cuprinde 7 cazurĭ, 6 morțĭ și 1 vindecare ; acesta preferă calea vaginală. **Picqué** vorbește de gangrena parțială sau totală a peretelui uterin

Tratamentul spineĭ bifide prin extirpare. **Broca** comunică 2 cazurĭ ale luĭ **Letoux** (*Vannes*) și **Rouville** (Montpellier), primul s'a vindecat și s'a perdut din vedere, al doilea a căpătat o hidrocefalie enormă **Chaput** prezintă un bolnav la care a cusut numaĭ aripioarele pentru o fractură a rotuleĭ, cu rezultat bun. **Le Dentu** prezintă un *epiteliom al ovaruluĭ* de la o femee operată cu 3 anĭ înainte de un epiteliom al intestinuluĭ subțire. **Monod** prezintă un fibrom enorm al ligamentuluĭ larg.

Societatea de Chirurgie din Bruxelles

Sedințele de la 20 Ianuarie—17 Februarie 1901

(Annales de la Société belge de chirurgie 1901)

Intrebuințarea ferestrĕuluĭ filiform. **Gallet** a întrebuințat ferestrĕul luĭ **Gigli** în osteotomie pentru încurbarea rachitică, în craniectomie costotomie. laminectomie, rezecția temporară zygomatico-malară pentru ablațiunea ganglionuluĭ luĭ Meckel. Pentru aceasta din urmă autorul dă manualul operator.

Un cas de moarte sub cloroform. — **Depage** într'un aseminea caz a deschis pericardul, formênd un lamboŭ costal și a masat cordul,

fără succes. Depage descrie tecnica lui de colpoperineorafie întrebuințată într'un cas de prolaps uterin complect. Dejardin comunică un cas de sarcină tubară ruptă cu inundare peritoneală, laparatomie, vindecare. Hendrix recomandă electrizarea cordului descoperit în caz de moarte prin cloroform. Delétrez cere ca cu această ocazie să se pună în discuție anastezia prin injecțiuni sub-arachnoidiene de cocaină. Lebrun posedă deja mai multe asemine anestezii și o crede indicată în stările cardiace proaste. Goris arată că cocaină e un toxic al cordului.

Un caz de peritonită pneumonică. — Vanderlinden comunică un caz de peritonită, în care punctul de plecare n'a fost găsit nici la organele genitale, nici la apendicele saŭ în vre o altă parte. S'a evacuat puroiul prin laparatomie și s'a drenat prin fundul de sac posterior. Bolnava móre a 16 a zi în marasm. Examenul microscopic a arătat pneumococi. Vanderlinden prezintă o tumoră fibro-cistică a uterului obținută prin histerectomie abdominală. Gallet presintă o porțiune de intestin rezecată pentru o strictură în urma unei cicatrice de ulcer tuberculos și o altă porțiune de intestin de 60 cm. cuprinzênd o parte din ileon, cec, colon ascendent și o parte din cel transvers, intestin care fusese exclus de Roux pentru fistule stercorale și care aŭ persistat. Gallet prezintă un ferĕstrĕŭ filiform confecționat de *Haertel* din Breslau.

Cohn

Xeroform

Cel mai bun şi cel mai eftin succedaneŭ al iodoformului

Inodor, netoxic chiar la uzul intern în dose mari ca antiseptic intestinal. Analgesic și emostatic, neiritant, nu produce eczemă. Desodorisează chiar secreţiunile infecte, reduce supuraţiunea în mod surprinzător de repede și are efecte sicative eminente. Mugurii cărnoși sunt câte-odată mai mici de cât aceĭ produși de iodoform, însă xeroformul întrece atât iodoformul cât și ori-ce altă substanţă prin puterea sa dermatoplastică. Specific la ulcerile moi și la ulcerile cronice ale gambei, precum și la eczemele umede. Plăgile recente le vindecă per primam și în timp mult mai scurt. Din cauza netoxicităţeĭ și acţiuneĭ sale analgesice este de mare folos în ginecologie și la combustiuni. In tratamentul eczemelor umede cronice (intertrigo ș. a.) ajunge aplicarea repetată de vată xeroformată; băi și pansamente devin ast-fel inutile.

— Probe şi literatură gratis —

Fabrica chimică von Heyden, Radebeu-Dresden

REPRESENTANT GENERAL PENTRU ROMÂNIA:

Nic. Genovitz, Bucuresci, Strad Căldărari No. 1.

REVISTA ZIARELOR STREINE

Monatsschrift für Geburtshilfe und Gynäkologie. Bd. XII, Heft 6. **K. Ulesko** (*Stroganowa*): *Alterațiuni anatomice ale trompei gravidă în punctul de inserțiune al ouluĭ* Decidua desvoltându-se puțin, vilozitățile coriale străbat tunica musculară și ajung până sub peritoneŭ, de unde rupturĭ frequente de vase, și rupturĭ ale kistuluĭ fetal, cu inundație peritoneală, une-orĭ mortală. — **Engelhardt** (*Essen*. *Un caz de pseudohermafrodism feminin cu cancer al uteruluĭ.* Un bărbat căsătorit, fața bărbătească, mamele de femee, abdomen, basin și membre inferioare femeeștĭ, penis mic cu ipospadis, fără testicule în scrot. La necropsie un uter cu cancer la col, vagin deschis într'o uretră bărbătească cu prostată, trompe și ovare. — **Warszawski** (*Moscova*): *14 cazurĭ rare de fistule uterine în pererele abdominal.* Sunt escluse cele operatoriĭ ; cauzele sunt: retenția menstruelor în ocluziunĭ cervicale ; neoplasiĭ maligne și tuberculoase ; degenerescența ouluĭ reținut în uter ; corpĭ streinĭ introduși întâmplător saŭ intenționat. — **Martin** (*Greifswald*) : *Tratamentul cordonuluĭ ombilical la nouĭ născuțĭ.* Se leagă la nivelul pieleĭ cu un fir de mătase fiert și se secționează imediat deasupra cu foarfeca. — *Bd. XIII, 1 Heft.* **Hoehl** : *Formațiuni epiteliale anormale în uterul infantil.* In mijlocul cavitățeĭ uterine a găsit insule micĭ de epiteliŭ pavimentos, cu membrana bazală bogată în fibre elastice. Probabil e un rest din partea superioară a canaluluĭ luĭ Müller. -- **Schenk** : *Tumorile ovarice pseudo-intraligamentare.* Un adenocarcinom cât un cap de adult dezincapsulat și extirpat împreună cu uterul și anexa stângă inflamată și incapsulată. Capsula tumoreĭ e un product al inflamațieĭ, iar nu rezultatul dezvoltăreĭ intraligamentare. — **Puppel**: *Propagarea canceruluĭ uterin pe căile limfatice preformate.* Prin cercetărĭ în 9 cazurĭ a conchis că cancerul porțiuneĭ vaginale se propagă prin limfaticele dintre fasciculele musculare din stratul mijlociŭ al coluluĭ, de acolo la vagin și la ligamentele largĭ ;

numaĭ maĭ târziŭ se propagă și la corp pe căĭ limfatice independente de vasele sanguine. Cancerul cervical în propagarea luĭ spre corp utilizează căile limfatice perivasculare din jurul vaselor dintre cele două straturĭ musculare externe.

Centralblatt für Gynäkologie. 1901. No. 6. **Lindfors** (*Upsala*). *Mecanismul vindecăreĭ peritoniteĭ tuberculoase prin laparotomie.* Autorul crede că prin laparotomie condițiunile de traiŭ ale microbilor sunt diminuate, de acea recomandă legăturile atrofiante în tuberculoza locală pelviană, când extirparea nu maĭ e posibilă — No. 7. **Füth** (*Metz*): *Drenagiul cavităței peritoneale.* După o histerectomie abdominală pentru cancer și hidrosalpinx, drenagiŭ vaginal; la schimbarea tifonuluĭ prolabează epiploonul, repunerea luĭ, fenomene de ileus, necesitând redeschiderea abdomenuluĭ după 6 zile. Un cordon epiploic aderent în cavitatea luĭ Douglas strangulase o ansă de intestin subțire; liberarea epiplouluĭ, golirea conținutuluĭ intestinal prin 2 incisiunĭ care s'aŭ închis la loc. Drenagiŭ abdominal integral. Vindecare. — No. 8. **Ehrenfest.** *Formațiunĭ kistice în resturĭ ovariene.* In raport cu comunicarea luĭ **Fischer** și **Waldstein** asupra formațiunilor kistice în resturĭ de ovar intenționate saŭ întâmplătóre, autorul raportează câte-va cazurĭ identice din literatura americană, datorite luĭ **Coe, Waldo, Emmet**, etc.

Deutsche Zeitschrift für Chirurgie. 1900. Bd. 58, 1. u. 2. Heft. **Hahn** (*Berlin*): *Tratamentul chirurgical al pancreatiteĭ emoragice acută.* Autorul a observat 5 cazurĭ; ultimul era o plagă prin armă de foc a pancreasuluĭ cu emoragie mare. Simptomele sunt: îmbolnăvire bruscă cu durerĭ marĭ, vărsăturĭ, răgăelĭ, puls frequent, timpanism abdominal, maĭ ales în regiunea epigastrică. Din 4 cazurĭ, 3 s'aŭ operat, 1 vindecat. Diagnosticul e probalil, devine sigur, când la deschiderea abdomenuluĭ se găsește țesut grăsos necrozat. Printr'o incisie subombilicală se examinează viscerele, se golește lichidul sanguinolent și se drenează cu tifon. — **Rose**: *Tratamentul apendiciteĭ cu plaga abdominală deschisă.* Autorul îl recomandă în toate formele de apendicită. — **Engelhardt**: *Turburările psihice post-operatorii.* Se desvoltă pe teren predispus hereditar saŭ personal, prin intoxicațiunĭ, alcool, cocaină, morfină, cloroform, septicemie, boală de rinichĭ, etc. — Sunt cazurĭ în carĭ explicația lipsește. — **Thöle**: *Secțiunea transversală a canaluluĭ toracic la gât.* Secțiunea a avut loc în timpul extirpăreĭ unor ganglionĭ limfaticĭ. Diagnosticul s'a pus a doua zi, când s'a scurs o cantitate enormă de limfă. Tamponarea s'a arătat inutilă, bolnavul a slăbit teribil. Legătura canaluluĭ, urmată de vindecare. — **Walcker**: *plăgĭ prin împunsătură ale corduluĭ și sutura lor.* — In ultimiĭ 20 anĭ s'aŭ observat 5 cazurĭ, 2 vindecate fără sutură, 1 mort imediat fiind adus în stare gravă; la 2 s'a făcut sutura plăgeĭ dupe rezecția uneĭ coaste într'un caz și a 4 cóste în celă-l'alt Amândoĭ aŭ sucombat, unul în

urma unei plăgi pulmonare simultană. — Thöle: *Luxațiuni și fracturi rare. a)* luxație înainte a mâneĭ drepte prin cădere pe mâna îndoită, *b)* luxație directă între primele două falange, *c)* ruptura tendonuluĭ extensor al degetuluĭ mic — Thöle: *Kist mucoid în fosa canină a maxilaruluĭ superior.* Un kist cât un oŭ de găină, cu conținut limpede, căptușit cu un epiteliŭ pavimentos și provenit dintr'o incluzie a epiteliuluĭ gureĭ și a mezodermuluĭ la închiderea despicăturei fetale dintre proeminența frontală externă și internă — Mohaupt: *Importanța secrețiuneĭ glande or pieleĭ asupra desinfectăreĭ pieleĭ.* O suprafață cutanată sterilizată și protejată poate rămâne 24 ore fără ca numĕrul germenilor să devină neliniștitor. Punênd însă pielea desinfectată la acțiunea vaporilor pentru a provoca secreținnea glandelor în 5—40 minute, numĕrul microbilor devine însemnat. Probabil că microbiĭ ocupă canalele de escreținne ale glandelor sudoripare. — Ritter: *Tratamentul degerăturilor.* Metoda autoruluĭ constă în a provoca o iperemie artificială, cu un aparat de aer cald, urmată de un duș rece.

Archiv für klinische Chirurgie. Bd. 62, 4 Heft. Alapy: *Sondarea retrogradă a stricturilor cicatriciale a esofaguluĭ.* Autorul recomandă a căuta cardia cu o bugie olivară, peste care se trece un cateter de mătasă *Macronenn.* bugia se retrage și în locul eĭ se bagă o bugie uretrală filiformă care trece lesne prin strictură. — Franke: *Tratamentul fracturelor complicate* — Când e o plagă simplă prin străundgerea fragmentelor, se dezinfectează și se aplică un pansament aseptic, când e o plagă strivită și infectată, debridări, desinfectare și tamponare. In fisurĭ multiple craniene se regulează mărginile osoase cu dalta, se extrag corpiĭ streinĭ; lipsurile se umple cu fragmentele de os care se repun, saŭ se iaŭ feliĭ de os din vecinătate cu dalta. In cazurĭ maĭ vechĭ se recurge la procedeul *König-Müller*, saŭ cu plăcĭ osoase fierte și păstrate în soluțiune salină saŭ un fragment de tibia. — Wolff: *Cancer desvoltat pe dermoide.* Intr'un caz e vorba de o degenerescență canceroasă a uneĭ părți dintr'un kist dermoid de la unghiul intern al ochiuluĭ. In al doilea caz e un epiteliom pavimentos în regiunea sacrală desvoltat pe un rest de dermoid extirpat cu un an maĭ înainte. — Kelling: *Proteza în anastomozele gastro-intestinal.* Descrie un buton propriŭ care are avantagiele butonuluĭ Murphy, fără dezavantagiele luĭ. — Hugel: *Rezecția ileo-cecală în tuberculoza intestinală.* Intr'un caz era atins unghiul hepatic al colonuluĭ, în două cecul. Peretele intestinal era gros, dar în toate cazurile rezecția ileocecală, într'unul după ce s'a făcut în altă ședință o entero-anastomoză cu excluziunea porțiuneĭ bolnave, cu închiderea ambelor capete Acesta din urmă a sucombat după ce a prezentat un icter intens, iar în porțiunea exclusă o cantitate mare de puroĭ. — Grosse: *Cazuistica lipsurilor congenitale osoase.* Intr'un caz de lipsă osoasă pe tibia, autorul a subțiat extremitatea superioară a osuluĭ și implântat'o în fosa intercon-

Scanned with OKEN Scanner

dil'enă a femuruluĭ, după 2 aniĭbolnava umblă fără sprijin. Combate idea luĭ *Tschmarke* de a amputa. – **Manasse.** *Anastomoza nervuluĭfacial cu spinolul prin sutură (greſă nervoasă).* La animale s'a făcut secțiunea nervuluĭfacial la eșire din orificiul stilo-mastoidien, iar rămurile luĭ s'aŭ cusut la trunchiul spinaluluĭ prin suturĭ pe nervĭ și țesuturile vecine. S'a observat la unele animale mișcărĭ; atrofia a dispărut la toate. La un curent electric direct pe nervul spinal se observă contracțiunĭ în întregul teritoriŭ facial. La examenul microscopic s'a văzut pe câte-va preparate o continuitate directă a fasciculilor nervoase ale spinaluluĭ cu cele ale facialuluĭ.— *63 Bd., 1 Heft.* **Körte** și **Herzfeld**: *Tratamentul chirurgical a ulceruluĭ stoma al și al consecințelor luĭ (stenoză pilorică, dilatație, hemoragie).* Sunt 38 cazurĭ de ulcer simplu, între care se cuprinde și 3 stricturĭ de cauterizare și una cicatricială după colelitiază. Indicația absolută pentru operație a fost stenoza pilorului cu saŭ fără dilatație de stomac (35 cazurĭ), indicație relativă, durerile marĭ (2 cazurĭ) și aderențe perigastrice (1 caz). O altă indicație absolută e emoragia mică; repetată, în emoragie mare operația n'are șansă de reușită. Rezecțiunĭ circulare 5 cu 20% mortalitate, 19 gastroenterostomiĭ cu 20,6% mortalitate, 1 piloroplastie, vindecată, 3 alte operațiunĭ. Cea maĭ indicată e gastroenterostomia, rezecția numaĭ când e bănuială de cancer. Preferă metoda retrocolică cu suturĭ. Intr'un caz 3 anĭ după gastroenterostomie, bolnavul moare de peritonită acută prin perforația unuĭ ulcer peptic desvoltat pe ansa descendentă a jejunuluĭ. **Oppel**: *Studiul corpilor streinĭ în cord.* Experiențe făcute pe cobaĭ, introducând ace prin pielea intactă saŭ după descoperirea corduluĭ. Asemene ace, la om trebue scoase imediat fără pericol de emoragie, căcĭ pot da leziunĭ tardive prin contracțiunĭ. Maĭ târziŭ canalul de înțepătură se organisează și nu se maĭ închide după extragerea aculuĭ. — **Beck** (*New-York*) *Fracturile epifizeĭ carpiene a radiuluĭ.* Grație radiografieĭ, s'a văzut frequența fractureĭ concomitente a epifizeĭ carpiene a cubituluĭ, în 20% cazurĭ, maĭ ales sub formă de fisurĭ; asemine și concomitența fracturilor oaselor carpuluĭ. Multe fapte eraŭ luate drept distorsiunĭ. — **Hüppel**: *Extirparea totală a laringeluĭ* pentru sarcom după metoda luĭ **Foederl.** S'a lăsat o porțiune îngustă din cartilagiul cricoid, epiglota și ligamentele ariepiglotice: aceste s'aŭ apropiat și cusut cu fire de mătase. Suturile s'aŭ desfăcut, bontul tracheal s'a gangrenat. După maĭ multe operațiunĭ secundare s'a cusut trachea în unghiul inferior al plăgeĭ și s'a închis plaga faringiană. Autorul preferă procedeul luĭ Gluck. — **Staffel**: *Luxația osuluĭ scafoid și a osuluĭ semi-lunar.* Două cazurĭ rare. In primul caz luxație înainte prin cădere pe mână. In al doilea numaĭ luxația semi-lunaruluĭ, niciŭ o turburare funcțională. —**Rasumowsky**. *Tratamentul chirurgicnl al Kistelor idatice. Fixare provizorie a organelor abdominale cusute la perete abdominal.* Critică metoda luĭ Bobrov, arătând inconvenientele

ei, ca abandonare de fire perdute, posibilitatea recidivei, a supurației și prin urmare deschidere în abdomen. Autorul a propus o modificare a metodei care constă în a trece firele care servă la închiderea saculuĭ prin pereții abdominalĭ și a le fixa prin tampoane de tifon; sacul se găsește ast-fel fixat la peretele abdominal, complicațiile se pot evita. 27 de operațiuni.

Archiv für. Gynäkologie. 62 Bd. 1 Heft. **Sneguireff**: *Durerile în pelvis și abdomen la femeĭ.* Arată punctele dureroase reflexe, maĭ ales la emergența nervilor, de la torace până la coapse. In endometrita dureroasă recomandă secțiunea coluluĭ și a orificiuluĭ intern, pe linia mediană, cu un metrotom ascuns. — **A Bluhm**. *Kiste ale buzelor micĭ.* A observat 2 cazurĭ cu kiste cât un măr mic, glandulare, provenind din glandele sebacee. Nu poate fi vorba de canalul luĭ **Wolff**. — **Kworostansky**: *Syncytioma malignum și raportul luĭ cu mola veziculoasă.* Celulele luĭ *Langhans* și syncytium sunt identice Mola veziculoasă e ca o placentă iperplastică, deciduomul e o desvoltare ulterioară a moleĭ. O femee cu molă evacuată a rămas sănătoasă, din 2 femeĭ cu deciduom malign, una a murit de pioemie înainte de operația radicală, cealaltă e sănătoasă încă $4^1/_2$ luni după extirpare totală vaginală, ambele femeĭ fuseră raclate pentru emoragie, $4^1/_2$ și 9 luni înaintea intervenției a doua —**Kossmann**. *Istoricul moleĭ idatice* pare a se urca până la *Hipokrat*, care vorbește de cotiledone mixomatoase, *myxoma chorii a luĭ* **Virchow**.

Bd. 62. 2. Heft. **Klien**: *Tratamentul operator și neoperator al rupturilor uteruluĭ.* Sunt 347 de rupturĭ necomplicate cu 149 cazurĭ operate cu o mortalitate de 44%, și 198 neoperate cu 52% mortalitate Din aceste din urmă cele tratate numaĭ cu bandagiŭ compresiv aŭ dat o mortalitate de 72%, pe când cele tratate prin tamponare, irigație și drenare, numaĭ 39%. In ultimiĭ 10 anĭ resultatele s'aŭ ameliorat, mortalitatea a scăzut la 37%. Recomandă drenare cu tuburĭ; când emoragia amenință, intervenție imediată.—**van der Hoeven**: *Etiologia moleĭ hidatice* și a *deciduomuluĭ malign.* In stare normală celulele syncytale și ale luĭ Langhaus trec în mic număr prin syncityum care formează limita între țesuturile fetale și materne, în molă ele invadează în masă țesutul matern și sunt virulente. Când aceste proliferațiuni nu sunt îndepărtate ele daŭ loc la deciduom.

La clinica chirurgica 1901. Nr. 1. **Del Greco**. *Hemostasa preventivă în amputațiunĭ*, o modificare a tecniceĭ obicinuite, nu se servește de banda și legătura elastică, arătînd inconvenientele, ci recurge la compresiunea digitală a luĭ **Vanzetti** din Padua. Pentru a opera repede, lucrează doĭ chirurgĭ odată în amputațiile copseĭ și ale brațuluĭ, procedeul cu 2 lambouri, metoda luĭ **Celsi** modificat de **Bell** în amputațiile gambeĭ metoda luĭ **Brunninghausen** modificată. — **Rossi** (*Mil n*) *Contribuțiunĭ la studiul procesuluĭ de vindecare al fracturilor.*

E o comunicare preventivă în care autorul recomandă masagiul și mobilizarea precoce, ca un mijloc eficace pentru o consolidare rapidă și eficace a fracturelor. **Zilocchi** (*Parma*): *Autoplastia epiploică în o. erațiunile asupra stomacului și intestinului.* E un studiŭ bazat pe nouă experiențe făcute pe animale de unde rezultă că o perforațiune a tubului digestiv poate fi obturată de epiploon, însă cu o sutură dublă, obturațiunea e absolut garantată. Cînd sutura se face într'un singur etaj lumenul intestinului nu e strîmtorat, căci nu se produce retroflexiunea buzelor plăgeĭ. Epiploul și seroasa se transformă în țesut conjunctiv.—**Vaccari**: *Studiul fractureĭ astragalului.* Cu ocazia unuĭ caz personal, autorul face un studiŭ complect al chestiuneĭ, istoricul, anatomie patologică, etiologie și mecanismul, continuînd în Nr. 2 cu pronosticul, simptomatologia și tratamentul. — **Pelicelli** face studiul *terapieĭ scoliozeĭ la adolescent.*—*Nr. 2.* **Carmelo Mole.** *Epicistotomie sectio alta saŭ ipogastrică, cistotomia supra pubi nă.* Recomandă pentru calcul vezical talia ipogastrică, cu secțiunea transversală a fascieĭ transversală a luĭ Cooper, răzînd pubisul, și stabilirea uneĭ gurĭ pentru irigația continuă a cavitățeĭ vezicale. — **Ciro Dalla Rosa**: *Contribuțiunĭ la cazuistica colangiostomieĭ.* In literatură nu sunt de cât douĕ cazurĭ de asemenĭ operațiunĭ numită de **Kocher** *epatostomie*, de **Longuet** *angiostomie* și de **Boudouin** *colangiostomia.* Un cas e al luĭ **Kocher**, al doilea al luĭ **Sendler** In casul autoruluĭ s'a vidat o pungă de 1500 grame lichid galben verziu cu bilă și sfacel epatic.— **Turazza**: *Hemostaza preventivă în amputațiunĭ.* Combate legătura elastică preventivă și recomandă căutarea casuluĭ principal la sediul anatomic.—**Mario**: *Cazurĭ și considerațiunĭ asupra chiru gieĭ traumatismelor spinal·.* Autorul publică deocamdată 5 cazurĭ de laminectomie pentru fracturĭ vertebrale. — **Manara** face *studiul etiologieĭ și simptomatologieĭ plăgilor pericardului și ale cordului.*

Archires provinciales de chirurgie. No. 3 și 4. 1901. **Monprofit.**— *Grefa ovaruluĭ.* Autorul face istoricul grefeĭ ovarice, descriind diversele metode operatoriĭ. Grefa ovarică 'șĭ găsește două indicațiunĭ: 1) turburările funcționale, care se produc după castrația ovarică dublă, cum sunt vertijele, cefalea, sensația bruscă de căldură și frig, palpitațiunĭ etc. și 2) anomaliile ovarelor; insuficiența de funcțioare și oprirea în dezvoltare a acestor organe. — **Tikhoff**: *Un caz de papilom al basinetuluĭ*, cu o descriere amănunțită a secțiunilor microscopice. — **Durand și Gayet.** *O varietate patogenică a paralisiilor motoruluĭ ocular comun consecutive traumatismelor craniene; compresiunea prin revărsărĭ de sânge.* — **Houzel** *o pensă specială destinată a fixa compresele de tifon steriliza' la marginele cutanate ale plăgilor operatoriĭ.* —**Chapot-Prevost.** *Un noŭ procedeŭ rapid de rezecțiune a ficatuluĭ.* — **Pantaloni.** *Treĭ cazurĭ de restaurare a nasuluĭ în acnea hipertrofică*, prin ablațiunea complectă a părților hipertrofiate și obținerea uneĭ cicatrice prin burjonare.—

Pantaloni. — *Un caz de fibrosarcom al cordonului* urmat de vindecare dupe extirparea tumorei. — **Audry.** *Corp strein în vezica urinară* consistând într'o piatră lungueață, cu care bolnavul se masturba ; ridicată prin talie hipogastrică. — **Thévenot et Patel.** *Veche tuberculosă mutilantă a degetelor și adenita extra-axilară.*

Annales des maladies des organ. génito-urinaires. No. 3, 1901. — **Scaduto.** *Rezecția epididimului și anastomoza canalului deferent cu corpul lui Higmor.* — **Alessandri.** *Hernia veziceĭ.*

Revue de Gynécologie. No. 1, 1901. — **Barushy.** *Tratamentul de ales în rupturile complecte ale perineului, cu ruptura peretelui recto-vaginal* consistând într'o peri neorafie prin dedublare. — **Stepkowski.** *Contribuțiun la studiul etiologieĭ sarcineĭ extra-uterină.*

Bazat pe 37 casurĭ operate de Neugebauer, autorul arată că nu este suficient pentru producerea uneĭ sarcine extra-uterine numaĭ existența leziunelor organelor genitale interne, ci trebue ca să existe un obstacol la trecerea în uter a ouluĭ fecundat, și ca mucoasa tubară să fie aptă la incubațiunea ouluĭ.

N. J. F. Pompe van Meerdervoort. *Studiu asupra uretrocelului.* **Albarran.** *Sonda ureterală permanentă în tratamentul preventiv și curativ al fistulelor renale consecutive nefrostomieĭ.*

Autorul bazat pe rezultatele obținute prin aplicarea sondeĭ uretrale în cazurĭ de fistule renale post operatoare crede că acest procedeŭ foarte simplu trebue preferit metodelor sângerânde, rezervând aceste operațiunĭ pentru cazurile în care sonda ureterală nu poate fi aplicată saŭ nu dă rezultatul dorit. **Pantaloni.** *Studiŭ asupra intervențiunilor biliare prin calea duodenală.*

Cohn

LUCRARI ORIGINALE

Rezecţiunea totală şi bilaterală a simpaticuluĭ cervical în guşa exoftalmică [1])

de

Dr. BĂLĂCESCU

(Urmare)

Operaţiunile la care s'a recurs cu scop de a suprima fisiologiceşte simpaticul cervical sunt: 1) *secţiunea cordonuluĭ*, fie dedesubtul ganglionuluĭ cervical superior, saŭ imediat deasupra celuĭ mijlociŭ; 2) *smulgerea nervuluĭ*: 3) *elongaţia*, propusă de *Jaboulay* [2]), cu scop de a modifica numaĭ excitabilitate simpaticuluĭ, respectându-ĭ continuitatea; 4) *rezecţia parţială* şi 5) *rezecţiunea totală a cordonuluĭ cervical*, împreună cu ceĭ treĭ ganglionĭ, superior, mijlociŭ şi inferior.

1) *Secţiunea* simplă a cordonuluĭ simpaticuluĭ cervical, a fost practicată numaĭ de Jaboulay în opt cazurĭ de guşe exoftalmică.—Tecnica operatoare e foarte simplă; printr'o inciziune făcută pe marginea posterioară a sterno-mastoidianuluĭ, scoborîndu-se dinapoiul vîrfuluĭ mastoideĭ la 3—4

1) Revista de chirurgie No. 4 din 1901, pag. 149.

2) *Jaboulay*.—Chirurgie du grand sympathique et du corps thyroide, 1900, pag. 65.

Scanned with OKEN Scanner

c. m., se găsește cordonul simpaticului imediat dedesubtul pachetului vasculo-nervos al gâtului, format de carotidă, jugulară și pneumogastric, a căror teacă nu trebue nici o dată să fie deschisă.—O dată descoperit nervul, care se recunoaște cu multă facilitate în această regiune, dupe umflătura pe care o prezintă ganglionul superior, se secționează cu foarfecile cordonul său, fie imediat dedesubtul ganglionului superior, fie că se disecă nervul până de deasupra ganglionului mijlociu, unde se face secțiunea, abandonându-se nervul secționat în plagă, care se închide prin 3 sau 4 puncte cutanate de crin de Florența.

2) *Smulgerea nervului*, poate fi practicată dupe secțiune, cu scop de a distruge nervul pe o mai mare întindere, fără a avea nevoe de inciziuni prea mari ca în rezecțiune. Torsiunea cordonului se face pe câte o pensă hemostatică, apucând cu una capătul superior, iar cu cea-l'altă pe cel inferior, întocmai dupe cum se face smulgerea nervului maxilar inferior.—Acest mijloc a fost propus de Jaboulay, nu se vede însă din nici o observațiune a sa că l'ar fi întrebuințat vre-o dată.

3) *Elongația* indicată și executată de Jaboulay intr'un caz, consistă în a descoperi cordonul nervos și a-l supune la o ușoară extensiune, timp de un minut.

4) *Rezecțiunea parțială* limitată numai la ganglionul cervical superior, este o operațiune tipică, propusă și executată de Alexander în epilepsie, a fost întrebuințată în gușa exoftalmică în câte-va cazuri.

O adevărată rezecțiune parțială mai întinsă și deci mai eficace, coprinḍênd pe lângă ganglionul cervical superior și cordonul ce-i urmează până deasupra ganglionului cervical inferior, a fost executată pentru prima oară, dupe cum am arătat deja, de prof. *Th. Ionescu* în primele sale două cazuri de gușe exoftalmică. Această operațiune a devenit în scurt timp, pentru cei mai mulți chirurgi, procedeul favorit în tratamentul boalei lui Basedow, sub numele de *rezecțiunea parțială întinsă a simpaticului cervical.*

Tecnica operatoare e din cele mai simple și coprinde

treĭ timpurĭ.—Primul timp consistă în inciziunea pieleĭ, care trebue să aibă o lungime de 12 c. m., începênd dinapoiul vîrfuluĭ mastoideĭ și scoborîndu-se dealungul margineĭ posterioare a sterno mastoidianuluĭ. In acest prim timp, se va observa ca, atât spinalul cât și ramurele plexuluĭ cervical superficial, să nu fie secționate.—In al doilea timp, se caută pachetul vasculo-nervos al gâtuluĭ, care o dată descoperit este ridicat în sus cu depărtătoarele, lăsând aplicat pe muschiĭ profunzĭ aĭ gâtuluĭ, nervul simpatic ce se găsește imediat înăuntru ridicăturеĭ tuberculilor anterioră aĭ apofizelor transverse.—Al treilea timp consistă în găsirea și extirparea nervuluĭ. Câțĭ-va chirurgĭ, cum e G. Marchant, caută nervul către partea inferioară a inciziuneĭ, în regiunea mijlocie a gâtuluĭ, de unde urmăresc în sus cordonul până daŭ de ganglionul cervical superior, a căruĭ existență precum și a ramurilor sale anastomotice, sunt semne importante, carĭ caracterisează simpaticul și care împiedică de a 'l confunda fie cu pneumogastricul, fie cu ramura internă a pexuluĭ cervical. Cum însă este o regulă, de a nu secționa nicĭ o dată cordonul presupus al simpaticuluĭ, înainte de a fi găsit ganglionul cervical superior, e maĭ rațional cred a începe căutarea nervuluĭ la partea superioară, just la nivelul acestuĭ ganglion, care de alt-fel e foarte ușor de găsit, dupe care se face degajarea nervuluĭ, în sus până la baza craniuluĭ, în jos până la punctul unde nervul trece sub teroidiana inferioară, adică până deasupra ganglionuluĭ cervical inferior, unde se secționează cordonul sĕŭ.

5) *Rezecțiunea totală* saŭ *operațiunea D. prof. Th. Ionescu*, numită ast-fel căcĭ cel dântêĭ a propus această intervențiune în gușa exoftalmică și este cel dântêĭ care a executat'o la început pe epilepticĭ și maĭ în urmă când cazurile de gușe exoftalmică i s'aŭ prezentat, a practicat-o cu succese admirabile, dupe cum vom vedea din observațiunile culese în serviciul sĕŭ.

Tecnica operatoare, așa cum a fost descrisă de prof. *Th. Ionescu*, a fost modificată în ultimul timp. In adevĕr,

înainte inciziunea pieleĭ se făcea dinapoiul vîrfuluĭ mastoideĭ până deasupra claviculeĭ, urmând marginea posterioară a muschiuluĭ sterno-cleido-mastoidianul. Astă-dĭ se practică două inciziunĭ: una superioară, care se scoboară dinapoiul vîrfuluĭ mastoideĭ la 3—4 c. m. maĭ în jos, pe marginea posterioară a muschiuluĭ mastoidian și o altă inferioară, tot de 3—4 c. m. care pleacă de la marginea superioară a claviculeĭ, nu tocmaĭ dupe claviculă ci puțin maĭ în sus de ea, și care se ridică pe marginea posterioară a fasciculeĭ claviculare a muschiuluĭ sterno-cleido-mastoidian. Se lasă cu modul acesta, între extremitatea inferioară a inciziuneĭ superioare și extremitatea superioară a inciziuneĭ inferioare, o punte de piele ne secționată, ceea-ce face că cicatricea numaĭ diformează gâtul, lucru esențial pentru femeĭ, și încă cu modul acesta nu se maĭ secționează nicĭ spinalul, nicĭ o ramură din nervii plexuluĭ cervical superficial și nicĭ jugulara externă.

Aceste două micĭ inciziunĭ sunt suficiente pentru a rezeca cu facilitate întreg nervul simpatic cervical, de deasupra ganglionuluĭ superior până dedesubtul chiar a primuluĭ toracic.

Această modificare în tecnica operatoare, are avantajul enorm, că face să dispară, saŭ cel puțin diminuează sensibil, durerile ce se observaŭ în regiunea maseterină și auriculară dupe vechiul procedeŭ.

Nu voĭ intra în detaliurĭ de tecnică, procedeul fiind magistral descris de d. prof. *Th. Ionescu*[1]) ci într'un mod sumar voĭ rezuma timpurile operatoriĭ.

Se începe în tot-d'a-una prin a se practica inciziunea superioară, având de scop de a găsi ganglionul cervical superior, dupe care se recunoaște cu o extremă facilitate nervul căutat. Dupe ce se incizează pielea și țesutul subcutanat, se practică o butonieră in grosimea mus-

1) *Th. Ionescu.* — Travaux de Neurologie chirurgicale, 1897 pag. 225.—Comptes rendu de X Cogrès de chirurgie, Paris.—România Medicală, 27 Decembre 1897. Centralblatt für chir. 9 ianuar 1897.—Arch. prov. de chir. 1 fevr. 1897.—Academie de médecine. Paris 1897.

chiuluĭ mastoidian, în direcția fibrelor sale și se ajunge pe foița aponevrotică ce acopere muschiul pe fața sa profundă, care se rupe cu sonda canelată saŭ se secționează cu bisturiul. Atunci cu indicatorul drept, introdus în plagă, se degajează fața posterioară a mastoidianuluĭ, depărtând'o de muschiĭ profunzĭ aĭ gâtuluĭ; creîndu-se ast-fel un tunel pe sub mastoidian, în sus până la baza craniuluĭ și în jos până unde ajunge vîrful indicatoruluĭ. Această deslipire este foarte ușor de făcut, existând un plan de clivagiŭ între foița aponevrotică posterioară a mastoidianuluĭ și foița aponevrotică anterioară a muschilor profunzĭ aĭ gâtuluĭ. Ridicênd acum în sus, cu un depărtător Farabeuf, muschiul mastoidian, se ridică o dată cu el și pachetul vasculo-nervos al gâtuluĭ, lăsând în jghiabul osos, format de tuberculiĭ anterioriĭ aĭ apofizelor transverse cervicale, nervul simpatic ce este aplicat pe muschiĭ profunzĭ aĭ gâtuluĭ printr'o foiță aponevrotică, pe care va trebui să o rupem pentru a descoperi nervul, al căruĭ ganglion superior se prezintă imediat, destul de facil de recunoscut, dupe forma sa, dupe colorațiunea sa puțin resacee, și dupe ramurile sale anastomotice. — Se aplică o pensă hemostatică pe extremitatea inferioară a ganglionuluĭ, care se degajează cu degetul și cu sonda canelată până la baza craniuluĭ; iar cu foarfecile se secționează toate ramurile sale anastomotice, dupe care cu o altă pensă hemostatică, aplicată cât maĭ sus pe ganglion, se smulge nervul prin ușoare tracțiunĭ.

Acest timp operator e foarte ușor și nu cere de cât câte-va minute pentru a fi executat.—Se ridică pensa hemostatică aplicată pe extremitatea inferioară a ganglionuluĭ, rămânênd prins nervul numai de extremitatea luĭ superioară, care este scoasă afară printre buzele plăgeĭ, în care se introduce un tampon de tifon sterilizat.

Acum se trece la partea inferioară a gâtuluĭ, unde se face o inciziune de 3—4 cm. pe marginea posterioară a mastoidianuluĭ, fără a o scoborî până pe claviculă. Se secționează pielea, tesutul subcutanat, pielosul, se pune în evidență

marginea posterioară a porțiuneĭ claviculare a mastoidianuluĭ și cu indicatorul introdus în plagă se crează, cu o extremă ușurință pe sub acest muschĭ un tunel, sub puntea de piele rămasă între cele douĕ inciziunĭ, ajungênd chiar a scoate indicatorul prin extremitatea inferioară a plăgeĭ superioare.—Cu acelaș indicator introdus în unghiul inferior al plăgeĭ, se deslipesc țesuturile până înapoiul clavicululeĭ. Se încredințează unuĭ depărtător marginea posterioară a mastoidianuluĭ, care-l ridică în sus și cu el și pachetul vasculo-nervos al gâtuluĭ. Cu modul acesta se deschide larg plaga în care căutăm tiroidiena inferioară, facil de găsit orientându-ne dupe tuberculul luĭ *Chassaignac*. Aci se află ganglionul mijlociŭ al simpaticuluĭ, când el există, așezat în crosa arterieĭ tiroidiene, caz rar, căcĭ de obiceĭ acest ganglion e înlocuit printr'un plex nervos ce înconjoară artera, saŭ că el lipsește complect și trunchiul nervos trece înapoiul arterieĭ.—O dată descoperit nervul la acest nivel, se aplică o pensă hemostatică pe trunchiul sĕŭ, și pentru a avea siguranța că e simpaticul, nu avem de cât să imprimăm ușoare tracțiunĭ pe el, care se vor transmite penseĭ ce ține prinsă extremitatea superioară a nervuluĭ. Atuncĭ cu sonda canelată degajem nervul în sus atât cât este posibil în tunelul creat și prin ușoare tracțiunĭ facem să treacă, pe sub acest tunel, întreg cordonul nervos și ganglionul cervical superior.

Degajarea nervuluĭ la nivelul tiroidieneĭ este facilă în cazul când cordonul trece înaintea arterieĭ, cum însă de obiceĭ el trece înapoiul ei, va trebui maĭ întêĭ bine liberată artera de ramurile nervoase carĭ o înlănțuesc, și apoĭ tras cordonul pe sub ea.

Se secționează la acest nivel, filetul ce formează cardiacul mijlociu, pe care-l recunoaștem dupe faptul că el se dirijează înăuntru și filetul care merge să formeze ramura anterioară a ineluluĭ luĭ *Vieussens*, ușor de recunoscut, căcĭ el este foarte subțire. Nu urmărim în jos de cât cordonul ce se dirijează în profunzime și care ne conduce la ganglionul cervical inferior, ce se găsește așe-

zat într'o loje specială situată la baza gâtuluĭ, in torace chiar, îndărătul claviculeĭ, pe gâtul și pe capul primeĭ coaste, între scalenul anterior și lungul gâtuluĭ.

Ridicênd cordonul simpaticuluĭ, apucat cu o pensă hemostatică cât maĭ aproape de ganglionul inferior, se disecă cu atențiune vena vertebrală ce acopere puțin ganglionul, și dupe ce se liberează cu sonda canelată, se dă unuĭ depărtător care o trage și o menține în afară.—Intinzând mereŭ cordonul nervos, fără a trage prea mult pentru a nu-l rupe, și ajutați de sonda canelată se disecă rînd pe rând toate ramurile aferente și eferente ale ganglionuluĭ inferior, până când se dă de artera vertebrală, care după ce este liberată cu multă băgare de seamă se încredințează depărtătoruluĭ ce o trage în afară cu vena vertebrală.—Cu modul acesta nu maĭ rămâne în câmpul operator de cât ganglionul inferior, din care pleacă o mulțime de ramurĭ, între care cardiacul inferior și vertebralul, pe care le secționăm cu foarfecile.—Degajarea ganglionuluĭ se face cu indicatorul, care se afundă pe latura internă și externă a luĭ, cât maĭ profund scoborându-ne pe laturile ganglionuluĭ prim toracic. Atuncĭ cu o pensă hemostatică se apucă extremitatea superioară a ganglionuluĭ prim toracic și prin tracțiunĭ ușoare se smulge nervul, aducând odată cu ganglionul inferior și pe primul toracic.

Operațiunea e terminată, nu ne maĭ rămâne de cât să suturăm pielea, ceea-ce facem de obiceiŭ cu crin de Florentă, întrebuințând 3 saŭ 4 puncte pentru plaga superioară și tot cam atâta pentru cea inferioară. — Nu se drenează nicĭ una din plăgĭ.

Urmată tecnica, așa după cum a descris'o Prof. Th. Ionescu, cu modificarea inciziuneĭ cutanate, de către orĭ-ce chirurg ce cunoaște bine anatomia regiuneĭ, operațiunea devine din cele maĭ *benigne*, de alt-fel ca toate operațiunile regulate în care surprisele nu există.

Partea cea maĭ dificilă este de sigur rezecțiunea ganglionuluĭ inferior, ceea-ce face pe mulțĭ chirurgĭ să susțină rezecțiunea parțială întinsă, adică până deasupra acestuĭ

ganglion. Totuşi în sutele de rezecţiuni de simpatic făcute de prof. *Th. Ionescu* pentru epilepsie şi guşe exoftalmică, precum şi în mai bine de 30 de operaţiuni practicate de mine (pentru epilepsie) nu am văzut petrecându-se nici cel mai mic accident.—Nici o dată nu s'a rănit vena saŭ artera vertebrală, orĭ subclaviera; în două saŭ treĭ cazurĭ am fost nevoiţĭ a lega tiroidiena inferioară, care fusese ruptă în momentul degajereĭ nervuluĭ la nivelul eĭ, aceasta s'a făcut însă fără nicĭ un inconvenient.—In nicĭ un caz nu s'a perforat domul pleural, şi atuncĭ când s'a presupus că se perforase, nu era de cât pătrunderea aeruluĭ în ţesutul celular al mediastinuluĭ, în momentul uneĭ inspiraţiunĭ forte.

Aşa în cât, îmĭ par maĭ mult de cât exagerate temerile chirurgilor, care apără rezecţiunea parţială găsind'o suficientă, pentru cuvântul că rezecţiunea ganglionuluĭ cervical inferior e grea şi periculoasă. (G. Marchant, thèse deHerbet [1]). *Jaboulay* a mers maĭ departe, el o consideră ca imposibilă ; ca şi *Braun* [2]) care la congresul german de chirurgie din anul acesta, declară că fiinduĭ imposibil să extirpe ganglionul inferior, se mulţumeşte cu rezicţiunea parţială întinsă.

Socotesc că această teamă este născută numaĭ din faptul că nicĭ unul din aceştĭ chirurgĭ nu a căutat să extirpe ganglionul inferior, pentru că cunoscând bine regiunea unde este aşezat acest ganglion şi cu puţin exerciţiŭ, ajutaţĭ de depărtătoare, ca ale prof. Th. Ionescu, care pe lângă că lărgesc bine plaga, apără într'un mod perfect artera şi vena vertebrală de o parte, jugulara. carotida şi pneumnogasticul de alta, nelăsând în câmpul operator nicĭ un alt organ de cât ganglionul, extirparea luĭ devine de o facilitate rară. Subclaviera e cu mult maĭ în jos şi rarĭ, excepţionale chiar, sunt cazurile în care ea apare în câmpul operator; frenicul rămâne cu totul în afară ; iar domul pleural nicĭ odată

---

1) *Herbet.*—Le sympathique cervical. Etude anat.et chirurgicale.Thèse Paris 1900.

2) *Braun.*—Semaine médicale 1901.

nu este perforat, dacă dezlipirea ganglionului se va face cu degetul și cu sonda canelată, care nu vor înainta de cât pe un drum controlat deja cu ochiul.

In rezumat, rejecțiunea totală și bilaterală a simpaticului nu numaĭ că este posibilă și că nu expune la pericole, care ar pune viața bolnavilor in joc, ci ea devine de o simplicitate rară în mâna acelor chirurgĭ care aŭ executat'o de câte-va orĭ.

Indeplinește decĭ două condițiunĭ esențiale orĭ căruĭ act operator, este *benignă* și *facilă*, rămâne să vedem dacă este și *eficace*.

Alegerea procedeului.—Simpla secțiune a cordonului trebue să fie complect abandonată fiind absolut insuficientă. In adevĕr, secționând cordonul nervos, la partea mijlocie a gâtuluĭ, nu se interesează de cât fibrele, care venind de la măduva dorsală se ridic către ganglionul superior, lăsându-se neatinse toate fibrele ascendente ce emerg din ganglionul superior precum și acele care descind de la ganglionĭ în spre cord, și în spre corpul tiroid.

In acelașĭ timp, trebue să ne reamintim că simpaticul nu este un simplu nerv, dar că e format din reunirea a o mulțime de fibre nervoase, ale căror originĭ sunt situate în puncte diferite. Ast-fel că, orĭ la ce nivel s'ar secționa numaĭ cordonul simpaticuluĭ, segmentele supra și sub-jacente secțiuneĭ îșĭ vor păstra funcțiunea lor intactă.

Lăsând de o parte, o obiecțiune destul de serioasă de alt-fel, a regenărăreĭ nervuluĭ după secțiune, demonstrată prin cercetările luĭ Langley, și prin care se explică maĭ facil cazurile de recidivă de cât prin anomaliile de bifiditate (Jaboulay [1]) care sunt escesiv de rare, nu trebue să uităm că rolul ganglionilor simpaticuluĭ nu este complect elucidat și că eĭ prin eĭ înșușĭ ar juca o acțiune ca centri, așa in cât până când fisiologia nu se va pronunța într'un mod definitiv asupra acestuĭ punct, maĭ bine este să-ĭ rezecăm (Herbet [2]).

Aceleașĭ obiecțiunĭ se fac *smulgereĭ nervuluĭ* după sec-

1) *Jaboulay.* — Chir. du grand symp. etc., 1900, pag. 47.
2) *Herbet.* — Loc. cit., pag. 122.

țiune, pentru că prin acest procedeŭ nu se distruge de cât o mică porțiune din cordonul nervos. Are un singur avantaj, acela de a înlătura regenerarea.

Elongația nu'și găsește de loc indicația, căci după cum am arătat deja, ne propunem a distruge linia de unire, calea de transmisiune între primum movens, orĭ care ar fi el și organele a căror funcționare este alterată în mod secundar.

Rezecțiunea parțială întinsă lasă și ea de dorit, pentru că nerezecând nicĭ ganglionul cervical inferior nicĭ pe primul toracic, nu se influențeză suficient nicĭ asupra corduluĭ, nicĭ asupra corpuluĭ tiroid, și decĭ tachicardia și palpitațiunile ca și gușa nu vor fi modificate în destul. Prin acest metod operator, dezideratul luĭ *F. Franck*, de a suprima toțĭ nerviĭ sensibilĭ coprinșĭ în simpaticul cervical, nu este atins pentru că o bună parte din eĭ sunt conținuțĭ în nervul vertebral.

Singurul procedeŭ *eficace* nu este de cât rezecțiunea totală și bilaterală a simpaticuluĭ (*operațiunea Prof. Th. Ionescu*), pentru că urmând acest metod, după cum a susținut'o și F. Franck înaintea Academieĭ din Paris, se va obține pe lângă dispariția exoftalmieĭ și *atrofia gușeĭ și rărirea bătăilor cardiace și diminuarea forțeĭ sistolice a corduluĭ*, pentru că prin rezecarea maseĭ ganglionare cervicale inferioară (formată de ganglionul inferior și primul toracic) se distrug numeroase filete tiroidiene și cele maĭ principale filete acceleratoare cardiace de origină simpatică. — Maĭ mult, pentru a modifica complect circulația encefalică, trebue să ne adresăm nu numaĭ simpaticuluĭ prevertebral, ci și celuĭ intra-vertebral, care înconjoară artera vertebrală și merge cu ea să enerveze teritoriul posterior, saŭ vertebral al arterelor encefalice.

Eficacitatea acesteĭ metoade, reese într'un mod clar din rezultatele obținute, în cazurile în care ea a fost executată.

In tablourile următoare rezum toate observațiunile publicate până acum, plus 10 observațiunĭ noĭ din serviciul d-luĭ Prof. Th. Ionescu. — Le am grupat sub patru capitole, după metoda operatoare ce s'a întrebuințat. — In urmă vom discuta rezultatele obținute prin diferitele procedee.

1) Observaţiunĭ de Guşă exoftalmică tratate prin secţiunea simpaticuluĭ cervical la diferite înălţimĭ

Numele bolnavuluĭ	OPERATORUL	Unde s'a publicat	ANAMNEZA	FENOMENELE ANTE-OPERATORII	Data operaţieĭ	Felul operaţiuneĭ	Resultatul imediat	Resultatul tardiv
1. Marie A. de 20 anĭ	Jaboulay	Teza luĭ Hussein şi Bullet. med. 21 Febr. 1897 (Vignard)	In Martie 1893, emoţiune vie; dispariţia menstruelor, vĕrsăturĭ. Erupţiunĭ cutanate. Uşóră exoftalmie, tremurăturĭ, palpitaţiunĭ: tumefacţia gâtuluĭ. In Septembre 1893, prima exotiropexie. In Decembre 1893, a doua exotiropexie. In Ma tie 1894, a treia. In Aprilie 1895. Extirpaţia lobuluĭ drept. In Maiŭ 1895. Cauterizare cu temocauterul a lobuluĭ stâng. In Decembre 1895 extirparea lobuluĭ stâng.	Exoftalmie. Tachicardie, tremurăturĭ.	Februarie 1896	Secţiunea simpaticuluĭ cervical în douĕ şedinţe, la interval de 3 sĕptămânĭ.	Ameliorare considerabilă.	Vindecată de exoftalmie, de palpitaţiĭ şi tremurăturĭ în August 1897. (Lyon Medical). Revĕzută în 1900, prezintă un uşor grad de exoftalmie. Tremuratura e imperceptibilă, pulsul tot frequent; palpitaţiile însă aŭ încetat. (Chir. du G. Sym. pag. 31).
2. Cécile P. 51 anĭ	Jaboulay	Bullet. med. 27 Febr. 1897	In 1889 metroragiĭ abundente pentru fibrom uterin. In 1896, fibromul dispare în urma maĭ multor şedinţe de electrizare, şi apare exoftalmie, tremurăturĭ, tachicardie.	Exoftalmie fórte pronunţată, lăcrămare. Pupilele egale. Tremurăturĭ, guşe. Circonferinţa gâtuluĭ $31^1/_2$ c.m. Pulsul 104. Vitiligo. Insomniĭ, agitaţiĭ.	7 Martie şi 20 Martie 1896	Secţiunea simpaticuluĭ stâng şi după 2 sĕptămânĭ cel drept între ganglionul superior şi mijlociŭ.	După a doua intervenţie, exoftalmia a diminuat în ambele părţi. Pupilele punctiforme. Tremur., tachicardia şi guşa aŭ diminuat.	Revĕdută în Februarie 1897. Uşor grad de exoftalmie. Fenomene de asistolie. Móre dupe un an şi $^1/_2$ de la operaţie de nefrită.

Scanned with OKEN Scanner

Numele bolnavuluĭ	OPERATORUL	Unde s'a publicat	ANAMNEZA	FENOMENELE ANTE-OPERATORIĬ	Data operaţieĭ	Felul operaţiuneĭ	Resultatul imediat	Resultatul tardiv
3. M. Josephine de 17 anĭ	Jaboulay	Teza luĭ Ahmed Hussein	Mama sa are de 20 anĭ guşă simplă. O soră a bolnaveĭ are guşe exoftalmică. De 5 anĭ, de când gâtul bolnaveĭ a devenit maĭ gros. De 2 anĭ în urma uneĭ emoţiunĭ viĭ, gâtul s'a mărit maĭ mult. Exoftalmie, tremurăturĭ, palpitaţiunĭ din ce în ce maĭ pronunţate. Diaree timp de 7 lunĭ. In Decembre 95 icter.	Facies special, expresie de spaimă extremă, exoftalmie fórte marcată. Semnul Stellwag. Pupile normale. Circonferinţa gîtuluĭ 40 c. m. Puls 152. Tremurăturĭ în membrele superióre. Inecăciune când urcă scărĭ. Emotivă.	30 Iunie 1896	Secţiunea simpaticuluĭ de-subtul ganglionuluĭ mijlociŭ în stânga; de-asupra luĭ în drépta.	Exoftalmia a diminuat. Pulsul 120. Circonferinţa gâtuluĭ e 37 cm.	Revĕdută în August 1897. Nu are exoftalmie, nicĭ palpitaţiĭ. Puls 90. N'are tremurăturĭ. Ipertrofia tiroidienă a recidivat. Bolnava s'a îngrăşat. (Lyon medical).
4. J. Marie 45 anĭ	Jaboulay	Bulet. med. No. 102 1897 (C. Bernoud)	Boala datează de la 25 anĭ începând cu tumefacţia gâtuluĭ, apoĭ exorbitism simetric. Menopauza la 43 anĭ cu agravarea fenomenelor, tremurăturĭ, fără tachicardie.	Exoftalmie fórte acuzată. Lagof. Pupile dilatate considerabil. Tremurăturĭ. Palpitaţ. penibile, pulsul 76—80. Edem al membrelor inferióre. Urticarie frequentă, senzaţie de căldură. Sudorĭ. Insomniĭ. Guşă.	6 Iulie 1897	Secţiunea bilaterală a simpaticuluĭ cervical.	Diminuarea exoftalmieĭ. N'are palpitaţiunĭ. Tremurăturile persistă	După 2 lunĭ şi jumĕtate aceiaşĭ stare.
5. Barbe L. 62 anĭ	Jaboulay	Bullet. med. 1897 No. 102 (C. Bernoud)	Gâtul gros de la etatea de 16 anĭ. De 3 anĭ în urma unor supărărĭ, gâtul s'a mărit progresiv. Palpitaţiunĭ, fără tremurăturĭ.	Exoftalmie unilaterală drépta. Pupila dilatată considerabil în drépta. Lăcrămare. Paralizie musculară externă. Fenomene de compresie din partea guşeĭ.	28 Iulie 1897	Secţiunea simpaticuluĭ drept.	Toate fenomenele aŭ diminuat.	La 15 Oct. 1897, palpitaţiile şi exoftalmia aŭ dispărut aprópe complect. Pupila drépta fórte mult di-

Scanned with OKEN Scanner

				N'are tachicardie. Puls 62. Sensaţie de căldură, sudorĭ.				minuată. Guşa de asemenea a diminuat. Nu mai are dispnee; vocea e normală.
6. Marie S	Jaboulay	Chir. du G. Sym. 1900 pag. 60	De un an şi jumĕtate 'ĭ a apărut guşa, hipertrofiindu-se mai mult lobul drept, din care cauză acuză înecăciunĭ şi dispnee. Accese de tachicardie. Insomnie.	Uşóră exoftalmie stângă. Tachicardie aritmică, suflu sistolic la vîrf; pulsul mic, neregulat (116). Guşa ocupă lobul stâng, e animată de bătăi. Circonferinţa gâtuluĭ 34 c. m. Reflexul rotulian exagerat.	4 Aprilie 1898	Simpaticotomie stângă, cu elongarea pneumogastriculuĭ din aceiaşĭ parte, timp de 20 secunde.	La 12 Aprilie, circonferinţa gâtuluĭ 34 c. m. La 20 Aprilie toate fenomenele morbide dispărând, bolnava ese din serviciŭ. Ochiĭ 'ĭ sunt egalĭ. Bolnava e fórte mulţumită.	
7. Gr. Claudine 24 anĭ	Jaboulay	Herbet (Thèse 1900)	Sunt 4 anĭ de când fiind servitoare lângă o nebună, a observat că are tremurăturĭ, puse pe socoteala ostenelei. In acelaşĭ timp însă avu şi o stare gastrică, digestia fiind dificilă şi apetitul micşorat.	Ochiĭ îĭ sunt în uşor exorbitism. Convergenţa e dificilă; vederea diminuată, guşa foarte puţin manifestă. Când e emoţionată are sufocaţiunĭ. Tremurăturĭ în membre. Pulsul 170, tachicardie.	1 August 1898	Secţiunea bilaterală a simpaticuluĭ cervical de desubtul ganglionuluĭ superior.	Pulsul 90. Ochiĭ puţin retraşĭ. Tremurăturile aŭ dispărut. Palpitaţiunĭ nu mai are. Iese din spital la 17 August, considerabil ameliorată.	

Scanned with OKEN Scanner

Numele bolnavuluĭ	OPERATORUL	Unde s'a publicat	ANAMNEZA	FENOMENELE ANTE-OPERATORII	Data operaţieĭ	Felul operaţiuneĭ	Resultatul imediat	Resultatul tardiv
8. T. Pauline 23 anĭ	Jaboulay	Herbert (Thèse 1900)	Sunt 15 lunĭ de când bolnava a observat îngroşarea gâtuluĭ, tremurăturĭ în membrele superioare şi palpitaţiunĭ însoţite de sufocaţiune. Aceste simtome se accentuară până acum 2 lunĭ când în urma unuĭ tratament consistând în duşurĭ recĭ le amendară aproape complect.	Pulsul 110—120. Corpul tiroid hipertrofiat maĭ mult la dreapta; circonferinţa gâtuluĭ 35 c. m. La palpaţie se simte un uşor fremisment. Exorbitism foarte mare, bolnava doarme cu ochiĭ acoperiţĭ numaĭ pe jumĕtate. Se constată semnul luĭ Stelwag. Semnul luĭ de Graefe nu e net. Semnul luĭ Moebius e destul de net, de la distanţă de 5 c. m. ochiul drept divergează pe când stângul continuă convergenţa. Tremurăturĭ manifeste la membrele superioare, maĭ puţin la cele inferioare şi limbă. De când e bolnavă menstruaţia nu 'ĭ-a maĭ venit. Diaree aproape continuă	9 August 1898	Secţiunea bilaterală a simpaticuluĭ cervical.	De a doua dĭ pulsul scade la 95. Pleoapele acoper complect globiĭ oculariĭ; bolnava e calmă, doarme liniştită. La 17 August, tremurăturĭ mult maĭ puţin marcate; pulsul 90; exorbitismul diminuat. Circonferinţa gâtuluĭ 32 c. m. Starea generală ameliorată.	

Scanned with OKEN Scanner

2) Observaţiunĭ de guşă exoftalmică tratate prin rezecţiunea parţială maĭ mult saŭ maĭ puţin întinsă a simpaticuluĭ cervical

Numele bolnavuluĭ	OPERATORUL	Unde s'a publicat	ANAMNEZA	FENOMENELE ANTE-OPERATORII	Data operaţieĭ	Felul operaţiuneĭ	Resultatul imediat	Resultatul tardiv
1. Elena P. 30 anĭ	Prof. Thoma Ionescu	Băluş (Teză 1898)	Bolnavă de 2 lunĭ, când corpul tiroid a început să se tumefieze şi să devie pulsatil. Palpitaţiunĭ.	Exoftalmia puţin pronunţată în dreapta, maĭ puţin în stânga. Insuficienţa muşchilor internĭ 40°. Lăcrămare. Pupila dilatată. Corpul tiroid mărit, maĭ mult lobul drept. Circonferlnţa gâtuluĭ 37 c.m. Neregularitate în bătăile cordului. Puls 110—120 tremurăturĭ, secreţiune sudorală. Senzaţie de căldură. Nervósă.	5 August 1896	Rezecţie bilaterală pînă la ganglionul inferior a simpaticuluĭ cervical.	Exoftalmia dispărută. Pupila contractată. Tremurăturile aŭ dispărut. Puls 120. Dificultăţĭ în deglutiţie tuse coquelușoidà, vocea raucă. Circonferinţa gâtuluĭ 35. Opresiune precordială.	Revĕzută de maĭ multe orĭ. Ameliorare progresivă. In Ianuarie 1898 din noŭ revĕzută. Exoftalmia dispărută, guşa de asemenea, corpul tiroid mic, sclerozat. Circonferinţa gâtului $32^1/_2$. Tachicardia dispărută. Puls 74-80. Bătăile regulate. N'are tremurăturĭ n'are sensaţie de căldură. S'a îngrăşat. Starea fizică şi morală din celemaĭ satisfăcătóre.
2. Sofia E. 16 anĭ	Prof. Thoma Ionescu	Băluş (Teza 1898).	In Maiŭ 1896 operată de prof. Th. Ionescu pentru ganglionĭ cervicalĭ tuberculoşĭ. Scurgere din urechĭ. Bolnavă din Martie 1896 fără cauză apreciabilă. Maĭ întâiŭ exoftalmie apoĭ pal-	Exoftalmie, lăcrămare, insuficienţa drepţilor internĭ. Semnul de Graeffe. Pupila dilatată. Guşa cu pulsaţiĭ şi suflu. Circonferinţa 33 c. m. Bătăĭ şi suflu în corotide.	21 August 1896	Rezecţie bilaterală a simpaticuluĭ cervical fără ganglionul infer.	Exoftalmia dispărută. Pupila contractată. Circonferinţa gâtuluĭ 31 c. m., faciesul profund modificat, n'are lăcrămare.	Revĕzută de maĭ multe orĭ. Ameliorare progresivă. In Ianuarie 1898 din noŭ vĕzută, vindec. complect. Exoftalmia, lăcră-

Scanned with OKEN Scanner



Observ. 1. Inainte de operație.

Dupe 8 zile de la operație.

Un an dupe operație.

Scanned with OKEN Scanner

Observ. 2. — Inainte de operaţie

6 luni dupe operaţie

3 ani şi 6 luni dupe operaţie

Scanned with OKEN Scanner

Numele bolnavuluĭ	OPERATORUL	Unde s'a publicat	ANAMNEZA	FENOMENELE ANTE-OPERATORII	Data operaţieĭ	Felul operaţieĭ	Resultatul imediat	Resultatul tardiv
			pitaţiunĭ şi tumefacţia corpuluĭ tiroid.	Puls 110—120. Tremurăturĭ. Secreţie sudorală şi salivară exagerată.			Semnul luĭ Graeffe dispărut. Puls 100-110. Opresia precordială. Stare generală bună.	marea, semnul luĭ Graeffe dispărute. Pupila contractată, reacţionează leneş. Corpul tiroid mic, sclerozat. Circonferinţa gâtuluĭ 30 c. m. Puls 80-90. Fórte puţină dispnee. In 1900, 23 Iunie, vindecare complectă.
3. D. Marguerite 30 anĭ	Jaboulay	Bull. Med. 27 Februarie 1897	De cât-va timp palpitaţiunĭ şi de 3 lunĭ mărirea corpuluĭ tiroid maĭ ales lobul drept.	Exoftalmia excesiv de acuzată. Pupila dilatată. corpul tiroid ipertrofiat maĭ ales lobul drept. Circonferinţa gâtuluĭ 33 c. m. Crize de tachicardie penibile. Puls 100—110.	19Ianuarie 1897	Ablaţia dublă a simpaticuluĭ până la ganglionul cervical inferior.	Diminuarea considerabilă a exoftalmieĭ. Tremurăturile aprópe nule. Pulsul 100—110. Circonferinţa gâtuluĭ 31½ c m.	Ameliorare progresivă. In August 1897. Guşa care a dispărut complect a început să se reformeze, dar nu maĭ are bătăĭ. Lucrează 10 ore pe zi, urcă scărĭ fără opresiune saŭ dispnee, nu are tremurăturĭ.
4. G. Marie 66 anĭ	Jaboulay	Bullet. Med Februarie 1897	Bolnava avea guşaţĭ în familie, şi ea însăşĭ are o guşe voluminoasă. Tremurăturĭ de 3 anĭ în urma uneĭ spaime.	Exoftalmie puţin pronunţată. Tremurăturĭ. Guşă Gâtul mĕsoară 39½ c. m.	20Ianuarie 1897	Ablaţia bilaterală a ganglionuluĭ cervical superior.	Opt zile după operaţie, tremurătura a încetat. Gâtul 38 c. m.	Bolnava se considera ca vindecată, când se îmbolnăveşte de influenţă cu broncho - pneumonie intercurentă, care ĭ cauzéză mórtea.

5. G. Eleonore 55 ani	Jaboulay	Teza Blottière 1897	Bolnavă de 3 ani, când a avut slăbiciuni urmate de exoftalmie apoi tremurături, tachicardie dispnee.	Crize de tachicardie și dispnee. Puls 100—110. Exoftalmie. Tremurături. Fără gușă. Neliniște.	26 Ianuarie 1897	Ablația dublă a ganglionului cervical superior.	Exoftalmia a dispărut, mai ales în stânga. Bolnava fórfe liniștită. Tremurăturile au dispărut. Accesele de dispnee de asemenea. Tachicardia persistă.	Revĕzută, după 6 luni. Starea s'a menținut, a dispărut și tachicardia. (Vindecare). (Lyon Medic., Aug. 1897.
6. Felice R. 23 ani	Jaboulay	Teza L. Blottière 1897	Palpitații la etatea de 14 ani. Erizipel al feței la 20 ani.	Exoftalmie considerabilă. Lagoftalmie. Semnul de Graeffe. Puls 130, suflu la vîrf. Corpul tiroid mărit de volum, circonferința 40 c. m., suflu în tumoră. Bătăi în carotide. Tremurături. Puțină albumină în urină.	24 Martie 1897	Secțiunea simpaticului cervical de ambele părți aproape de ganglionul superior cu rezecția unei porțiuni din el.	Diminuarea exoftalmiei și amendarea celor-l'alte semne. Puls 90—100 circonferința gâtului 37 c. m.	Rĕmânênd însă un mic nucleŭ din lobul drept, Jaboulay caută să-l distrugă aplicând la 24 Aprilie pasta de Canquoin; de a doua zi începe febră, dispnee, cianoză și la 1 Mai moare.
7. M. Elisa 37 ani	Jaboulay	Thèse Herbet	Bolnavă de 2 ani. Guşa a fost cel dintâi simtom. Dupe un an exoftalmia a devenit foarte netă, pe urmă aŭ apărut tremurături. Intr'un an a perdut 25 kil. din greutatea sa.	Caşectică, edem al membrelor inferioare. Tachicardie 128. Gâtul 35 c. m. Exoftalmie considerabilă. Guşa animată de bătăi. Vocea raucă.	24 Noemb. 1897	Ablația bilaterală a ganglionului cervical superior.	Puls 120. Exoftalmia dispare, gâtul 33 c. m.	A şasea zi începe să tuşască, expectorează o spută sanguinolentă și moare a 10 zi. La autopsie se constată congestia bazei pulmonului drept.

Numele bolnavului	OPERATORUL	Unde s'a publicat	ANAMNEZA	FENOMENELE ANTE-OPERATORII	Data operației	Felul operațiunei	Resultatul imediat	Resultatul tardiv
8. B. Fleury 57 ani	Jaboulay	Herbet (Thèse 1900)	Sunt 8 ani de când i-a apărut guşa, care în urma unui tratament iodurat i a dispărut aprópe complect. In Iulie 1896 în urma unei sperieturi are tremurături în tot corpul şi o slăbiciune generală. In 2 ani a perdut 22 kilogr.	Pulsul 100—110, palpitaţiuni şi aritmie. Tremurături şi exoftalmie. Guşa puţin aparentă.	29 Maĭ 1898	Rezecţia numai a unei porţiuni din extremitatea inferioară a ganglionului superior şi 1 c. m. din cordonul sub jacent în stânga.	După această rezecţiune unilaterală, ochiul stîng a reintrat puţin în orbită, pulsul 104. A 8 zi se declară un erisipel al feţei şi bolnavul móre la 11 Iunie 1898.	
9. B. Jean 43 ani	Jaboulay	Herbet (Thèse 1900)	Sunt 5 ani de când bolnavul observă că nu mai poate lucra din cauza unei sufocaţinnei, neputând respira. In acelaş timp gâtul se îngroaşe încetul cu încetul; de un an de zile augmentă brusc producênd accese de sufocaţiune. De un an nu mai poate scri, avênd tremurături în mâini. Ochii aŭ început să iasă din orbite. Nu a avut nici odată palpitaţii. A urmat o mulţime de tratamente fără nici un rezultat.	Ochii în exorbitism fórte pronunţat. Semnul lui de Graeffe manifest. Gâtul mărit, corpul tiroid hipertrofiat mai mult în drépta. Tremurături în mâini. Tachicardie, pulsul 148. Sudori la faţă şi piept.	1 Octomb. 1898	Rezecţia bilaterală a ganglionilor cervicali superiori.	Exorbitismul foarte bine diminuat. Bolnavul scrie bine, tremurăturile nu aŭ încetat complect. Pulsul 110.	
10. X . . .	Jaboulay	Chir. du G. Symp. 1900 pag. 50		E vorba de o bolnavă atinsă de miopie progresivă, cu sclerocoroidită posterioară, prezentând în acelaş timp şi fenomene		Rezecţia bilaterală a ganglionilor cervicali superiori.	Exoftalmia a dispărut, mai ales la dreapta unde miopia a scăzut la 1,50 dioptri.	

Scanned with OKEN Scanner

				basedoviene, caracterizate printr'o uşoară exoftalmie. Această bolnavă prezenta o miopie de 6 dioptri pentru ochiul drept şi 5 pentru cel stâng.			La ochiul stâng a scăzut la patru dioptri.	
11. Ernest C. 24 ani	Chauffard şi Quénu	Presse med. 3 Iulie 1897	Antecedente nervoase şi tuberculoase. In 1883 febră tifoidă. Bolnav din 1894, când a început să aibă crize de palpitaţiuni cu dispnee. Exoftalmie de un an, în urma unui edem localizat al feţei. Tot de atunci guşă şi iritabilitate nervoasă. Tratament medical fără efect.	Exoftalmie fórte pronunţată, mai ales în drépta. Semnul lui de Graeffe. Pupile normale. Guşă. Circonferinţa gâtului 38 c. m. Corpul tiroid pulsatil, cu suflu. Tachicardie, puls 110. Cordul ipertrofiat. Palpitaţiuni, dispnee. Bătăi în carotide. Tremurături, caracter iritabil, emotiv. — Crize frequente de diaree. Iperestezie generalizată, stigmate de Isterie.	3 Aprilie 1897	Ablaţie bilaterală a ganglionului cervical superior şi cordonul subjacent pe o lungime de 4 c.m.	Exoftalmie puţin diminuată. — Miosis, puls 160. A 3-a zi puls 100 regulat. Semnele tiroidiane şi oculare se atenuiază. La 27 Aprilie o criză isterică.	Până la 15 Iunie bolnavul a avut crize pasagere de tachicardie. — Circonferenţa gâtului 36,5. Tremurături. Exoftalmia puţin modificeată. La 15 Iunie criză violentă de palpitaţiuni. Intoxicaţie acută cu granule de digitalină. Moarte.
Bau. Angelique 32 ani	J. L. Faure	Al 11 congres francez de chirurgie 1897 şi în tesa lui Jeunet 1898	Erisipel la 12 ani. Febră tifoidă la 20. Amenoree 3 ani. De doi ani periodul iar normal. Bolnavă de 11 ani. Mai întâi s'a manifestat guşa, apoi	Exoftalmia foarte pronunţată. Lagoftalmie. Conjunctivită, ulceraţiuni ale corneei. Tachicardie violentă. Puls 120—160 şi chiar 180 în momentul crizelor, palpitaţiuni vio-	5 Iunie 1897	Ablaţia bilaterală a ganglionului cervical superior şi cordonul sub jacent pe o lungime de 6 c.m.	Diminuarea considerabilă a exoftalmiei Puls regulat 100. Circonferinţa gâtului 35 c. m. Starea nervósă dispărută	Revăzută la 1 Octombre. Exoftalmia aproape complect dispărută. Circonferinţa gâtului 35 şi jum. Cordul nere-

Scanned with OKEN Scanner

Numele bolnavuluĭ	OPERATORUL	Unde s'a publicat	ANAMNEZA	FENOMENELE ANTE-OPERATORII	Data operaţieĭ	Felul operaţinneĭ	Resultatul imediat	Resultatul tardiv
			exoftalmia şi cele-l'alte simptome.	lente. Aritmie. Cordul mărit. Suflu în timpul 1-iŭ la vîrf. Carotidele bat cu violenţă. Gușă cu expansiune şi suflu, circonferinţa gâtnluĭ 39 c. m. Tremurături. Nevralgia trigemenuluĭ. Senzaţiuni de căldură. — Diaree. Vitiligo. Salivaţie. Turburări psichice.			Nu are t emurături. La 13 Iulie. Exoftalmia tot aşa diminuată. — Circonferinţa gâtuluĭ 35. Puls 144, aritmie violentă. Starea generală excelentă.	gulat. Palpitaţiuni maĭ puţin frequente. Tremurături puţine. Caracter modificat.
13. C. St. 21 anĭ	T. Cerchez şi Juvara E.	Revista de chirurgie Oct. 1897 şi Presse med. 1898	Boala datează din 1893 când a început guşa maĭ întâiŭ mică, a crescut încetul cu încetul. In acelaş timp, ameţelĭ, sudorĭ, tremurături, bătăi de inimă, durerĭ în globiĭ oculari. Tratament tiroidian timp de 8 luni, cu ameliorare. De jumĕtate de an, a început din noŭ să crească.	Corp tiroid fórte mult ipertrof, divizat în 3 lobĭ, guşă animată de pulsaţiuni, consistenţă moale, depresibilă, nedureroasă. Bătăi ale carotidelor. Exoftalmie nulă. Tachicardie nu există. Tremurături, greutate penibilă pe piept, accese de dispnee	30 Iunie 1897	Rezecţia bilaterală a simpaticuluĭ cervical pînă la ganglionul inferior.	Ochiĭ retractaţi, pupilele contractate. Tremurăturile şi opresiunile aŭ dispărut complect. Corpul tiroid s'a micşorat cu maĭ mult de 2 c. m. Starea psichică perfectă.	Corpul tiroid s'a maĭ micşorat.
14. X... 59 anĭ	Durand	Province méd. 4 Iunie 1898	Cu 23 anĭ maĭ înainte a constatat apariţia uneĭ micĭ tumorĭ in regiunea corespondentă a lobuluĭ stâng al corpuluĭ tiroid. De 3 anĭ însă, ostenește foarte uşor şi are o criză violentă de dispnee, care dispare în urma tratamentuluĭ iodurat La începutul anuluĭ 1895, devine foarte	Exoftalmia nu e vizibilă. Corpul tiroid hipertrofiat, maĭ cu seamă în dreapta. Pulsul 100-115-130. Tremurături caracteristice ale mâinilor. Pupilele normale.	27 Iulie 1897	Rezecţiunea bilaterată a jumĕtăţeĭ inferioare a ganglionuluĭ cervical superior şi a cordonuluĭ care 'l uneşte cu ganglionul mijlociŭ.	Dupe operaţie pulsul se ridică la 194. Pupilele sînt contractate. Până la 15 August ameliorația merge progresiv, când agitaţia reîncepe, bolnavul nu maĭ doarme, slăbește.	Revĕzut la 9 Maĭ 1898, bolnavul este foarte mulţumit, 'şi-a reluat ocupaţiile, s'a îngrăşat. Nu maĭ are tachicardie, nicĭ tremurăturĭ. Pupilele sunt contractate, reacţionează la lu-

			»gitat, nu mai poate dormi; are senzațiuni de căldură în tot corpul. Gușa începe să se mărească. Tremurăturile mâinilor devin manifeste. Dese accese de palpitațiuni.				Pulsul se ridică la 128, de la 104 la cât ajunsese câte-va zile după operație.	mină și acomodare. Globiĭ oculari înfundați în orbite.
15. X... 51 ani	Témoin	Congrès Français de chirurgie 1898	Bolnav de 3 ani de zile, de când simtomele caracteristice ale boaleĭ luĭ Basedow se accentuează.	•Exorbitism aprópe complect; vederea este turburată, mișcările globuluĭ ocular dificile. Corpul tiroid hipertrofiat.— Tachicardie foarte pronunțată, pulsul nu se poate numĕra Tremurăturile sunt atât de pronunțate în cât bolnavul nu poate să lucreze nimic. Membrele inferióre edematiate, țesuturile dure.	Februarie 1898	Rezecțiunea bilaterală a ganglionilor cervicali superiorĭ.	A doua zi după operație, pulsul se poate nnmĕra, e mai regulat; bolnavul nu se mai plânge de palpitațiuni. Turgescenta gâtuluĭ a diminuat și tremurăturile sunt mult mai puțin accentuate, așa că dupe câte-va zile bolnavul póte să țină cărțile de joc în mână. După 15 zile accidentele reapar; inima bate tot așa de repede ca și înainte de operație. Exoftalmie a augmentat. Edemul gambelor s'a mărit.	Dupe 3 luni a sucombat de accidente cardiace.

Numele bolnavuluĭ	OPERATORUL	Unde s'a publicat	ANAMNEZA	FENOMENELE ANTE-OPERATORII	Data operaţieĭ	Felul operaţiuneĭ	Resultatul imediat	Resultatul tardiv
16.ElisaD. 32 anĭ	Comhemale şi Gaudier	Gaz. heb. de med. et de chir. 20 Aprilie 1898	Mama sa foarte nervoasă. In timpul erneĭ în urma uneĭ bronşite observă că gâtul se îngroaşe repede. In acelaşĭ timp apar palpitaţiunĭ şi o greutate şi o nelinişte aproape continuă. Paralel cu aceste simptome observă că globiĭ oculariĭ ies din orbite. — Mâĭnile 'ĭ tremură şi are o senzaţie de căldură. Tratamentul tiroidian nu a produs nicĭ o ameliorare.	Se constată o guşe fórte voluminoasă. Circonferinţa gâtuluĭ 66 c. m. Vocea e bitonală. Palpitaţiunĭ constante, pulsul 200, inegal şi foarte neregulat. Exoftalmie destul de pronunţată.	12 Martie 1898	Ablaţiunea bilaterală a ganglionuluĭ cervical superior şi a cordonuluĭ subjacent pe o lungime de 7 c. m.	Imediat după operaţie aspectul figureĭ s'a schimbat. Pulsul e acelaşĭ. Şase zile dupe operaţie, pulsul cade la 98. Bolnava ese din spital la 28 Martie foarte mulţumită. Nu maĭ are senzaţiunile precordiale, nicĭ dispnea, nu maĭ are palpitaţiunĭ.— Ochiul drept complect retractat, la stânga există încă exoftalmie. Guşa nu s'a micşorat.	Vĕzută după o lună, nu maĭ are palpitaţiunĭ. Exoftalmia şi guşa aŭ rĕmas staţionare. Bolnava 'şĭ-a reluat ocupaţiunile sale.
17.M-lleB. 23 anĭ	Schwartz	Herbet (Thèse 1900)	De 6 anĭ a observat exoftalmia; în acelaşĭ timp avea frequente accese de palpitaţiunĭ şi opresiune în dosul sternuluĭ, fără nicĭ o cauză. Guşa a apărut după cât-va timp. A făcut multă vreme băĭ şi electricitate, fără nicĭ o ameliorare.	Foarte nervoasă, ca şĭ mama sa e agorafobică; nu se constată însă nicĭ un semn de histerie nicĭ la mamă nicĭ la fică. Corpul tiroid hipertrofiat maĭ ales în dreapta. Circonferinţa gâtuluĭ la bază 38 c. m. Exoftalmia destul de pronunţată. Tachicardie, pulsul 144. — Tremurăturĭ în membrele superioare.	2 Noembre 1897	Rezecţiunea bilaterală a extremităţilor inferióre a ganglionuluĭ cervical superior şi a cordonuluĭ simpatic pe o lungime de 5 c. m.	La 8 Noembre, exoftalmia foarte diminuată maĭ ales la stânga. Pulsul 102. La 22Noembre, iese vindecată.— Circonferinţa gâtuluĭ 38 c. m., guşa e dură. Exoftalmia aprópe a dispărut, palpitaţiunĭ nu maĭ există, însă frequenţa pulsuluĭ se menţine 108-112	Revĕzută în Septembre 1898; starea generală bună; guşa a diminuat maĭ ales la stînga. Exoftalmia aprópe dispărută. Tremurăturĭ nu maĭ are.

Scanned with OKEN Scanner

18. W. Marie 31 ani	Schwartz	Herbet (Thèse 1900)	De 4 ani observă că gâtul augmentă de grosime, și că ochii îi es din orbite. In acelaș timp are opresiune, senzația de bulă ce se ridică până la gât: greutate și constricțiune la nivelul gâtului, accentuate mai cu sémă nóptea. De 3 ani are tremurături în membrele inferioare, și superioare.	Exoftalmia foarte pronunțată. Inima bate repede și neregulat; sgomotele inimei se propag în carotide; se constată un suflu în primul timp, cu maximum la bază. Circonferința gâtului 40 c. m., 124 pulsațiuni.	26 Februarie 1898 (partea dreaptă. 22 Iunie 1898 (partea stângă)	Se rezecă în 2 ședințe, extremitățile inferioare ale ganglionilor cervicali superiori și cordonul simpatic pe o lungime de 5 c. m.	Dupe operația din dreapta: Pulsul în ziua operației variază între 115 și 140. A doua zi 120 pulsațiuni. Glob ocular drept retras. Iese din spital la 6 Martie puțin ameliorată și reintră la 8 Iunie cu acelaș crize de sufocație și dureri. La reintrare se constată că gușa a diminuat mai ales în drépta (circonferința 38 în loc de 40 c. m.); pulsul 110. Exoftalmia în drépta redusă mult. După a doua intervenție exoftalmia în stânga se micșoréză, pulsul mai regulat și aproape normal; nu mai are opresiune. Iese la 6 Iulie 1898 fórte mult ameliorată.	Nu a mai fost revĕzută.

Scanned with OKEN Scanner

Observ. 19. — Inainte de operație.

Dupe operație.

Observ. 20. — Inainte de operație.

Dupe operație.

Scanned with OKEN Scanner

Numele bolnavuluĭ	OPERATORUL	Unde s'a publicat	ANAMNEZA	FENOMENELE ANTE-OPERATORIĬ	Data operaţieĭ	Felul operaţiuneĭ	Resultatul imediat	Resultatul tardiv
19. V.. B.. 29 anĭ	Gérard-Marchant şi Abadie	Herbet (Thèse 1900)	Antecedente nervoase. A fost în tot-d'a-una nervoasă şi iritabilă. In Martie 1896 a observat că ochiĭ 'ĭ ies din orbite, însă bolnava pune această exoftalmie pe socoteala sarcineĭ, care evoluează până în a 7-a lună, când se termină printr'o facere prematură. De la pubertate, palpitaţiunĭ. In luna August, un medic constată existenţa guşeĭ. De 3 lunĭ a apărut tremurăturĭ. Bolnava slăbeşte mereŭ; din timp în timp are diaree.	Exorbitismul este simtomul dominant, e aşa de pronunţat în cât pleoapele nu pot să acopere globiĭ oculariĭ. Nu există semnul luĭ de Graeffe nicĭ al luĭ Stelwag. Vederea e normală. Pupilele foarte dilatate. Tachicardie nu există, 70 pulsaţiunĭ, când stă în pat, după ce a umblat mult are 100. Nu are palpitaţiunĭ paroxistice, nicĭ dispnee. Corpul tiroid hipertrofiat numaĭ la nivelul lobuluĭ drept. Tremurăturĭ în membrele superioare şi inferioare.	5 Aprilie 1897	Rezecţia bilaterală a extremităţeĭ inferioare a ganglionuluĭ cervical superior cu 3—4 c. m. din cordonul subjacent.	Imediat dupe operaţie 80 pulsaţiĭ. Exoftalmia în stânga micşorată, pleopele acoper globul, în trépta exoftalmia e încă pronunţată. Până la 14 Aprilie când iese bolnava din spital pulsul se menţine la 80; pupilele sunt contractate. Exoftalmia diminuată. Guşa a dispărut. Starea generală fizică şi morală perfectă.	Revĕzută în Iunie 1898, toate simtomele aŭ dispărut şi această bolnavă se poate considera ca radical vindecată. Revĕzută încă la 13 Februarie 1900, vindecarea se menţine.
20 M-meD.	Gérard Marchant	Herbet (Thèse 1900)	Boala actuală datează de câte-va lunĭ; ea ar fi început prin turburărĭ digestive, apoĭ aŭ apărut exoftamia, guşa şi tachicardia.	?	7 August 1897	Rezecţia bilaterală a ganglionilor cervicalĭ superiorĭ şi a cordonuluĭ subjacent până sub ganglionul inferior care e mărit de volum.	In noaptea zileĭ de operaţie bolnava foarte agitată, insomnie. Până la 10 August, scaune diareice, insomnie şi agitaţie. La 10 August, delir, limba sa e paralizată; tremurăturĭ în membre; plânge şi geme; totuşi mănâncă. Toate	Revĕzută în Martie 1898, diareea a încetat; tachicardia, tremurăturile, guşa şi exoftalmia aŭ dispărut. Bolnava e liniştită, doarme bine, e complect viudecată. Vindecarea se menţine căcĭ revĕzută în 1900 e foarte bine.

Scanned with OKEN Scanner

Observ. 21. — Inainte de operație.

Dupe operație.

Observ. 22. — Inainte de operație.

Dupe operație

Scanned with OKEN Scanner

Numele bolnavuluĭ	OPERATORUL	Unde s'a publicat	ANAMNEZA	FENOMENELE ANTE-OPERATORII	Data operaţieĭ	Felul operaţieĭ	Resultatul imediat	Resultatul tardiv
							aceste fenome durează încă până a 19-a zi de la operaţie când bolnava ĭese mult ameliorat.	
21. M-me P. 30 anĭ	Gerard Marchant	Herbet (Thèse 1900)	Sunt 6 luni când în urma uneĭ emoţiunĭ, a simţit un rĕŭ general, o curbătură intensă, câte-va zile, când observă că are o dificultate în vedere; crise de palpitaţiunĭ, dureri precordiale. Această stare perzistă 5 luni. Nopţile le petrece fără somn într'o agitaţie continuă şi o transpiraţia abondentă. O dată cu debutul acestor fenomene observă căderea părului.	Exoftalmie bilaterală foarte accentuată; ocluzia pleoapelor este incomplectă. Palpitaţiunĭ în toate zilele, pulsul 100. Corpul tiroid desvoltat puţin, augmentează în timpul menstruaţieĭ. Tremurături permanente ale mâinelor şi ante-braţelor. O mobilitate anormală a muşchilor feţeĭ.	6 August 1897	Rezecţia bilaterală a mareluĭ simpatic pe o întindere de 5 c.m.	Pulsul dupe rezecţie, 120. Exoftalmia şi guşa aŭ diminuat. Insomnia şi agitaţia perzistă. Iese la 20 August ameliorată.	Revĕzută la 20 Octombre, exoftalmia puţin diminuată, pleoapele închid complect deschizătura palpebrală. Guşa perzistă. Pulsul 130. Tremurăturile continuă. Insomniĭ nocturne şi transpiraţiune profusă. La fiecare 2 zile diaree.
22. B. Angèle 22 anĭ	Gérard-Marchant	Herbet (Thèse 1900)	De un an gâtul se îngroaşe, a crescut maĭ mult în ultimele 6 luni. Exorbitismul a început cam în acelaşĭ timp. Palpitaţiunĭ a avut din copilărie, în ultimul timp însă sunt vio-	Ochiĭ sunt cu exorbitism dispicatura palpebrală augmentată, bolnava închide complect ochiĭ. Pupilele dilatate. Lipseşte semnul luĭ de Graeffe. Are lăcrămare.	21 Martie 1898	Rezecţia bilaterală a ganglionilor cervicalĭ superiorĭ şi a cordonuluĭ subjacent pe o lungime de 3 c. m.	Exorbitismul notabil diminuat, asemenea şi palpitaţiunile. Starea generală maĭ bună Guşa n'adiminuat.	

Scanned with OKEN Scanner



Observ. 23. — Inainte de operație.



Dupe operație.

Observ. 26. — Inainte de operație.

Dupe operație.

Scanned with OKEN Scanner

Numele bolnavului	OPERATORUL	Unde s'a publicat	ANAMNEZA	FENOMENELE ANTE-OPERATORII	Data operației	Felul operațiunei	Resultatul imediat	Resultatul tardiv
			lente însoțite de opresiune și dispnee. Diaree timp de un an.	Corpul tiroid voluminos, mai ales în dreapta, animat de expansiuni și pulsații; se aude un suflu vascular. Circonferința gâtului 34 c.m. Bătăile cordului normale, pulsul fórte variabil (96). Tremurături caracteristice în membrele superioare. Bolnava foarte impresionabilă. Diaree profuză, fără colici. Menstruația suprimată de 3 luni.				
23. F. Auguste 47 ani	Marchant G.	Herbet (Thèse 1900)	Mama moartă nebună. Sunt 7 ani când fără o cauză apreciabilă apare o anestezie tactilă și sensitivă a mâinilor care cedează dupe o lună de tratament cu duși și bromur. Boala actuală datează de 4 ani, în luna Ianuarie 1891 i se atrage atenția asupra ochiului stâng care e în exorbitism și care în luna Iunie se complică de o conjunctivită. Dupe un an apare exoftalmie la ochiul drept și devine mai marcată ca în stânga. Aceasta exoftamie e însoțită de diplopie. Exoftamia era așa de pronunțată încât din cauza lagoftal	Ceea-ce isbește mai cu seamă, este exoftalmia foarte pronunțată la drépta pleoapele lasă între ele un spațiu enorm, neacoperit, din globul ocular. Se constată semnul lui Graeffe. Lagoftalmia a lăsat să se producă o keratită și o conjunctivită care supără enorm bolnavul. La stânga mișcările globului în sus și în afară sunt limitate. Se constată o diplopie.— Ușoară miopie. Corpul tiroid e hipertrofiat, dar nu prea mult; circonferința gâtului la bază 40 c. m Nu există expansiuni nici suflu la nivelul tumorei. Pulsul regulat, 78—80; de	29 Aprilie 1898	Rezecția bilaterală a ganglionilor cervicali superiori și a cordonului subjacent pe o lungime de 4 c. m.	La 30 Aprilie, exoftalmia diminuată, la stânga mai mult, pleopele acoper complect globul ocular; la drépta mai puțin. Pulsul 92. La 1 Mai pulsul 94. Bolnavul e calm, tremurături nu mai există. Exoftalmia a diminuat mult, pleoapele acoper complect globii oculari. — Semnul lui Graeffe mai puțin acuzat Paralizia drepți-	Revĕzut la 28 Iunie. Pulsul 76, nu a mai avut crize de palpitațiuni; agitațiile și insomnia aŭ dispărut.— Circonferința gâtului 38 c. m. Starea generală perfectă.

Numele bolnavuluĭ	OPERATORUL	Unde s'a publicat	ANAMNEZA	FENOMENELE ANTE-OPERATORIĬ	Data operaţieĭ	Felul operaţiuneĭ	Resultatul imediat	Resultatul tardiv
			mieĭ se ivi un proces de keratită. De un an apărură şi celelalte simtome. Aprópe simultaneu. Caracterul se modifică, deveni iritabil, emotiv şi foarte ingrijit de starea sa. Somnul fórte agitat şi întrerupt de insomniĭ cauzate de palpitaţiunile dureroase şi de sufocaţiune. In acelaş timp observă tremurături în membrele superioare, adesea în tot corpul. Toate aceste fenomene se măriră până în luna Martie când aŭ atins maximum; bolnavul nu mai poate lucra nimic; în această lună Déjérine constată o hipertrofie a corpuluĭ tiroid, pe lângă toate cele-l'alte fenomene de Basedowism.	o luuă nu mai are palpitaţiunĭ. Tremurăturĭ nu există de cât când bolnavul e iritat, atunci se constată nu numaĭ la membre dar şi la cap şi trunchĭ. Reflexele patelare normale. Sensibilitatea cutanată la durere exagerată. Reflexul faringian păstrat. Sudorĭ profuze la extremităţĭ. Bolnavul e dese-orĭ constipat; urinele normale.			lor extern şi superior nu e de loc modificată. Pupilele sunt maĭ strîmtorate. La 14 Maĭ ameliorația perzistă, nicĭ tremurăturĭ, nicĭ palpitalţĭ. — Iese din spital.	
24. D. Albert 41 anĭ	Marchant	Herbet (Thèse 1900)	De 2 anĭ aŭ început violente palpitaţiunĭ, însoţite de sufocaţiunĭ, maĭ ales noaptea. După 6 lunĭ de la debutul acestor pal-	Corpul tiroid mărit de volum, maĭ ales în drépta. Circonferinţa gâtuluĭ $37\frac{1}{2}$ c. m. Exoftalmia nu e exagerată. Există semnul luĭ	20 Maĭ 1898	Rezecţia bilaterală a ganglionilor superiorĭ şi cordonului subja-	La 21, exoftalmia a dimiuuat; semnul luĭ de Graeffe persistă dar maĭ puţin marcat.	Autopsia nu a putut să fie făcută.

			pitaţiuni se constată o hipertrofie a corpuluĭ tiroid şi un uşor exorbitism. Aceste simptome aŭ perzistat fără însă să fie prea accentuate până în luna Ianuarie 1898, când într'un mod brusc are o criză violentă de palpitaţiuni şi sufocaţiune, criză ce se repetă în tóte zilele. In acelaş timp apar tremurăturĭ şi diaree.	de Graeffe. Pulsul 100, intermitent. Bătăile cordului tumultuoase. Diaree (seroasă 4—5 scaune pe zi). Reflexele patelare normale. Urina normală. Tremurăturĭ la membrele superioare.		cent pe o lungime de 4—5 c. m.	Pulsul repede 120 bătăile cardiace tumultoase. Diareea persistă. La '22, bolnavul a petrecut rĕŭ nóptea, a fost foarte agitat. Are dificultate în deglutiţie. I se dă cloral şi bromur. La 23, agitaţia şi delirul aŭ augmentat Temp. 37; pulsul 110. La 24 Maĭ, la ora 3 şi $^1/_2$ móre; în câte-va minute faţa şi extremităţile saŭ cianozat; nu a fost de loc jenă în respiraţie.
25. X... 18 anĭ	Gérard Marchant	Herbet (Thèse 1900)	?	Guşe exoftalmică; crize epileptiforme şi melancolie.	5 Iulie 1898	Rezecţia bilaterală a ganglionilor cervicalĭ superiorĭ şi a cordonuluĭ subjacent.	Exoftalmia a dispărut de a doua zi, şi accesele epileptice care eraŭ zilnice nu s'aŭ mai repetat. Timp de 10 zile dupe operaţie bolnava a fost extrem de agitată, încât a fost nevoie de cămăşa de forţă.	

Scanned with OKEN Scanner

Numele bolnavuluĭ	OPERATORUL	Unde s'a publicat	ANAMNEZA	FENOMENELE ANTE-OPERATORIĬ	Data operaţieĭ	Felul operaţiuneĭ	Resultatul imediat	Resultatul tardiv
26. X... 20 anĭ	Gérard Marchant	Herbet (Thèse 1900)	Guşe exoftalmică, ce a rezistat timp de 18 luni la orĭ-ce tratament medical.	Exoftalmie considerabilă, guşe voluminoasă; tachicardie intensă. Diaree, tremurăturĭ, stare nervoasă.	Ianuarie 1899	Rezecţia bilaterală a ganglionilor cervicalĭ superiorĭ şi a cordonuluĭ subjacent	Dispariţia în câte-va zile a tuturor simtomelor Basedowiene. Ameliorarea a mers progresiv.	In Ianuarie 1900 bolnava scrie că starea sa generală este satisfăcătóre, că ochĭ sunt înfundaţĭ în orbite şi că ea se consideră ca vindecată.
27. I. Rosetti 24 anĭ	Mariani	Clinica chirurgica No. 1, 1900	De la vârsta de 11 anĭ până la 17 anĭ, a suferit mult de ganglionĭ scrofuloşi supuraţĭ la gât, de care s'a vindecat complect în urma unuĭ tratam. serios. La 21 anĭ a început să aibă palpitaţiunĭ, a devenit maĭ irascibilă, şi medicul sĕŭ (Fontana) observă un uşor exorbitism, accese de palpitaţiunĭ, însoţite de sufocaţiunĭ şi durerĭ precordiale. Senzaţia de căldură în tot corpul, care se acoperea zi şi noapte de sudorĭ profuze. In timp de 3 anĭ a avut de maĭ multe orĭ diaree. Tratat. medical n'a adus nicĭ o ameliorare	In momentul examenuluĭ e foarte emoţionată şi plânge. Exoftalmia foarte pronunţată maĭ ales la dreapta; pleoapele nu acoper complect globiĭ oculariĭ. Strabism intern. Corpul tiroid hipertrofiat în întregime. Tremurăturĭ la membrele superioare, tremurăturĭ fórte pronunţate în tot corpul. Palpitaţiunĭ de 2-3 orĭ pe zi; pulsul variază între 80—115.	21 Iunie 1899	Rezecţia bilaterală a ganglionilor cervicalĭ superiorĭ şi a cordonuluĭ subjacent, (5—6 c. m.) cercând a extirpa o parte din ganglionii inferiorĭ.	Câteva ore dupe operaţie exoftalmia a început să diminue; ea a descrescut treptat şi dupe 3 luni de la operaţie exorbitismul a dispărut aproape complect. In ziua a doua şi a treia a avut vĕrsăturĭ şi noptile agitate; pulsul a variat între 98 şi 115. A 4-a zi pulsul 90. Restul timpuluĭ până la 7 lulie când a eşit din spital a fost liniştită.	Revĕzută dupe 4 luni se constată diminuarea guşeĭ, dispariţia tremurăturilor. Bolnava e liniştită, nu maĭ are insomniĭ, e mult maĭ puţin nervoasă. Nu a maĭ avut palpitaţiunĭ. Ea s'a îngrăşat şi are o mină bună. (Va urma)

SOCIETAȚI SAVANTE

Societatea de Chirurgie din București

Ședința de la 27 Martie 1901

Prezentări de bolnavi.

1. Dr. **Cristeanu.** — *Histerectomia abdominală totală pentru ruptura uteruluĭ gravid în timpul facereĭ.*—E o femee care a avut 2 facerĭ anterioare, normale și care intră la Maternitate însărcinată pentru a III oară cu fĕt viŭ la termen, facerea începută, foarte anemiată, la examen se constată că fĕtul e trecut în abdomen. Fac versiunea și extragerea copiluluĭ, iar 13 ore după ruperea uteruluĭ intervin prin laparotomie, azistat de Dr. **Carnabel.** Cavitatea abdominală e plină de sânge. Constat o ruptură penetrantă a uteruluĭ de partea stângă, care se continuă în peritoneul foseĭ iliace până aproape de rinichiŭ ; o arteriolă țișnea în momentul intervenției. La dreapta uterul prezenta o ruptură nepenetrantă, peritoneul fiind intact. Fac histerectomia totală, drenez prin vagin, reconstituesc în parte peritoneul pelvien și închid abdomenul. Injecțiunĭ de ser artificial până la 3000 gr. Cum în timpul operațieĭ nu s'a putut delimita colul de vagin, probabil că a rămas o porțiune din col sub formă de bont strivit, care s'a eliminat în urmă. O flegmație alba dolens a prelungit șederea femeeĭ la spital.

Am avut ocazia să vĕ prezint alte 2 femeĭ isterectomizate pentru ruptura uteruluĭ, statistica mea coprinde 4 cazurĭ cu o moarte, bolnava fiind operată prea târziŭ și în stare rea.—Se preconizează isterectomia abdominală totală pentru ruptura uteruluĭ de 10 anĭ, totușĭ cazurile sunt încă puține. **Kracjewski** a practicat 3 operațiunĭ, **Gromatzki** 2, **Natanson**, 1 ; **Coe, Lepage, Ribemont, Pinard**, încă aŭ practicat'o ; **Frantz**, are 4 cazurĭ cu 2 morțĭ, **Schmidt** unul vindecat. Totușĭ ceĭ maĭ mulțĭ autorĭ recomandă încă tamponarea și drenarea, de și statisticele lor daŭ o mortalitate de 30%. **Andronescu**, în sta-

tistica Maternității noastre arată o mortalitate de 70% în primii 20 ani și 60% în ultimii ani. Conservarea uterului rupt devine periculoasă pentru sarcina ulterioară. Așa **Krückenberg** publică o statistică de 18 rupturi cu conservarea uterului în care uterul s'a rupt la toate în a doua sarcină. Operația lui **Porro** e dificilă, fiind-că nu se poate drena bine. Singura operație indicată în aseminea cazuri îmi pare a fi isterectomia abdominală totală.

2. D. **Dona.**—*Histerectomie abdominală totală pentru sarcină extrauterină.* Vă prezint o bolnavă operată de Dr. **Nanu**, la care s'a mai găsit torsiunea unei salpingite și ematocel. Voi relata în altă ședință observația mai detaliată.

3. Prof. **Ionescu.** — *Histerectomie abdominală totală pentru leziuni septice anexiale.* Vă prezint o bolnavă care a intrat în serviciul meu la 1 Martie și am operat'o la 10 Martie, făcându-i histerectomie abdominală totală prin procedeul meu propriu pentru salpingite mari supurate. Uterul și anexele umpleau complect pelvisul până la orificiul superior al basinului și păreau a face o masă unică. Aseminea leziuni erau considerate mai de mult ca sarcome și chirurgii se mulțumeau să închidă la loc abdomenul. După extirpare am reconstituit peritoneul pelvien, cusând colonul ilio-pelvien la peritoneul vezical. Plaga abdominală am închis'o cu fire temporare de argint în etage. După statistisa mea histerectomia abdominală totală aplicată în leziuni anexiale supurate e foarte benignă ; nu se întâmplă nimic chiar când în timpul operației am spart o colecție purulentă; peritoneul, în aseminea cazuri, atins de procese inflamatorii repetate, nu mai e așa susceptibil la infecțiuni. Intr'un cas, intervenind secundar pentru a repara o fistulă uretero-vaginală, am găsit cusătura pelviană perfectă, colonul așezat transversal la orificiul superior al micului basin.

Discuția. **Racoviceanu-Pitești.**— Am operat anul trecut 5 cazuri de salpingite supurate prin histerectomie abdominală totală; în 3 cazuri mi s'a spart o pungă în abdomen, în unul puroiul fiind steril, bolnava a scăpat, în două fiind purulent, au sucombat. Intr'un caz bolnava a murit în 12 ore de peritonită, iar la necropsie am găsit plaga gangrenată. Eu nu sunt contra histerectomiei abdominale în supurațiuni anexiale, dar operez cât se poate mai târziu, când sper că puroiul a devenit steril De cât-va timp, în supurațiuni pelviene, mă mulțumesc să fac o colpotomie, dau drum puroiului și drenez ; dacă supurația perzistă intervin mai radical mai târziu în condițiuni mai avantagioase.

La o bolnavă adresată de Dr **Hristodorescu,** am deschis prin vagin o colecție enormă de puroi și temperatura a scăzut; după 4 zile temperatura se urcă din nou, constat o colecție de partea opusă, o deschid și pe aceasta prin vagin și azi bolnava e bine. Dacă vor perzista oare-cari leziuni, voi interveni mai târziu pe altă cale. Am operat o altă bolnavă la fel cu cea de sus, pentru colecțiuni puru-

lente mari de ambele părți, fiind-că însă supurația și temperatura continue, cred că voi interveni tot prin vagin pentru a extipa toată leziunea și a drena larg. La o bolnavă decisesem să intervin, când cade în coma, hemiplegie și moare ; la necropsie găsesc o salpingită dreaptă supurată, un kist hematic la stânga și o colecție enormă, de 300 gr. puroi în cavitatea lui Douglas, care de sigur s'ar fi vidat în abdomen în timpul intervenției.

D. **Duma.**—In practica mea personală am avut cazuri în care punga de puroi s'a spart în abdomen și totuși bolnava s'a vindecat. Intr'un caz operat cu Dr. Costin, am găsit o colecție purulentă în fundul de sac peritoneal vezico uterin, probabil în jurul unui fir de la o intervenție conservatoare anterioară, puroiul s'a scurs în abdomen și bolnava a murit de peritonită. Prevenit de acest caz, m'am hotărât într'un caz identic să drenez și prin vagin și prin plaga abdominală, după practica lui **Hartmann** și cu toate că bolnava a făcut o peritonită, s'a vindecat. De acea eu recomand această practică în cazurile identice,

D. **Ionescu.**—Sunt de avizul tuturor, că intervenția nu trebue făcută în plină perioadă acută, iar colecțiunile mari purulente care proemină în vagin saŭ în abdomen, trebue deschise pe o cale saŭ pe alta, rămânênd intervenția radicală pentru mai târziŭ. In cazurile mele, și am peste 60, n'am găsit mai nici-odată microbi virulenți, colibacili, streptococi saŭ gonococi, în colecțiunile purulente. Când în timpul operației se sparge o aseminea colecțiune, nu spăl nici-odată, căci în așa mod se difuzează puroiul și spre cavitatea abdominală, mă mulțămesc numai să șterg locul cu comprese sterilizate. Prin modul meŭ de a închide pelvisul toată suprafața sângerândă saŭ care ar fi putut fi injectată în timpul operației se găsește exclusă din cavitatea peritoneală și e drenată prin vagin, infecțiunea seroasei devine imposibilă. Eŭ consider drenarea abdominală ca un rest de teamă de infecție; drenare abdominală va să zică eventrație.

Prezentări de piese.

1. D. Profesor **Ionescu.**—De 3 ani lupt în contra firelor permanente și am găsit aprobatori și contradictori ; pot să ilustrez azi chestiunea cu un exemplu practic. E vorba de un bolnav operat acum 5 ani pentru o hernie inguinală, în serviciul D-luĭ Dr. **Leonte** și la care a perzistat un traect fistolos. In ultimul timp s'a desvoltat în fosa ilîacă dreaptă o tumoră enormă, cât un cap de copil, care făcea o masă cu bășică și părea a fi un sarcom. La deschidere găsesc o colecție purulentă enormă cu mai multe diverticule și cu pereții foarte groși, iar în mijlocul colecției corpul delictului, un *fir de setolină.*

Discuția :

D. **Racoviceanu-Pitești.**—Eŭ sunt partizan al firelor permanente ; dacă se întâmplă să supureze un fir, îl scot și traectul se cicatrisează ;

așa trebuea procedat și în cazul de mai sus, nu s'ar mai fi desvoltat nici o colecție saŭ tumoră. Am întrebuințat și firul temporar și nu mi s'a părut cicatricea mai solidă.

D. **Ionescu.** —Firul permanent dă supurațiuni imediat și tardive. In primul caz slăbește cicatricea, în al doilea cere o intervenție ulterioară. Cu firul temporar, dacă se întâmplă să supureze, se scoate imediat, supurația încetează și cicatricea e mai puțin periclitată ; cu el supurația tardivă dispare. Cât privește soliditatea cicatricei, rezultatele mele sunt satisfăcătoare, am bolnavi operați de ani de zile și fără eventrație. Aceasta mai depinde și de procedeul de sutură ; în ultimul timp am luat obiceiul de a prinde și mușchii împreună cu aponevrozele în sutură, rezecând linia albă.

2. D. **Bălăcescu.**— Vă prezint un *calcul vezical* cât o nucă mare, extras din băsică prin talie ipogastrică, în care caz am închis băsica prin procedeul de *imbricare*. S'a practicat această cistorafie până acum în 15 cazuri; 2 **Juvara,** 1 **Racoviceanu** și 12 în serviciul d-lu Profesor **Ionescu.** Intr'un singur caz s'a format o fistuletă mică care s'a închis repede. Deslipirea peritoneului de pe vîrful și fața posterioară a băsicei se face lesne, durata e aceiași ca într'o cistorafie simplă, planurile de sutură nefiind paralele prezintă mai multe garanții în contra filtrărei urinei și prin urmare pentru reunirea per priman. La acest bolnav n'am pus sondă permanentă, l'am lăsat să urineze singur, i se spală băsica cu nitrat de argint, având fenomene anterioare de cistită.

Ședința de la 11 April 1901

Prezentări de bolnavi

1. **Gerota.** — *Două cazuri de cancer al mameleĭ operate prin procedeul Halsted.* In numele D-luĭ Profesor **Severeanu** și al meŭ, vă prezint 2 bolnave operate radical pentru cancer al sînuluĭ. Sunt 3 ani de când am vorbit la fosta Societate de ginecologie despre limfaticele mameleĭ și căile de propagare ale canceruluĭ și am și recomandat o extirpare lagă a neoplazieĭ. Am fost combătut atunci, totuși am revenit la societatea de Chirurgie și am prezentat o bolnavă operată pentru cancer prin extirparea sânuluĭ și a ambilor pectoralĭ, așa cum se practică deja în streinătate, arătând în același timp și inofensivitatea acesteĭ operațiuni în ce privește mișcările membruluĭ corespunzător Vă prezint azĭ alte 2 bolnave. La una incizia pleacă nu din axilă, ci mai sus, deasupra axileĭ, așa că cicatricea e ferită de frecăturĭ ; perderea de substanță formată prin extirparea mameleĭ și a ambilor pectoralĭ în întregime, am umplut'o prin alunecarea mameleĭ opuse. A 10-a zi bolnava acuza dispnee, durerĭ de partea toracică stângă la partea posterioară și în umărul stâng. Am făcut pleurotomie, s'a scurs puroiu abondent și fetid, gazos ; azĭ e aproape vindecată. Pleurezia fiind la stânga, n'o putem atribui actuluĭ operator ; în an-

tecedentele bolnaveĭ găsesc tuberculoză. Operația a fost executată de Profesorul Severeanu și, după cum vă puteți convinge, mișcările brațuluĭ drept sunt complect conservate.

La a doua bolnavă, din Piatra-Neamț, cu cancer al mameleĭ stângĭ, mic, schiros, cât un oŭ, D-nul Profeser **Severeanu** a modificat incizia, păstrând o parte din tegumentele regiuneĭ, care păreaŭ neatinse, formând ast-fel un lambou quadrilater, suficient ca să astupe perderea de substanță. Un ematom formându-se sub lambou, a fost deschis prin incizia inițială și prin alta în mijlocul lambouluĭ, pe unde s'a drenat. Și la această bolnavă mișcările sunt conservate.

Discuția

D. **Bărdescu.**—In serviciul nostru s'a practicat de câte-va orĭ operația luĭ **Halsted** pentru cancer al mameleĭ, dar sunt prea recente și așĭ întreba pe Domniĭ chirurgĭ care aŭ aseminea operațiunĭ maĭ vechĭ ce aŭ devenit bolnavele din punctul de vedere al resultatuluĭ depărtat.

D. **Gerota.**—In serviciul nostru s'a practicat până acuma de 5 orĭ această operațle, nicĭ una din bolnave n'a revenit așa că nu știm ce aŭ devenit.

D. **Nanu.**—Eŭ am prezentat anul trecut o bolnavă cu cancer ulcerat al sânuluĭ, care data de 3 anĭ și operat prin procedeul *Halsted*. Operația aceasta nu poate pune la adăpost de recidivă toate cazurile, depinde mult de vechimea neoplazieĭ și cum la bolnava mea data de 3 anĭ, n'a scăpat de recidivă, am revăzut'o de curînd și am constatat noduliĭ micĭ în grosimea cicatriceĭ și ganglioni supraclaviculariĭ; probabil că a recidivat și în ganglioniĭ mediastinalĭ, fiind-că bolnava are o tuse spasmodică, rebelă, care se calmează greŭ cu cloral și bromur. Membrul corespunzător e edematiat. Totuși bolnava a profitat din operație, fiind-că a scăpat de o plagă infectă și de durerile în braț provocate de ganglioniĭ axilari.

D. **Racoviceanu.**—Intr'un caz de cancer la care am practicat intervenția largă a luĭ *Halsted*, am observat o recidivă după 7 lunĭ, ceea-ce arată că nicĭ operația aceasta nu e suficientă.

2. D. **Bărdescu.**—*Splenectomie pentru ipertrofie malarică, rezultatul îndepărtat.* E un tânăr de 20 anĭ, elev la școala din Brănești, care a suferit multă vreme de friguri intermitente și a intrat în serviciul nostru la 13 Decembre 97, cu o ipertrofie enormă a splineĭ, și în cașexie. La 21 Ianuar splenectomie printr'o incizie mediană. Erisipel al feței intercurent, totuși reunire per primam și congediat vindecat la 14 Februar 98. De atuncĭ n'a maĭ făcut nicĭ un acces de friguri intermitente și starea luĭ actuală e înfloritoare. Circonferența splineĭ e de 74 cm,, greutatea 3200 gr., diametrul mare 33 cm. Vă presint acest caz pentru a vă arăta bunele rezultate tardive ale splenectomieĭ în ipertrofia malarică. Totuși nu sunt partizan al intervenției chirurgi-

cale în orĭ-ce ipertrofie de splină. Avem acuma în spital un copil cu calcul vezical și cu o splină mare care a evoluat repede, în mai puțin de 2 săptămâni splina s'a redus aproape complect sub influența tratamentuluĭ cu chinină. Intervenția e indicată în splinele ipertrofiate vechĭ, dure, rezistente la tratament.

3. D. Profesor **Ionescu. I.** — *Splenectomie pentru ipertrofie malarică.* E un bolnav intrat la 12 Martie cu o splină voluminoasă fixă, la care am practicat splenectomia la 22 Martie. Splina cântărește 1800 gr., lungimea 27 cm., lățimea 18, grosimea 5 cm. Splina adera la diafragm și la extragerea eĭ s'a rupt la extremitatea superioară, emoragia părea abondentă, dar s'a oprit cum am scos'o afară din abdomen. Bolnavul înainte de operație a avut accese de friguri palustre și în sângele luĭ s'a constatat ematozoari. După intervenție, s'aŭ constatat ematozoari în splină, bolnavul a avut a doua zi un acces de febră, cu 38° temp., dar fără stadiul sudoral, examenul sângeluĭ încă a arătat ematozoari. I s'a făcut o injecție subcutanată de chinină și de atuncĭ n'a mai avut nicĭ un acces de friguri, totuși sângele conține încă ematozoari. Acesta e primul caz, din aproape 40, în care am constatat ematozoari înainte și după operație. Globulele roșiĭ înainte de operație 3180000 pe mmc, cele albe 10000, proporția normală.

Discuția

D. Profesor **Severeanu.** — Cea dintâĭ splenectomie în țară am făcut'o eŭ la 21 Februar 1885; erĭ am văzut pe fiul acesteĭ bolnave și mi-a spus că dânsa e foarte bine și mulțumită. E foarte interesant de urmărit splenectomizațiĭ, dacă după operație maĭ aŭ accese de febră. Acești bolnavĭ se întorc pe la vetrele lor și trăesc în condițiunile anterioare și dacă e adevărat că înțepăturile uneĭ speciĭ de culex inoculează ematozoarul și dă infecțiunea palustră operațiĭ noștri pot fi inoculați și după intervenție și să fie expuși la alte atacurĭ paludice.

D. **Racoviceanu.** — Splenectomia e o operație care dă rezultate foarte bune, organismul nu se resimte. Am un bolnav operat de 5 anĭ și eșit în stare înfloritoare, de și era cașectizat în momentul intervenției, regret că nu-l pot revedea. O altă splenectomizată, a făcut după 6 lunĭ o febră tifoidă foarte intensă și s'a vindecat. Incercările experimentale aŭ arătat în adevăr că organismul devine maĭ rezistent la unele infecțiunĭ după splenectomie.

D. **Bărdescu.** — Cazul relatat de mine, în care e vorba de o splină malarică care a diminuat sub influența tratamentuluĭ medical, nu e unic, snnt cazurĭ la fel numeroase; intervenția operatorie e indicată numaĭ în splinele vechĭ, dure, alterate, cum aŭ fost toate cazurile D-luĭ **Ionescu,** afară de cel prezentat azĭ, în care infecția erea acută, dovadă că s'aŭ găsit ematozoari în sânge și după operație. Se consideră splina ca un laborator de desvoltare al ematozoaruluĭ; eŭ

mă întreb întru cât n'ar fi adevărată și părerea luĭ *Tomasi Crudelli* că splina e un destructor al ematozoaruluĭ ?

D. Profesor **Ionescu.**—Când am constatat la bolnavul prezentat astă-zĭ ematozoari în sânge, m'am grăbit să-ĭ fac splenectomie, ca să fiŭ în concordanță cu cele ce am susținut la congresul de la Moscova, anume că splina e un laborator de cultură al ematozoaruluĭ, de unde el se revarsă în sânge și dă accesele palustre. Această idee a fost reluată de Laveran și susținută de el în lucrările sale anterioare. Dacă la bolnavul meŭ s'a maĭ ivit un acces de febră palustră, cauza e că ematozoarul revărsat în sânge încă nu s'a eliminat din organism. Dacă părerea aceasta n'ar fi exactă, de ce bolnaviĭ cu splină ipertrofiată, care ar fl un organ destructor al ematozoaruluĭ, s'ar cașectiza în ultimul grad. Bolnavul care vi l'am prezentat, nu era sub influența uneĭ infecțiunĭ recente, era o splină ipertrofiată de 9 anĭ ; ceea-ce nu l'a împedicat să facă accese acute palustre. Conform ideilor mele eŭ n'așĭ ezita să scot splină de curînd ipertrofiată, sub influența uneĭ infecțiunĭ acute, dar după trecerea acesteĭ perioade.

II. *Nefrectomie transperitoneală pentru fistulă uretero-vaginală.* Bolnava care v'o prezint a fost operată de mine acum 6 lunĭ pentru un deciduom malign ; s'a făcut castrația abdominală totală cu evidarea pelvisuluĭ. La examenul misroscopic s'a văzut că ganglioniĭ nu eraŭ neoplazicĭ, iar in tumoră eraŭ elemente sarcomatoase.

In timpul intervenției nicĭ un accident, după câte-va zile însă s'a stabilit o fistulă uretero-vaginală, probabil că ureterul denudat prin evidarea pelvisuluĭ, s'a sfacelat într'un punct al capătuluĭ de jos lipsit de vase. Bolnava a avut maĭ multe atacurĭ de infecțiune ascendentă a rinichiuluĭ corespunzător și cum plaga abdominală a supurat a reintrat și cu o eventrație. Neputîndu se determina care ureter era deschis în vagin, cateterismul ureterelor imposibil și cistoscopia repetată fără rezultat, m'am decis să intervin prin laparotomie, ceea-ce de alt-fel era indicat și pentru eventrație. Abdomenul deschis, încă n'am putut determina ureterul bolnav, peritoneul pelvien era neted, ca cum ar fi fost normal ; pentru a nu desface peritoneul și a lucra într'un focar infectat prin scurgerea urineĭ, am făcut o cistotomie largă sub peritoneală. Băsica deschisă, am văzut că ureterul drept funcționează, prin urmare cel stâng era deschis în vagin. Cum rînichiul stâng fusese infectat, cel drept sănătos, după cum ne-am convins de visu, și nu voiam maĭ ales să lucrez într'un focar infectat, am închis băsica printr'o cistorafie simplă în 3 etaje și am procedat la nefrectomia transperitoneală, extirpând și întregul ureter. Am închis plaga peritoneală posterioară și cea abdominală cu fire de argint în masă. Reunirea s'a făcut per priman, bolnava e foarte bine, rinichiul rămas face 2000 gr. urină clară, limpede, dar incoloră, în care examenul chimic a arătat numaĭ o scădere a ureeĭ la $6^1|_2{}^0|_0$. Vă prezint și pe această bolnavă ca o ilustrație a nefrectomieĭ transperito-

neală pe care nu ezit a o recomanda în toate cazurile în locul celeĭ lombare.

Discuția

D. **Bărdescu.**—Bolnava operată și prezentată aci de D-nul **Leonte** cu deciduom malign, a revenit cu o recidivă în bonturile pelviene; i s'a făcut numaĭ histerectomie, fără evidarea pelvisuluĭ. Fistula uretero-vaginală s'a produs poate printr'o leziune în timpul intervenției care a trecut neobservată; cu cistoscopie saŭ cateterism repetat s'ar fi putut determina sediul eĭ, iar ca intervenție era poate de încercat o uretero-cistoneostomie. Nu în toate fistulele ureterale, rinichiul corespunzător se infectează; într'un caz de fistulă veche, am încercat a reîmplînta ureterul în bășică, bolnava a suconibat și la necropsie n'am găsit nicĭ o leziune la rinichiŭ.

D. **Racoviceanu.** — Nu pot accepta conduita D-luĭ *Ionescu*; eŭ aș fi căutat să lărgesc orificiul vaginal al fistuleĭ, pentru a introduce o sondă în ureter. și apoĭ prin laparotomie, găsiam lesne ureterul bolnav și-l reîmplîntam în bășică. Infecția renală dacă a existat dinainte, se vindecă numaĭ prin împlântarea ureteruluĭ în bășică prin scurgerea liberă a puroiuluĭ și înlăturarea focaruluĭ de infecțiune.

D. **Ionescu.** — In cazul acesta fistula s'a făcut prin sfacelare, căcĭ în evidarea pelvisuluĭ se diseacă ureterul pe oare-care întindere pentru a extipa împreună cu ganglionii și țesutul celular. **Wertheim** în 50 de cazurĭ de evidarea pelvisuluĭ pentru cancer, a avut 2 cu sfacelul ureteruluĭ, într'unul chiar bilateral. Sfacelul, în cazul meŭ s'a făcut la distanță mare de capătul terminal, ureterul era pre scurt pentru o anastomoză, iar operația făcînd'o într'un focar infectat, n'avea șansă de reușită. In secțiunea ureteruluĭ, în timpul intervenției meĭ, fac în tot-d'auna anastomoza luĭ în bășică, am avut aseminea cazurĭ și am obținut rezultate frumoase. Cred că în fistulele ureterale vechĭ, rinichiul e tot d'auna bolnav. Intr'un caz de secțiunea ureteruluĭ în timpul uneĭ histerectoniĭ pentru kistosarcom al ovaruluĭ, am legat ureterul, bolnava a sucombat după 15 zile de generalizarea sarcomuluĭ și la necropsie s'a găsit rinic iul redus la jumătate. Cistoscopia în cazul meŭ a fost negativă, de alt-fel chiar cu bășica deschisă am găsit cu greŭ care e ureterul sănătos.

D. **Nanu.** — Am observat 2 cazurĭ de fistule uretero-vaginale vindecate spontaneŭ și cu leziunĭ minime la rinichiŭ. La o femee căreia i-am făcut castrație abdominală pentru salpingite supurate, fistula s'a vindecat în $1^1/_2$ lună; la altă bolnavă operată de D. **Ionescu**, prin histerectomie vaginală, fistula a perzistat multă vreme și s'a închis de la sine, după ce am făcut o laparotomie fără a putea determina care e ureterul bolnav.

Prezentări de piese

D. **Gerota.** — Piesa provine de la un bolnav căruia i s'a pus diagnosticul de tumora mediastinuluĭ, ceea-ce s'a confirmat și prin

radiografie. E un cancer pornit din lobul superior al pulmonului drept și întins mult în mediastin, infiltrând pereții venei cave superioare, a cărei lumen era complect obliterat. Bolnavul era și un vechiu calculos și prezenta o tumoră renală la dreapta. Rinichiul drept e transformat într'o pungă mare plină de calcule, unul din calcule era înțepenit în ureter, iar deasupra lui ureterul se rupsese și se formase un kist urinos întins până în basinet, adică o idronefroză cu sediul particular. La stânga e un calcul lungăreț angajat în ureter și totuși în viață bolnavul n'a prezentat nici un fenomen din partea rinichiului stâng.

Al XXX Congres al societății germane de Chirurgie

Ținut la Berlin de la 10—13 April 1901.

Progresele chirurgiei renale.—**Küster** *(Marburg)* arată că precizia diagnosticului prin cateterismul ureterelor, loridzină și crioscopie, a contribuit mai mult ca asepsia la progresele chirurgiei renale. In rinichiu mobil recomandă nefropexia, în traumatisme, suturi și tamponare, în infecțiuni primitive sau ascendente nefrotomia, operațiuni destinate a înlătura obstacolele în curgerea urinei, numai în extremis nefrectomia In tuberculoză nefrectomia dă rezultate chiar când nu se poate ridica tot țesutul bolnav, ureterul și partea din băsică atinsă. In lithiază renală radiografia e indicată chiar în calcule fosfatice. Pentru neoplasme rezecțiuni limitate sau extirpare totală. Recomandă calea lombară afară de cazurile în care tumora e puțin mobilă.—**Leop. Casper** *(Berlin)* arată rezultatele obținute prin examenul funcțional al aparatului renal în 14 cazuri de afecțiuni chirurgicale ale rinichilor, prin examenul ureei, al crioscopiei și glicozuriei floridzinice al urinelor culese prin cateterismul ureterelor. De 12 ori s'au verificat rezultatele prin operație sau autopsie. — **Kümmell** *(Hamburg)*. Cercetările lui bazate pe aproape 100 cazuri, arată exactitatea faptului avansat de **Koranyi**, că funcționarea aparatului renal este suficientă cât timp punctul de congelație al sângelui e cuprins între 0°55 și 0°57. A practicat 26 nefrectomii, 17 pentru pio sau hidronefroză și 7 pentru tuberculoză cu 22 vindecări. După operație punctul de congelare al sângelui a fost găsit normal. Arată tecnica lui în examenul funcțional al rinichilor. — **Braatz** *(Königsberg)* susține că în tumorile cu punct de plecare din capsula suprarenală să se facă nefrectomie, ele fiind maligne mai adese-ori.—**Albers-Schönberg** *(Hamburg)*, arată un procedeu de radiografie pentru a descoperi și calculele fosfatice. — **Steiner** *(Berlin)*, într'un caz de rinichiu drept cu basinet dublu, din care cel inferior era dilatat și infectat, a făcut rezecția unei jumătăți de rinichiu, durerile, piuria și hematuria au încetat.

Cistopexia în ipertrofia prostatică.— **Goldmann** *(Friburg)*. In urma

uneĭ punctiunĭ a băşicei pentru retenție, autorul a lăsat o canulă permanentă 10 zile; în urmă bolnavul a putut fi sondat şi chiar să urineze spontaneŭ. La necropsie s'a văzut că băşica era fixată la peretele abdominal, cea ce a produs o tenslune a peretelui anterior vezical chiar şi în porțiunea colului, în acest mod orificiul vezical era ținut deschis, şi micțiunea spontanee posibilă. Pentru aceste cuvinte rêcomandă cistopexia în ipertrofia prostatei.—**Rydygier** (*Lemberg*) arată că operația aceasta a fost deja propusă de **Krynski**.

Tratamentul micelor neoplasme ale veziceĭ. — **Schultheiss** (*Wildungen*) propune ablațiunea lor cu cistoscopul, fără a deschide vezica. Intr'un caz, cu injecțiunĭ de nitrat de argint şi tanin a oprit emoragia şi a provocat căderea spontanee a unor papilome micĭ.

Tratamentul plăgilor infectate. von **Bruns** (*Tübingue*) se ridică în contra abandonăreĭ antisepticelor în aseminea plăgĭ, pe motivul că nu se poate steriliza o plagă infectată. Practica luĭ constă în a debrida plaga şi după golirea puroiuluĭ, atinge marginea cu alcool concentrat şi în urmă cu un tampon imbibat într'o cantitate de 2—6 gr. de acid fenic se şterge repede suprafața plăgeĭ. Imediat în urmă se spală cu alcool absolut. Durerea e mică, toțĭ microbiĭ de la suprafață sunt distruşĭ, reacția e violentă şi vindecarea repede. **Honsell** care a experimentat cu precedentul, arată că absorbția aciduluĭ fenic e minimă saŭ aproape nulă prin formarea uneĭ escare. Metoda s'a aplicat în plăgile septice, foarte virulente. **Küster** laudă ferul roş, care aplicat de 2—3 orĭ fără coloroform suprimă infecția. **König** (*Berlin*), recomandă debridarea largă şi tratamentul în cîmp deschis.

Guşa şi tratamentul săŭ chirurgical şi med cal p in fosfor —**Kocher** (*Berne*) aduce înaintea congresuluĭ a doua serie de 1000 operațiunĭ pentru guşă, coprinzînd 929 guşe ordinare (4 decese) 27 maligne (6 decese), 20 tiroidite (2 decese) şi 24 guşe exoftalmice (2 decese). Primele 4 cazurĭ de moarte se datoresc cloroformuluĭ, caşexieĭ strumiprive acute, intoxicațieĭ cu sublimat prin toaleta regiuneĭ de operat şi uneĭ exotiropexiĭ. De aceea autorul a renunțat la anestezia generală, administrează tiroidina ca preventiv după operație în guşe marĭ, se mulțumeşte cu o asepsie riguroasă a regiuneĭ, suprimând sublimatul şi nu recurge la exotiropexie de cât în cazurĭ de urgență. In acest mod a avut o serie neintreruptă de 302 operațiunĭ cu succes In guşile plongiante şi-a modificat tecnica pentru a evita hemoragia şi sufocația; pentru aceasta face toate legăturile posibile şi secționează istmul şi numaĭ atunci luxează partea retrosternală cu o lingură specială, procedând imediat la emostază, de oare-ce tamponarea măreşte asfixia şi nu e suficientă pentru oprirea hemoragieĭ.

Autorul termină cu rezultatele obținute de el prin administrarea fosforuluĭ, diminuarea volumuluĭ tumoreĭ în guşile iperplasice şi vasculare saŭ basedoviene. **Kraske** (*Friburg*) posedă actualmente 420 operațiunĭ pentru guşă, 220 extirpărĭ parțiale şi 200 enucleărĭ; din a-

ceste 12 pentru gușă malignă cu 1 deces și 2 morți în gușă simplă. A renunțat și dânsul la anestezia generală. A observat un singur caz de tetanie, la o bolnavă tuberculoasă ; în mai multe cazuri o ridicare de temperatură datorită intoxicației tiroidiene. Tratamentul medical are numai un efect trecător, cel chirurgical rămâne suveran. **Goldmann** comunică un caz în care o fistulă presternală avea ca punct de plecare o gușă retrosternală tuberculoasă. **Riedel** (*Jena*) e operat 500 de guși și a observat multe cazuri în care o gușă externă dreaptă rea însoțită de o alta stângă retrosternală. **Rehn** (*Francfurt*) comunică un caz în care diagnosticul de gușă retrosternală s'a pus numai după administrarea ioduluĭ care a degajat puțin tumora de dinapoia osuluĭ. **König** arată că sunt cazuri sporadice la Berlin la oameni care n'au părăsit capitala ; $^1/_4$ de corp troid, dacă funcționează normal, e suficient pentru a evita tetania.

Rezultatele îndepărtate ale extirpăreĭ ganglionuluĭ luĭ Gasser. **Krause** (*Berlin*), comunică 25 de operațiuni cu 3 decese, unul de narcoză, unul sincopă tardivă la un cardiac și unul cu fenomene de compresiune cerebrală. Rezultatele definitive sunt foarte bune în nevralgiile propriu zise, în cele neurastenice nule. Complicațiile post-operatorii sunt pasagere.

Patru operațiuni pe tru tumori cerebrale. **Heidenhain** (*Worms*). E vorba 1° de un tubercul solitar pe centrul motor provocând o epilepsie jacksoniană tipică cu neuroretinită dublă și turburări psihice, care au dispărut mai toate după operație, 2° sarcom kistic în centrul cortical al mâneĭ stângĭ cu cefalalgii ; aceste din urmă au dispărut după operație, au perzistat fenomenele senzitive în mâna stângă, 3° hidropisia ventricululuĭ lateral drept printr'un cancer melanic al plexuluĭ choroid cu fenomene de compresiune intracranienă. Aproape tot lobul temporal a fost extirpat. Bolnavul a murit cu câte-va luni mai târziu de metastaze intracraniene ; 4° sarcom al cerebeluluĭ care n'a fost găsit la operație de și s'a făcut o craniectomie temporară întinsă. **Berth** (*Dantzig*) comunică un caz de meningită spinală supurată tratată printr'o dublă laminectomie și vindecat. **Krönlein** (*Zürich*), comunică 2 cazuri de chirurgie cerebrală, un tubercul solitar cu epilepsie jacksoniană, bolnavul s'a vindecat și un sarcom fusocelular cât o mandarină în centrul oval, care nu s'a găsit la operație de și s'a trepanat just în regiunea bolnavă. **Merkens** (*Berlin*), comunică un caz de otită medie supurată și complicată de un absces extradurmerien ; perzistența fenomenelor cerebrale și vindecarea lor mai târziu, face pe autor să admită și o encefalită nesupurată a lobuluĭ temporal.

Supurațiile produse prin legături. **Hägler** (*Bâle*). Firele de legătură, după ce au stat cât-va timp în organism, conțin mult mai mulți microbi printre fibrele țesăturei lor ca acele păstrate în antiseptice, ca d. ex. în sublimat $1/^0_{00}$. Aceste din urmă sunt mai prezervate împo-

triva infecției, căci sublimatul impregnat în fir, se conservă aproximativ 8 zile. Catgutul rezistă mai mult infecțiunei în plagă ca mătasea.

Leziunile produse prin armele de foc moderne. **Schjerning** *(Berlin,)* din cauza preciziunei tiruluĭ, leziunile cauzate de projectilele de artilerie devin mai frequente, cum s'a văzut în răsboiul sud-african Leziunile produse de obuze în exploziunea lor depinde de distanța, de volumul și forma fragmentelor ; ele sunt neregulate, coprind bucăți de haine, de pământ Projectilele puștelor din cauza forței lor de penetrare produc leziuni mai omorâtoare de cât cu armele vechi. In privința intervenției în plăgile abdominale, laparotomia e indicată când n'au trecut încă 12 ore de la accident și în condițiuni propice. **Reger** *(Dantzig)* vorbește de 2 serii de fapte : 1 leziuni prin arme de foc trase de aproape care trec prin creer fără a cauza moartea ; explicarea ar fi că projectilul a trecut tangent și a parcurs o parte restrânsă din bolta cranienă, în momentul uneĭ inspirațiuni când presiunea sanguină e mai mică. A doua categorie de fapte designate de **Krönlein** de *exenterația creeruluĭ* ; projectilul tras de aproape, trece la baza crieruluĭ și projectează tot organul împreună cu calota cranienă ; aceasta s'ar explica prin faptul că projectilul trece prin lichidul cefalo-rachidien de la bază și se transformă într'un efect hidraulic de o intensitate neobicinuită. **Ringel** *(Hamburg)* a luat parte la răsboiul Sud-african. Projectilul rămâne-rar în plagă. hemoragia externă e mică, în țesuturi se fac sufuziuni mari de sânge. Plăgile nedrenate și tratate prin ocluzia plăgeĭ, au dat cele mai puține înfecțiuni. Plăgile toracice au dat puține infecțiuni, din 17 un singur empiem, cele abdominale trebuesc tratate fie-care individual. **Tilmann** *(Greifswald)* a studiat la *New-York* 5000 preparațiuni anatomice din timpul răsboiuluĭ de seceziune; cele mai multe amputațiuni se făceau pentru infecțiuni sau pentru a le preveni. **Petersen** *(Heidelberg)* recomandă laparotomia pentru orĭ-ce plagă abdominală prin armă de foc, cel puțin în timp de pace.

Castrația în tuberculoza testiculară. — *Von* **Bruns** are o statistică de 111 castracțiuni, 78 unilaterale și 33 bilaterale. In 24% de cazuri testiculul era prins după 3 luni, în 40% după șase luni, în 60% dincolo de acest termen. In 26% de cazuri era prins și testiculul opus în castrația unilaterală. Ca rezultat definitiv : 11% din ceĭ cu castrație unilaterală au murit mai târziu de tuberculoză uro-genitală, 15% de tuberculoză pulmonară. In 40% vindecare definitivă. Pentru castrația bilaterală : 15 decese de tuberculoză uro-genitală. 24 de tuberculoză generală, 53% definitiv vindecați. S'a observat turburări psihice în urma castrațieĭ. **Baumgarten** *(Tubingue)* a întreprins experiențe pentru a constata modul de propagare al tuberculozelor genitale ; n'a observat nicĭ un caz de infecțiune descendentă pe când din contra numeroase cazuri de infecție ascendentă. Existența dar a uneĭ tuberculoze primitive a testicululuĭ pare probată. *Von* **Bünger** *(Hanau)*

recomandă evulsiunea canalului deferent odată cu castrația ; adesea se rupe chiar în cincimea superioară. N'a observat nici hemoragie nici ruptura peritoneului. Bine înțeles că e inutilă când și veziculele seminale saŭ prostata sunt prinse. **Simon** (*Heidelberg*) a operat 92 cazuri cu 66 vindecări, în 10 o tuberculoză pulmonară și în alte 10 una osoasă aŭ retrocedat. In 29 cazuri, castrație dublă cu 8 morți și 21 vindecări. **König** (*Altona*) recomandă ablația canalului deferent în parte prin canalul inguinal, în parte prin perineu. **König** (*Berlin*) arată că în cele mai multe cazuri tuberculoza testiculului e secundară și nu trebue a abuza de castrație. **Gussenbauer** (*Viena*) crede că în tot-d'auna există un focar primitiv, în pulmon saŭ aiurea, infecțiea se face prin sânge. El recomandă castrația în cazurile cu tendință la destrucție. **Henle** (*Breslau*) e partizan al castrației, iar **Bier** proscrie complect castrația dublă.

Operația plastică pentru perdere de substanță complectă a pelei penisului și scrotolui. — **Bessel-Hagen** (*Charlottenburg*) relatează un asemenea caz în urma unui flegmon ; testiculii s'aŭ acoperit singuri de piele, pentru penis a luat lambouri din regiunea ipogastrică.

Diferitele metode de anestezie și indicațiile lor.—**Miculicz** (*Breslau*), a recurs de 40 ori la injecțiunile intrarachidiene de cocaină și declară că procedeul nu e nici inofensiv, nici perfecționat pentru a intra în practică. In ultimii 5 ani s'aŭ practicat 5242 narcoze cu cloroform, 435 cu eter, 85 cu bromur de etil, 1739 locale după procedeul **Schleich**, 850 după cel al lui **Oberst**, 60 după cel al lui **Hackenbruch** și 5000 anestezii locale prin congelație. Sunt cazuri în care aneztezia locală e preferată de toți chirurgi, cazuri în care trebue să se facă anestezia generală și în sfârșit cazuri în care se poate alege forma de anestezie, care depinde mai mult de bolnav. In privința complicațiilor pulmonare, nu depind de anestezic, ci mai mult de felul boale, și al operației. In ultimul timp dă preferință eterului. **Bier** arată că metoda lui de anestezie prezintă încă multe inconveniente, dar se poate încă perfecționa ; se poate înlocui substanța toxică prin una mai puțin toxică. Autorul a încercat serul fiziologic, acidul fenic, eucaina și tropacocaină, dar fără rezultate bune. O altă perfecțiune constă în a dilua substanța de injectat, scoțând din lichidul cefalo rachidien o cantitate echivalentă. Pentru a evita fenomenele cerebrale se mărește presiunea intracraniană printr'o legătură strînsă moderat la gât. **Schvartz** a înlocuit cocaina prin tropacocaină, efectul analgezicĭ e mai slab, dar suficient ; fenomenele toxice nule. Din 44 cazuri, numai în 2 vărsături și în 4 cefalalgii. **Kader** (*Cracovia*), a recurs în 56 cazuri la cocaină, în urmă la eucaina, și tropococaină. Cu aceasta din urmă a mers până la 7 cgr, și a obținut analgezie și în regiunea gâtului, operând gușe și ganglionii limfatici. N'a observat accidente, dar administrează digitală și injecțiuni camforate la ori-ce modificare a pulsului.

Transformarea cocaineĭ în organism într'un product netoxic. — **Kohlhard** (*Halle*), injectând în laba unuĭ epure 20 gr. de cocainǎ, dozǎ ds obiceiŭ mortalǎ, animalul nu moare dacǎ se aplicǎ o legǎturǎ strânsǎ la rǎdǎcina membruluĭ timp de o orǎ,

Cercetări experimentale asupra compresiuneĭ intracraniene.— **Tilmann** injectând în nişte pungĭ introduse în canalul rachidien la câinĭ, după cicatrizarea plăgeĭ 4 ccm. de un lichid oare care se determină fenomene de compresiune cerebralǎ, independent de natura lichiduluĭ, cât timp capul e maĭ jos. Cu capul în sus e suficient 2 ccm. de glicerinǎ şi numaĭ 1 de mercur ; lichidul lucrează şi prin volum şi prin greutatea luĭ specificǎ intru cât e maĭ mare ca a substanţeĭ cerebrale. Acelaşĭ lucru se întâmplă şi cu hematomele întradurmeriene.

Rezecţia simpaticuluĭ cervical în tratamen ul epilepsieĭ.—**Braun** (*Goettingue*) a perdut un bolnav de pneumonie, unul a sucombat după 5 săptămânĭ într'o criză epileptică. Nicĭ unul din bolnavĭ nu s'a vindecat, în 5 cazurĭ s'a observat o uşoară ameliorare din punctul de vedere al frequenţeĭ acceselor. Autorul declară că i-a fost imposibil să extirpe şi ganglionul cervical inferior, cea-ce de alt-fel nu i se pare indispensabil. Incizia merge de a lungul mărgineĭ posterioare a sternocleidomastoidienuluĭ. N'a observat fenomene secundare neplăcute ; pupila redevine normală după cât-va timp, dilataţia vasculară dispare de a doua zi. Pentru aceste însuccese, autorul nu se crede autorizat a recomanda această operaţie în epilepsie. *Cohn.* (Va urma)

Xeroform

Cel maĭ bun şi cel maĭ efin succedaneŭ al iodoformuluĭ

Inodor, netoxic chiar la uzul intern în dose marĭ ca antiseptic intestinal. Analgesic şi emostatic, neiritant, nu produce eczemă. Desodorisează chiar secreţiunile infecte, reduce supuraţiunea în mod surprinzător de repede şi are efecte sicative eminente. Mugurii cărnoşi sunt câte-odată maĭ micĭ de cât aceĭ produşi de iodoform, însă xeroformul întrece atât iodoformul cât şi orĭ-ce altă substanţă prin puterea sa dermatoplastică. Specific la ulcerile moi şi la ulcerile cronice ale gambeĭ, precum şi la eczemele umede. Plăgile recente le vindecă per primam şi în timp mult maĭ scurt. Din cauza netoxicităţeĭ şi acţiuneĭ sale analgesice este de mare folos în ginecologie şi la combustiuni. In tratamentul eczemelor umede cronice (intertrigo ş. a.) ajunge aplicarea repetată de vată xeroformată; băĭ şi pansamente devin astfel inutile.

— Probe şi literatură gratis —

Fabrica chimică von Heyden, Radebeu-Dresden

REPRESENTANT GENERAL PENTRU ROMÂNIA:

N. Genovitz, Bucurescĭ, Strada Căldărarĭ No. 1.

LUCRARI ORIGINALE

Rezecţiunea totală şi bilaterală a simpaticuluĭ cervical în guşa exoftalmică [1])

de

Dr. BĂLĂCESCU

(Urmare)

3) Observaţiuni de guşă exoftalmică tratate prin rezecţiunea totală şi bilaterală a simpaticuluĭ cervical

Observaţia 1 (Prof. Th. Ionescu).—*Guşă exoftalmică. Rezecţie totală şi bilaterală a simpaticuluĭ cervical. Vindecare*

Pacienta *M. Kub..* de 37 anĭ, născută în Troppau, de naţiune Austro-Ungară, catolică, de profesiune guvernantă, a fost trimeasă de D. Doctor Clement în serviciul D-luĭ Prof. Dr. Th. Ionescu la 5 Iulie 1897, cu toate simptomele caracteristice ale boaleĭ luĭ Basedow.

M. K.., înainte de operaţie

Antecedente ereditare.— Părinţiĭ bolnaveĭ aŭ murit de mult. Tatăl era în etate de 68 anĭ şi a sucombat în urma uneĭ gripe complicate de fenomene pulmonare. Pacienta ne spune, că era un om foarte nervos, se supăra lesne şi era foarte iute (expresia bolnaveĭ). Mama pacienteĭ a murit în etate de 38 de anĭ de tuberculoză pulmonară.

Aŭ fost 5 copiĭ la părinţi, dintre carĭ trăesc numaĭ 2; un frate al eĭ a murit de tuberculoză pulmonară în etate de 24 de anĭ, un alt frate al eĭ tot de tuberculoză în etate

1) Revista de chirurgie No. 4, 5 din 1901, pag. 149 şi 193.

de 22 ani, în fine o soră a murit tot de tuberculoză în etate de 27 de ani.

Aceasta de pe urmă a avut două copii, dintre cari unul a murit în etate de 9 ani de meningită, cel-alt trăește, e de 13 ani, slab, anemic. Bolnava ne spune, că și părinții mamei ei aŭ murit de tuberculoză pulmonară.—Alți colaterali nu cunoaște, de oare-ce nu 'i-a vĕzut de mult.

Antecedente personale. — Nu știe dacă a suferit în copilărie de vre-o febră eruptivă. La etatea de 5 ani a suferit probabil de *nomă* timp de 2 luni, căci dânsa ne spune, că toată gura îi era sfacelată.

Până la etatea de 16 ani a fost in tot-d'a-una sănătoasă. La această etate a suferit de febră tifoidă, pentru care a fost nevoită să stea în pat vr'o 2 luni și jumătate și în urma căreia i-a căzut părul aproape cu totul. Timp de un an de zile a fost foarte debilă. La etatea de 19 ani, i-a apărut pentru prima oară menstruele cu dureri mari, abundente. Ele țin de obiceiŭ câte 4—5 zile, dar nu vin regulat. Câte odată, când se supără, îi vine imediat, chiar dacă a trecut numai două săptămâni de la epoca catamenială. Alte-ori se întâmplă să treacă 5—6 săptămâni fără să-i vină menstruele. N'a fost nici-o-dată gravidă, n'a avut erupțiuni cutanate, nu i-a curs din urechi.

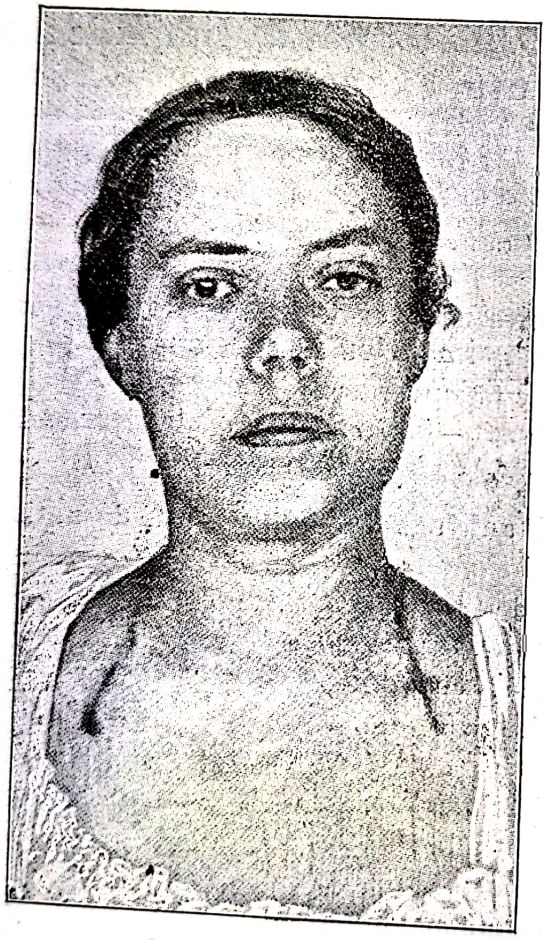

M. K., după operație

Nu găsim alte urme de scrofulo-tuberculoză de cât, că buzele îi sunt cam groase și nasul puțin turtit. Bolnava e originară din Austria și numai de 5 ani a venit în România.

Istoricul boalei — Boala actuală datează probabil de vr'o 4 ani, când bolnava ne spune, că a suferit timp de 3 luni de dureri de cap violente. Deși s'a tratat cu diferite medicamente prescrise de D. Dr Clement, totuși aceste dureri nu i aŭ trecut complect, ci-i reveneaŭ din când în când. In acelaș timp avea din când în când accese de palpitațiuni. In iarna anului 1894, palpitațiunile aŭ început a deveni

mai violente și câte-o-dată așa de tari încât avea o sensație, că parcă-i eșea inima din pept (expresia bolnaveĭ). Nu știe cauza acesteĭ agravări, n'a avut pe atunci nici o emoțiune morală, spune numai că muncea mai mult. După câte-va luni a observat, că circonferința gâtuluĭ îĭ se mărește, că trebue să mărească gulerul hainelor.

Tot atunci observă, că are pulsațiuni în gât. Concomitent cu acestea ea observă singură, și chiar alțiĭ i-aŭ atras atențiunea că ochiĭ îĭ sunt mai proeminenți, mai eșiți din orbite și are lăcrămare abundentă. De atunci boala n'a retrocedat de loc, ci din contra a evoluat progresiv. Bolnava ne spune, că avea și are senzațiĭ de căldură în obraz și la gât, că nădușește foarte mult, mai ales la față, că suferă mult de căldură, nu poate dormi acoperită, nici chiar iarna, când e nevoită să se îmbrace foarte ușor. E mereŭ turmentată de insomniĭ. De un an are tremurături generalizate, ale membrelor superioare și inferioare.

Starea în care este astăzi bolnava la intrarea în serviciŭ e cea mai bună de când e bolnavă; căci dânsa ne spune, că oxoftalmia deși acum e foarte pronunțată, era și mai mult mai înainte de asemenea și gușa și palpitațiunile.

A fost în serviciul D-luĭ Prof. Dr. Buicliu de mai multe orĭ, a fost căutată mult timp de D-l Dr. Clement, dar niciodată nu i-a folosit tratamentul medical.

Starea prezentă.—Bolnava de constituție bună, sistemul muscular și osos bine desvoltate. Nu prezintă nimic din partea aparatuluĭ respirator.

M. K.., dupe operație

Din partea *ochilor* avem de notat o exoftalmie din cele mai pronunțate, așa în cât închizênd ochiĭ, pleopa superioară nu acoperă complect globul ocular mai ales în dreapta, unde rămâne descoperit de 5 m. m., iar în stânga 4 m, m. (lagoftalmie).

Când bolnava ține ochiĭ deschiși are privirea caracteristică ca speriată, sălbatică și cornea ochiuluĭ drept rămâne cu totul descoperită precum și vr'o 4 m. m. din sclerotică, pe când la ochiul stâng pleopa superioară atinge aproape limbul corneeĭ. Sclerotica nu e injectată, nici conjunctiva palpebrală. Bolnava are lăcrămare. Semnul luĭ *de Graeffe* este manifest, mai ales la ochiul drept, unde și exoftalmia e mai pronunțată. Semnul luĭ *Stelwag* de asemenea, precum și oftalmoplegia externă a luĭ Ballet, mai pronunțată la ochiul drept.

Examenul ochiuluĭ făcut de D-l Dr. Kugel a arătat, că fundul ochiuluĭ nu prezintă nimic anormal D-sa a constatat o insuficienţă a muşchilor internĭ (strabism latent divergent). Pupila dilatată, reacţionează atât la lumină, cât şi la distanţă.

Guşa este destul de desvoltată şi ţine de ambiĭ lobĭ aĭ corpuluĭ tiroid, dar maĭ mult de cel stâng, care e aproape de 2 orĭ maĭ mare ca cel din dreapta Circonferinţa gâtuluĭ luată în dreptul cartilagiuluĭ tiroid e de 38 c. m., iar în dreptul corpuluĭ tiroid unde e maximul tumoreĭ $38^1/_2$ c. m. Distanţa de la o margine a corpuluĭ tiroid la acea din partea opusă e de 16 c. m. Corpul tiroid presintă mişcărĭ de expansiune destul de pronunţate, e pulsatil şi prin ascultaţie se aude un suflu sistolic. Carotidele sunt animate de bătăĭ, ce se observă de la distanţă şi se constată la ascultaţie un suflu sistolic.

Cordul pare a fi mărit de volum, vîrful luĭ bate în al şaselea spaţiu intercostal stâng. Matitatea precordială 12 c. m. în lăţime. Se vĕd expansiunĭ ale pereteluĭ toracic, se aude un suflu dulce, dar manifest în timpul I-iŭ la vîrf, care se transmite la toate orificiile şi în axilă. *Tachicardie* foarte pronunţată 120—130 pulsaţiunĭ pe minut în repaus, 140—150 în mers şi când urcă scărĭ. Pulsul radial foarte mic în raport cu bătăile violente ale corduluĭ. Temperatura matinală în axilă înaintea operaţiuneĭ 38°. Mamelele ipertrofiate.

Din partea sistemuluĭ nervos bolnava spune, că a devenit de un caracter foarte violent, răutăcioasă, se supără foarte lesne şi dacă o agasează cine-va îĭ vine să-ĭ arunce cu ceva în cap. In serviciŭ chiar nu se lasă a fi examinată de tot personalul. Are din când în când nevralgiĭ faciale şi în mod aproape continuu artralgiĭ ale articulaţiilor tibio-tarsiene, şi pe care dânsa le atribue unuĭ reumatism Are dureri nevralgice în membrul superior drept.

Tremurăturĭ cu osciiaţiunĭ destul de mari şi repezĭ ale membrelor superioare şi ale capuluĭ. Tremurăturĭ fibrilare ale limbeĭ. Slăbiciune în membrele superioare.

Din partea secreţiunilor, avem de notat o iperidroză a feţeĭ, gâtuluĭ şi partea superioară a toraceluĭ. Salivaţia puţin maĭ abundentă. Are lăcrămare şi uşoară *fotofobie*. Suferă din când în când de diaree N'are şi nicĭ n'a avut vr'o dată icter. N'are poftă de mâncare.—Urinează bine, nu s'a putut strânge cantitatea de urină în 24 de ore, de oare-ce bolnava a fost operată a doua zi după inzistenţele eĭ pentru a fi scăpată de această boală. Urina n'are nicĭ albumină, nicĭ zachăr.

Nicĭ o leziune din partea tegumentelor.

Se constată uu uşor edem al membrelor inferioare

Nimic din partea organelor genitale, de cât turburărĭ menstruale.

8 Iulie. Operaţia.—Se face extirparea totală şi bilaterală a simpaticuluĭ cervical în aceiaşĭ şedinţă Maĭ întâiŭ s'a operat în dreapta E de notat, că regiunea era foarte vasculară şi congestionată, totul

s'a făcut fără nicĭ un accident. S'a rezecat tot cordonul cervical. Ganglionul superior a fost smuls și pare că extremitatea superioară a luĭ a rĕmas pe loc. In timpul secționăreĭ mareluĭ simpatic nu s'a observat nimic din partea pupileĭ, probabil din cauza cloroformuluĭ. Pulsul oscila între 80—90.

S'a procedat imediat în stânga. Aci s'a găsit simpaticul foarte îngroșat, de douĕ orĭ ca în partea opusă, maĭ ales ganglionul inferior, care era foarte ipertrofiat. Nicĭ în această parte nu s'a putut scoate complect ganglionul superior, rĕmânând extremitatea luĭ superioară pe loc. Arterele tiroidiane eraŭ foarte îngroșate, dublu de cât ca în starea normală. — Operația în total a ținut 1 oră și 20 minute și bolnava a luat 38 gr. cloroform.

Un ceas după operație bolnava putea deja închide complect ochiĭ dispărând cu totul lagoftalmia.

9 Iulie. Bolnava e foarte bine dispusă, are o sensație de mulțumire, a dormit maĭ liniștită, închide ochiĭ bine, n'are opresiune în pept, tremurăturile aproape nule. Semnul luĭ de Graeffe, Stellvag, Ballet aŭ dispărut complect. Pulsul oscilează între 90—100.

13 Iulie. Pulsul oscilă între 80—90. Exoftalmia complect dispărută, starea nervoasă foarte ameliorată.

14 Iulie. Se desface pansamentul, reunire *per primam*, circonferința gâtuluĭ 35 c. m.

20 Iulie. Bolnava ese din spital complect vindecată ne maĭ rĕmânênd, putem spune nicĭ urmă de boala eĭ afară numaĭ de o ușoară tachicardie pulsul oscilând între 80—90 pulsațiĭ.

Starea generală din cele maĭ satisfăcătoare atât din punct de vedere fizic cât și psichic. Nu maĭ are palpitațiĭ, n'are opresiunea precordială, n'are exoftalmie, n'are tremurăturĭ și maĭ presus de toate are o stare sufletească din cele maĭ mulțumitoare.

De la această dată bolnava a fost revăzută de vr'o 3—4 orĭ și s'a constatat, că starea eĭ se menține tot așa de bine.

La 21 Ianuarie 1898, adică după 6 lunĭ $^1/_2$ a fost din noŭ revăzută și starea eĭ este din cele maĭ satisfăcătoare și să poate spune, că e complect vindecată. Turburările oculare nu maĭ există, gușa a dispărut, circonferința gâtuluĭ e de $34^1/_2$ c. m. Cordul are bătăile aproape normale, pulsul 80—85 (în loc de 130); dar când bolnava urcă scările saŭ merge repede pulsul oscilează între 90—100. Bătăile și suflul carotidelor nu maĭ există. De asemenea și tremurăturile. N'are diaree, n'are palpitațiunĭ, n'are opresiunĭ, n'are senzațiile de căldură la față. Are poftă de mancare, s'a îngrășat. Menstruele regulate. Starea nervoasă perfectă.

Observația 2 (Prof. Th. Ionescu).—*Gușă exoftalmică formă frustă. Glaucom. Rezecția totală și bilaterală a simpaticului cervical. Vindecarea pentru gușă. Ameliorare considerabilă pentru glaucom.*

Carol L. . . . de 20 ani necăsătorit din Freiberg (Saxonia) de națiune germană intră în serviciu la 20 Noembre 1897.

Antecedentele ereditare de mică importanță. In legătură cu afecțiunea lui putem nota, că mama pacientului e foarte nervoasă, supărăcioasă și că o soră a lui are o ipertrofie a corpului tiroid. Tată pacientului și ceĭ lalți frați sunt sănătoși.

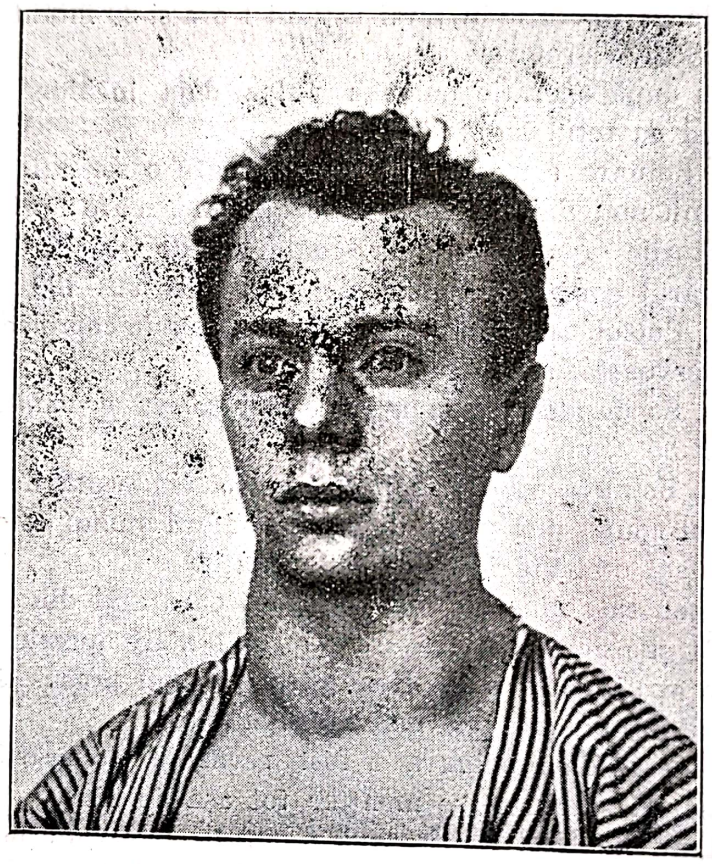

Carol L., înainte de operație.

Antecedente personale.—In copilărie bolnavul a suferit de rugeolă. La etatea de 5 ani a avut gâlcĭ, carĭ s'aŭ repetat în maĭ multe rînduri. La etatea de 10 ani a suferit de friguri. La etatea de 12 ani a avut o febră tifoidă.

Istoricul bóleĭ.—Bolnav de vr'o 6 ani, când a observat, că glanda tiroidă începe să se tumefieze, gulerile, cămeșile aŭ devenit micĭ și nu-l ajungeaŭ la gât. Această ipertrofie a început maĭ întâiŭ în lobul drept și apoĭ în cel stâng.

Gușa nu-l jena la început de cât numaĭ prin mărimea eĭ, apoĭ a început să fie însuflețită de bătăĭ care-l enerva foarte mult. De vr'o 2 ani și jumătate a început să observe, că are palpitațiuni,

opresiune precordială, tremurături. Toate aceste fenomene atingeaŭ maximul, când urca scărĭ, când mergea repede saŭ când avea vr'o emoțiune vie.

De maĭ bine de un an a început să aibă atacurĭ de glaucom acut în ochiul stâng Vĕzênd că vederea îĭ slăbește în ochiul corespondent și că are durerĭ marĭ, consultă un oculist din Berlin, care diagnostică un glaucom și-ĭ practică iridectomia. După operație a avut o ameliorare pasageră. După 6 lunĭ a început să aibă aceleașĭ ata-

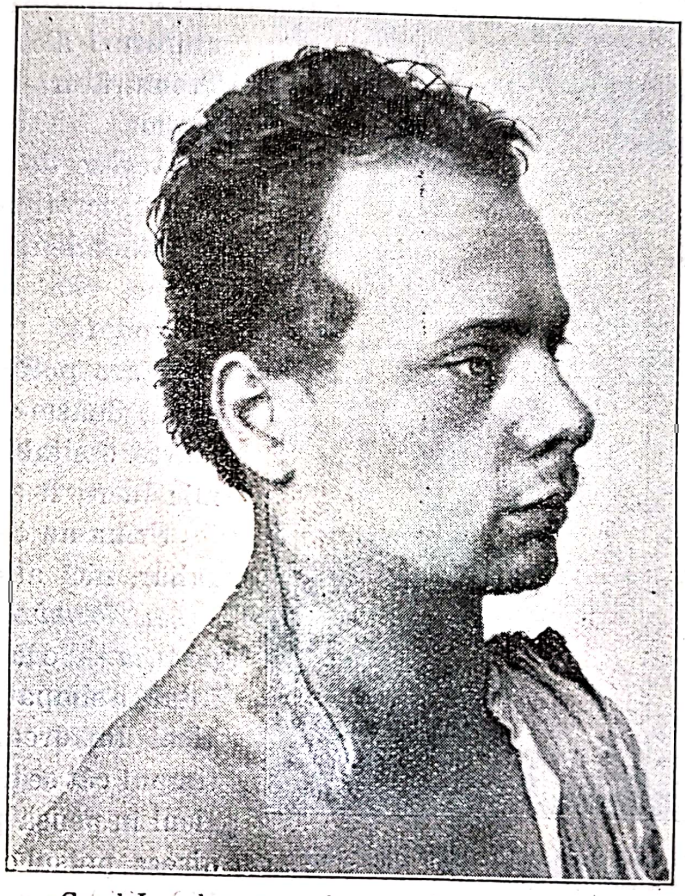

Carol L.., dupe rezecțiunea unilaterală dreaptă

curĭ de glaucom și la ociul drept, unde diagnosticându-se această boală, îĭ se face și aci iridectomia. Ca și la ochiul cel-l'alt ameliorarea a fost numaĭ pasageră.

Dênsul vine acum în serviciŭ pentru a fi operat de glaucom.

Starea presentă. — Bolnavul de constituție bună, are sistemul muscular și osos bine desvoltate. Nimic din partea pulmonilor și organelor abdominale.

Exoftalmia foarte puțin pronunțată, maĭ că nicĭ nu există.

Ambiĭ ochĭ iridectomizațĭ. Presiunea oculară mărită, ochiĭ sunt maĭ tarĭ ca în stare normală Examenul ochilor a fost făcut de D. Dr. Kugel. N'are semnul luĭ *de Graefje*, *Stellwag* saŭ *Ballet*. Vede maĭ bine cu ochiul drept, de cât cu cel stâng, cu care nu vede aproape nimic și unde nervul optic e aproape atrofiat. Numără cu greŭ degetele la 0,40 ctm. distanță.

Corpul tiroid mărit de volum mai ales lobul drept, circonferința gâtului în dreptul istmului corpului tiroid 42 $^1/_2$ c. m.

Glanda are o expansiune la fie-care sistolă, ce se vede la distanță, suflu și trîl pronunțat. Bătăi și suflu în carotide.

Tachicardie foarte pronunțată 120—130 pulsațiuni, când este în pat, care în tot timpul mersului ajunge la 150 pe minut. Cordul pare puțin ipertrofiat, vîrful bate în al 6-lea spațiu intercostal stâng. Nici un suflu la cord.



Carol L.., dupe rezecțiunea totală și bilaterală a simpaticului

Tremurături în membrele superioare și tremurături ale capului. — Tremurături fibrilare ale limbei.

Accese de călduri la față, secreținea sudorală abondentă. Rare-ori diaree. N'a avut icter nici odată.

N'are poftă de mâncare ; doarme puțin ; e foarte escitabil, cel mai mic lucru îl supără.

Urina nu conține nici zahăr, nici albumină.

21 Noembre 1897. Operația.—Se face rezecția totală a simpaticului cervical din dreapta. — În timpul cât se ține simpaticul în pensă pentru a-l diseca, pulsul oscilă între 140—150 pe minut, după secțiunea lui și mai ales după ce s'a extirpat ganglionul inferior pulsul s'a scoborît imediat la 90.

După operație se constată îndată, că presiunea intra-oculară în partea corespondentă e micșorată Pupila contractată deși incomplect din cauza iridectomiei. Pleopa superioară mai căzută, ochiul retractat în fundul orbitei.

A doua zi se constată, că vederea cu ochiul corespondent e mult ameliorată, distinge bine degetele la 1 m.—50 ctm., vede câte ore sunt la ceas, cea ce mai înainte nu făcea. Zărește și distinge obiecte la distanță.

27 Noembre. Se desface pansamentul, se găsește un ematom sub linia de incizie, colectat la partea inferioară. Temperatura fusese tot timpul normală. Se desface puțin plaga la partea inferioară, care

proemină maĭ mult și se scurge o cantitate mare de sânge cu cheagurĭ. Se curăță focarul se drenează.

Se schimbă pansamentul la fie-care două zile până la 4 Decembre, când se intervine și în partea opusă.

Inaintea operațiuneĭ a doua, gâtul are 41 cm. Pulsul 90—100.

4 Decembre. Rezecția totală a simpaticuluĭ cervical stâng.

Se observă aceleașĭ fenomene din partea pupileĭ ca în cazul precedent, adică contracția eĭ ajungênd la aceiașĭ mărime ca acea din partea opusă. Presiunea intra-oculară se micșorează. In tot timpul extirpăreĭ simpaticuluĭ pulsul oscilă între 64—74.

In zilele urmĕtoare fenomenele observate sunt aceleașĭ ca și în cele alte cazurĭ. In special vederea e foarte ameliorată. Dar numaĭ la ochiul drept, la cel stâng însă nu, din cauza atrofieĭ nervuluĭ optic.

Tachicardia a dispărut, pulsul 76—86 pe minut. N'are opresiunea precordială, n'are senzațiunile de căldură la față, nu nădușește, doarme foarte liniștit și maĭ presus de cât tóte e starea luĭ sufletească mulțumită, că vede cu ochiul drept din ce în ce maĭ bine. numĕră degetele la doĭ metri și maĭ mult.

11 Decembre. Se desface pansamentul, reunire *per primam*, circonferința gâtuluĭ 40 c. m.

La 20 Decembre ese din spital cu o stare generală și morală din cele maĭ satisfăcătoare. Doarme bine, n'are tachicardie, n'are bătăĭ și suflu în glanda tiroidă și în carotide, are poftă de mâncare.

La 1 Februarie ne scrie, că starea luĭ merge din ce în ce maĭ bine. Vede și distinge litere de 8 cm. la distanță de un metru.

La 25 Martie 1898, ne scrie că merge din ce în ce maĭ bine. Circonferința gâtuluĭ 39 cm. Vede literile de 8 cm. la distanță de un metru și jumătate. Starea generală foarte bună. De tachicardie, nicĭ nu vorbește.

Observațiunea 3[1]) (Prof. Th. Ionescu). — *Gușă exoftalmică tipică. Rezecția totală și bilaterală a simpaticuluĭ cervical. Vindecare*

Clara I . . . de 30 de anĭ, măritată, din Bucurescĭ, israelită, de profesie menageră, intră în serviciŭ la 26 Februarie 1898.

Antecedente ereditare. — Părinții pacienteĭ trăesc. Tatăl eĭ e în etate de vr'o 65 de anĭ, e sănătos. Mama e de vr'o 55 de anĭ și suferă de cataractă dublă. Aŭ fost 7 copiĭ la părinți, dintre care trăește numaĭ păcienta, care e cea maĭ mică dintre copiĭ Ceĭ-l'alți aŭ murit de micĭ de diferite boale; pacienta a maĭ avut o soră care a murit în etate de 18 anĭ de difterie.

---

1) Aceste treĭ observațiunĭ aŭ fost publicate în teza D-luĭ Băluș, 1898.

Antecedente personale.— In copilărie a suferit de variolă şi pojar. De asemenea a avut în mai multe rînduri friguri.

Alte boale infecţioase nu găsim în antecedentele ei. Nu găsim urme de scrofulo-tuberculoză, nici vr'o tară nervoasă. Menstruată pentru prima oară la etate de 13 ani, menstruele i-au venit în tot-d'a-una regulat până acum un an; o ţineau 3—4 zile şi erau puţin abundente. Acum un an menstruele au început a veni neregulat la 2—3 săptămâni şi mai puţin abundente. De vr'o 6 luni n'a mai avut de loc menstrue; a observat că într'o singură zi a avut o scursoare sanguinolentă, care a dispărut a doua zi. Agravarea simptomelor de la această dată.

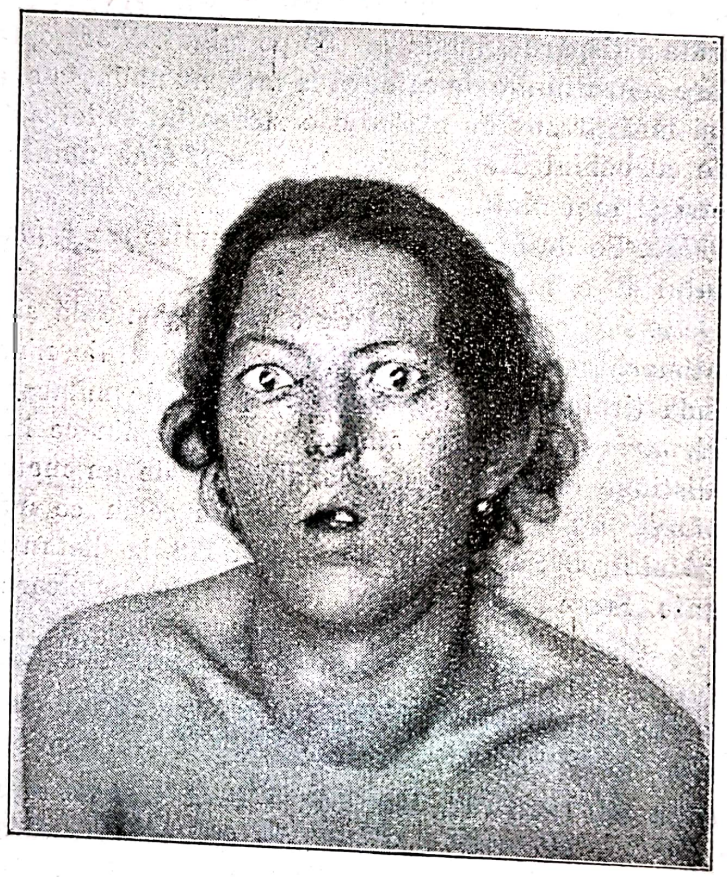

Clara I.., înainte de operaţie

A născut 3 copii, dintre cari trăesc numai 2: o fată de 12 ani şi un băiat de 6 ani, cari sunt sănătoşi. Cel-l'alt a murit de mic de difterie.

Istoricul boalei.—Bolnava ne spune, că sunt vr'o 9 ani, de când a observat în oglindă, că gâtul îi este mai gros ca de obicei şi că-i proemină o tumefacţiune la partea anterioară. Consultând un medic, acesta i-a spus, că n'are nici o importanţă această ipertrofie a glandei. Bazată pe această afirmare, nici ea nu i-a dat nici o însemnătate. Hainele nu i-au devenit mai înguste la gât şi aceasta probabil din

causă, că ipertrofia corpuluĭ tiroid să întinde maĭ mult în jos spre mănerul sternuluĭ.

De un an de zile bolnava a avut mereŭ supărărĭ marĭ familiare, în urma cărora a căpătat palpitațiunĭ maĭ ales în urma amenințărilor bărbatuluĭ eĭ, că o va omorî. Tot în acelașĭ timp, aceĭ ce o înconjuraŭ aŭ început a-ĭ atrage atențiunea, că ochiĭ îĭ sunt eșițĭ din orbită și că are o căutătură speriată. Tot de atuncĭ a început să aibă tremurăturĭ în tot corpul și maĭ ales în membrele superioare. De astă toamnă bolnava are o opresiune cardiacă și accese de sufocație, maĭ ales când umblă mult, și se enervează. — Sufere câte-odată de diaree, N'are poftă de mâncare. Nu doarme liniștită.

Starea prezentă.—Bolnava de constituție destul de bună, are sistemul muscular și osos bine desvoltate. Țesutul celulo-adipos puțin desvoltat, dênsa ne spune, că de jumătate de an a slăbit mult. Fața congestionată și devine foarte congestionată în emoțiunĭ, când congestiunea se întinde și la fața anterioară a toraceluĭ.

Clara I.., dupe operația dublă

Nimic remarcabil din partea pulmonilor și a organelor abdominale.—Corpul uterin în retroflexiune ușoară. Nimic din partea bășiceĭ și a rectuluĭ.

Părul capuluĭ, e foarte rar, bolnava spune, că de un an îĭ cade mereŭ părul.

Din partea ochilor observăm o *exoftalmie* destul de pronunțată care ne atrage atențiunea de departe, cum intrăm în salon.

Când bolnava se uită fix, exoftalmia e așa de mare în cât rămâne câte $1'_2$ c. m. din sclerotică atât în sus cât și în jos de cornee. neacoperit de pleoape. Are puțină lagoftalmie și numaĭ cu multă sforțare poate închide complect ochiĭ. Nu observăm nicĭ o congestie a conjonctiveĭ, are foarte adesea lacrămare, maĭ ales în emoțiunĭ. Pupilele dilatate, semnul luĭ *de Graeffe* puțin pronunțat. Are o ușoară insuficiență funcțională a drepților internĭ. Semnul luĭ Stellwag există, Examenul funduluĭ ochiuluĭ făcut de D. Dr. Kugel nu ne arată nimic anormal. N'are secrețiune salivară abundentă.

Corpul tiroid e mărit de volum, atât lobiĭ, cât și istmul luĭ. Lobul drept e maĭ mărit de cât cel stâng ; de asemenea și istmul care se întinde în jos îndărătul mănerului sternuluĭ, așa că nu se poate

introduce degetul în fosa retro sternală. Circonferința gâtuluĭ în dreptul istmuluĭ e de 37 c. m. Tiroidul are o expansiune sincronă cu bătăile corduluĭ și are un suflu apreciabil și la palpație ; cu stetoscopul se aude și maĭ bine.

Pulsațiunile carotidelor sunt din cele maĭ manifeste.

Din partea *corduluĭ* observăm o expansiune precordială cu o sistolă vie.— Tachicardie. Nicĭ un suflu anormal. Pulsul radial frecuent 139—140 pe minut, deși e slab și în desacord cu bătăile violent cardiace. Bolnava sufere din cauza acestor palpitațiunĭ, dênsa ne spune, că simte, parcă i-ar eși cordul din pept. Are une orĭ accese de sufocație, maĭ ales când merge saŭ muncește mult.

Tremurăturile sunt foarte pronunțate atât în membrele superioare, inferioare cât și în tot corpul.

Clara I., după operație

Are din când în când călduri și sudorĭ pe față și pe torace.

N'are nicĭ o turburare în enervația tegumentelor. Nicĭ o leziune trofică.

N'a avut și n'are icter. Are din când în când diaree.

N'are poftă de mâncare. Doarme bine. N'are nicĭ o nevralgie. Starea psichică puțin schimbată, totușĭ e maĭ escitabilă ca altă dată.

Urina nu conține, nicĭ albumină, nicĭ zahăr.

1 Martie. — Operația. — Se face rezecția totală a simpaticuluĭ cervical stâng cu ganglionul inferior până aproape de primul toracic.

In timpul extirpăreĭ simpaticuluĭ pulsul oscilă între 62—74.

Imediat după operație deja s'a observat căderea pleopeĭ superioare, contracția pupileĭ, retracția globuluĭ ocular și ca atare diminuarea exoftalmieĭ.

2 Martie. Starea generală foarte bună Pulsul însă 160. Trebue să avem în vedere că numaĭ într'o parte s'a rezecat simpaticul și că traumatismul cauzat asupra rămurilor cardiace a influențat probabil (Ionescu) ganglionii plexuluĭ cardiac și intracardiac, care imagazinează o oare-care forță dinamică, a căreĭ influență ar fi exagerarea contracțiunilor mușchiuluĭ cardiac, de unde frecuența bătăilor corduluĭ și frecuența pulsuluĭ.

3 Martie. 150 pulsațiĭ.

4 „ 130 „

5 *Martie.* 114 pulsațiĭ.
6 „ 120 „
7 „ 120 „

8 *Martie.* Se desface pansamentul, reunire *per primam.* Circonferința gâtuluĭ 34 c. m. Ipertrofia lobuluĭ stâng cu totul dispărută, numaĭ există în această parte tril, suflu și expansiune.

12 *Martie.* Pulsul 120. Se face rezecția totală a simpaticuluĭ cervical drept.

Imediat după operație pulsul 100. Globul ocular retractat ca și cel din partea opusă. Pupila contractată. Câte-va ore după operație pulsul 88 pe minut. Exoftalmia cu totul dispărută, de asemenea tremurăturile. Dar ceia ce e maĭ important, este sensația de *bien être* a bolnaveĭ, starea eĭ sufletească mulțumită. Cere să mănânce imediat după operație și stă toată ziua de conversație cu familia care a venit să asiste la operațiune.

13 *Martie.* A dormit foarte bine. Puls 80.

Pupilele contractate. Semnul luĭ Graeffe, Stellwag și insuficiența drepților dispărută. De asemenea tremurăturile.

14 *Martie.* Pulsul 76.

In zilele următoare pulsul oscilă între 80—90.

20 *Martie.* Se desface pansamentul reunirea per primam. Circonferința gâtuluĭ 33 c. m. cere cu insistență să iasă din spital.

Observația 4 (Prof. Th. Ionescu).—*Gușă exoftalmică (formă frustă), datând de 1 1/2 anĭ; rezecțiunea complectă și bilaterală a simpaticuluĭ cervical; dispariția tachicardieĭ și diminuarea progresivă a gușeĭ*

Vasile I . . ., de 19 anĭ, necăsătorit, lucrător argintar, intră în serviciŭ la 2 Maĭ 1898.

Antecedente. — Nimic hereditar, asemenea nimic important din partea colateralilor.

In copilărie rugeolă și mult timp febră intermitentă. Sunt 5 anĭ de când a fost căutat în spitalul Brâncovenesc pentru un catar pulmonar; a tușit de atuncĭ continu; nu a avut nicĭ odată hemoptisiĭ, simte însă că forțele 'ĭ slăbesc din zi în zi. Nu e sifilitic, nicĭ alcolic.

Istoricul bóleĭ. — De un an și jumătate observă că fără nicĭ o cauză 'ĭ se îngroașe mereŭ gâtul și că maĭ târziŭ din timp în timp are palpitațiunĭ. De câte-va lunĭ simte o jenă însemnată la respirație — Nicĭ o turburare în vedere. — Nimic din partea tubuluĭ digestiv, are poftă de mâncare, digerează bine, scaunele normale și regulate.

Starea presentă. — Statura mijlocie, tegumentele brune palide. Ambiĭ obrajĭ pigmentațĭ în brun, semănând mult cu petele ce

se observă la femeĭ în masca graviditățeĭ, aceste pete ’ĭ aŭ apărut de câte-va lunĭ. Nimic de remarcat în expresiunea feței.

Cei doĭ lobĭ laterallĭ aĭ corpuluĭ tiroid sunt măriți de volum, proemină sub tegumente ; lobul median e și el hipertrofiat însă mult maĭ puțin. Consistența acestor tumorĭ e uniformă, moale, aproape fluctuentă.



Vasile I.., dupe operație

Ascultând tumora cu stetoscopul, se aude o dublă bătae sincronă cu bătăile corduluĭ ; nu se aude însă nicĭ un suflu.

Tumora este net mobilizată prin mișcările de deglutițiune.

Mĕsurarea gâtuluĭ.—La mijlocul tumoreĭ 38 c. m.; iar la partea inferióră, la baza gâtuluĭ 41 c. m.

Tachicardie și pulsațiunĭ. — Bolnavul se emoționează foarte lesne, și la cea maĭ mică emoțiune simte palpitațiunĭ,care durează puțin și nu-ĭ cauzează nicĭ o suferință Nu se constată nicĭ un suflu la orificiile corduluĭ.

Pulsul prezintă variațiunĭ foarte marcate, așa când bolnavul stă culcat în pat și e liniștit, pulsul e regulat și oscilează între 68 și 72 pe minut ; pe când la cea maĭ mică emoțiune pulsul se accelerează și numărul pulsațiilor se urcă la 100 și chiar la 120

Când pulsul e accelerat, ritmul pulsațiilor nu e regulat căcĭ după fie-care zece pulsațiunĭ de intensitate egală, urmează 3—4 pulsațiunĭ repezĭ și precipitate.

Exoftalmia.—Nu există nicĭ urmă de exoftalmie, maĭ mult încă se pare că ochiĭ sunt înfundațĭ în orbite ; despicăturile palpebrale sunt micĭ. Vederea e normală ; pupilele reacționează bine la lumină și acomodare.

Tremurăturĭ există accentuate la membrele superioare ; oscilațiunile sunt foarte micĭ dar foarte repezi. Mersul normal.

Aparatul respirator. — Jenă în respirație mai ales în timpul somnului. Vocea e alterată, în timpul tusei ea ia un timbru rauc pronunțat.

Aparatul digestiv. — Are poftă de mâncare; scaunele normale și regulate.

Aparatul uro-genital. — Nu există nici o turburare; urina nu conține albumină.

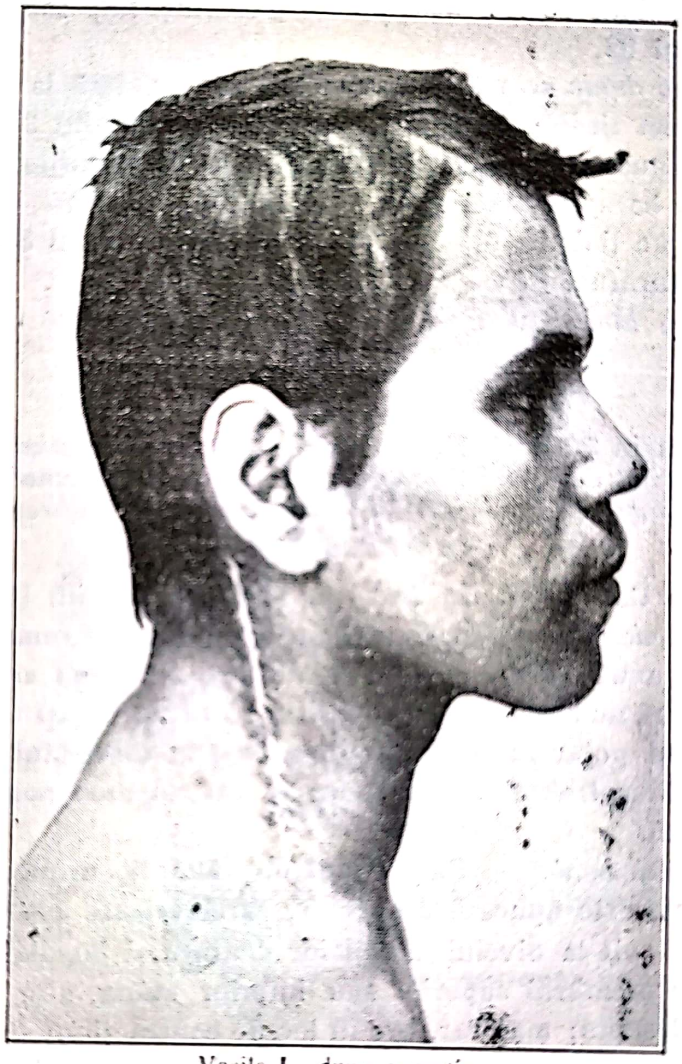

Vasile I., dupe operație

Sistemul nervos. — Facultățile cerebrale nealterate, inteligență medie. Temperament emotiv.

Reflexele patelare bruscĭ, exagerate. Reflexul faringian diminuat, aproape dispărut.

Nu se constată nici o turburare motoare, sensitivă, vaso-motoare saŭ trofică, nu există nici o turburare cutanată.

Operațiunea.—La 15 Maiŭ. Anestezie cu cloroform, se face *rezecțiunea totală a simpaticuluĭ cervical din partea dreaptă.* Seara puls. 100.

La 16 Maiŭ, se constată că bolnavul are ușoară bronșită, ralurĭ mucoase și sibilante mai ales la baza pulmonilor.

Pulsul 96, temperatura normală.

La 18 Maiŭ. Pulsul 92 ; iar la 25 Maiŭ 78. Reunirea plăgeĭ s'a făcut per priman.

La 29 Maiŭ, se reţecă complect simpaticul cervical din partea stângă. Seara pulsul 104.

La 3 Iunie. Pulsul 96.

La 5 Iunie se ridică complect pansamentul, reunirea per primam. Pulsul 92.

La 16 Iunie se măsoară gâtul şi se constată la nivelul mijlocului tumoreĭ tiroidiene 36 c m.; iar la baza gâtuluĭ 37,5 c m. Există deci o diminuare marcată a guşeĭ, de 2 c. m. la mijlocul guşeĭ şi de 3,5 c. m. la baza gâtuluĭ. Jena respiratoare dispărută complect, bolnavul doarme liniştit, el se simte foarte bine. Pulsul 88.

Tremurăturile încă persistă.

La 19 Iunie ese din spital complect vindecat.

Observaţia 5 (Prof. Th. Ionescu). — *Guşe exoftalmică şi hystero-epilepsie, datând de 3 anĭ; rezecţiunea complectă şi bilaterală a simpaticuluĭ cervical; dispariţia tachicardieĭ, diminuarea guşeĭ şi rărirea acceselor epileptiforme.*

Elena C..., de 17 anĭ, intră în spital la 3 Maiŭ 1898.

Antecedente.—Din partea părinţilor nimic de remarcat, eĭ sunt sănătoşĭ; a avut 5 fraţĭ şi 2 surorĭ, dintre care una are o guşă datând de 4 anĭ, nu are însă nicĭ un alt simptom; treĭ fraţĭ aŭ murit micĭ.

A avut pojar în copilărie, de alt-fel în tot restul vieţeĭ a fost sănătoasă. Menstruată la etatea de 14 anĭ în mod normal, până în ultimiĭ 2 anĭ.

Istoricul boaleĭ. — Sunt 3 anĭ de când în urma uneĭ sperieturĭ, bolnava este apucată de accese, caracterizate ast-fel: de odată simte dureriĭ viĭ la nivelul arcadelor dentare şi imediat încep contracţiunĭ în membrul superior saŭ inferior stâng, alte orĭ în membrele din dreapta; maĭ rar, are în loc de contracţiunĭ ale membrelor, contracţiunĭ ale pleopelor de la ambiĭ ochĭ, contracţiunĭ de durată scurtă, câte-va minute. Cunoştinţa nu 'şĭ-o pierde nicĭ-o-dată. Aceste accese îĭ veneaŭ în primul an la 2—3 lunĭ. In acelaşĭ timp bolnava observa că orĭ de câte orĭ se necăjea avea palpitaţiunĭ şi simţea că ceva o strânge la gât.

De doĭ anĭ şi jumătate, observă că gâtul i se îngroaşe şi că o tumoră apare în stânga, nu mult după aceasta apare şi în dreapta o tumoră identică. Tumorĭ ce se măresc mereŭ.

O dată cu apariţia guşeĭ, menstruele nu maĭ vin regulat şi durează 7 zile. In timpul epocelor catameniale, accesele sunt maĭ frequente; iar senzaţia de opresiune la nivelul gâtuluĭ se măreşte.

Starea aceasta de lucrurĭ durează de un an şi jumătate, de

când accesele iaŭ caracterul aproape tipic al acceselor epileptice, cu aură și căderea fără cunoștință, făcênd spume la gură, și nereamintindu-șĭ nimic la redeșteptare; nu 'șĭ-a mușcat nicĭ-o-dată limba, nu a urinat involuntar.

Aceste accese aŭ devenit în ultimul timp foarte frequente și în timpul menstruelor are 6—8 accese pe zi. Are și accese nocturne, dese-orĭ cade din pat.

Elena C.., înainte de operație

De 5 lunĭ de zile senzația de opresiune s'a mărit foarte mult, bolnava respiră cu greŭ și înghite dificil.

Starea prezentă.— De la prima vorbă adresată bolnaveĭ, ea se arată foarte preocupată de starea sănătățeĭ eĭ și face istoricul boaleĭ plângând mereŭ și dacă o facem atentă că nu e bine să plângă, căcĭ 'șĭ va agrava boala, ea încetează imediat, maĭ mult chiar, începe să rîdă rugându-ne să fie operată maĭ repede. Pe fața eĭ se vede grija ce are de a se vindeca. Starea generală e bună.

Se constată hipertrofia întregulŭĭ corp tiroid, cu suprafața netedă, de consistență uniformă, moale; scoborându-se în jos până la stern fără însă să pătrunză înapoiul luĭ. Prin palpație nu se constată nicĭ o expansiune Prin ascultație nicĭ un suflu. In afară de lobiĭ laterallĭ se simte pulsul carotidian.

Tumora urmează mișcările de ascensiune și descindere a laringxuluĭ și traheeĭ.

Măsurarea gâtuluĭ. — La marginea superioară a guşeĭ, unde circonferenţa e maximă, se găseşte 35 $^1/_2$ c. m.

Tachicardie şi pulsaţiunĭ. — Când bolnava e liniştită, bătăile corduluĭ sunt normale, iar numărul pulsaţiilor se urcă la 80 pe minut; la cea maĭ mică supărare simte palpitaţiunĭ, bătăile corduluĭ sunt tumultoase şi accelerate, pulsul 120. Bolnava în cursul palpitaţiilor simte durerĭ viĭ la epigastru şi o opresiune mare în dosul sternuluĭ.

Elena C., dupe operaţie

Exoftalmia. — Nu are exoftalmie şi nicĭ un alt simtom ocular basedowian. Vederea e bună, câmpul vizual normal, deosibeşte bine culorile; pupilele egale, reacţionează la lumină şi acomodare.

Tremurăturĭ nu are.

Aparatul respirator. — Uşoară greutate în respiraţie. Vocea normală.

Aparatul digestiv. — Are poftă de mâncare, de obiceĭ constipată, nu are nicĭ-o-dată diaree.

Aparatul urinar. — Urina normală, nu conţine albumină.

Sistemul nervos.—Se constată pe braţe câte-va plăcĭ anestezice, nu se găseşte nicăirĭ hiperestezie. Sensibilitatea cutanată la frig şi căldură normală.

Nu există nicĭ o turburare vaso-motrice saŭ trofică.

Reflexul faringian diminuat; reflexele patelare puțin exagerate, maĭ ales în stânga.

In timpul cât a stat în serviciŭ, până la operațiune, bolnava a avut micĭ absențe, micĭ accese semănând cu acelea pe care bolnava le descrie la debutul boaleĭ, consistând într'o senzație de amorțeală în membrele stângĭ, urmată de contracțiunĭ generale ale mușchilor feței și a membrelor, cu o amplitudine mică; fără țipăt inițial, fără spume la gură, fără pierderea cunoștinței, fără micțiunĭ involuntare, durând câte-va secunde.

Operațiunea.—La 6 Maiŭ, anestezie cu cloroform, se face *rezecția totală a simpaticuluĭ cervical stâng.*

In seara operațiuneĭ pulsul frequent, 128 pe minut, bătăile corduluĭ accelerate.

Miosă la ochiul stâng, globul ocular maĭ retras de cât cel drept, deschizătura palpebrală maĭ mică.

La 9 și 10 Maiŭ, câte o ușoară absență de câte-va secunde, cu ușoare tremurăturĭ în tot corpul. Pulsul 120, forte și regulat.

La 11 Maiŭ, un acces cu perderea cunoștinței. In cursul zileĭ două absențe.

La 13 Maiŭ, se desface pansamentul, reunire per primam. Circonferința gâtuluĭ 35 c m.

La 19 Maiŭ, pulsul 96, regulat și plin.

La 20 Maiŭ se *rezecă simpaticul cervical drept în totalitate.* Seara pulsul 90 pe minut.

Până la 27 Maiŭ nu a avut nicĭ absențe nicĭ accese. Se desface pansamentul, reunirea per primam. Circonferința gâtuluĭ 35 c. m.

Până la 4 Iunie nicĭ un acces, nicĭ o absență. Pulsul 90 pe minut. Bolnava se simte bine, nu maĭ acuză palpitațiunĭ. Ese din spital mulțumită.

La 12 Iunie este revăzută, ne spune că a avut două ușoare absențe; nu a avut nicĭ un acces. Pulsul se menține la 90, nu a maĭ avut palpitațiunĭ.

Observația 6 (Prof. Th. Ionescu). — *Gușe exoftalmică, datând de 4 anĭ, rezecțiunea totală a simpaticuluĭ cervical drept; dispariția exoftalmieĭ în dreapta, dispariția tachicardieĭ, micșorarea gușeĭ. Ameliorare notabilă*

Nae A . . . . de 20 anĭ, necăsătorit, mecanic, intră în spital la 5 Iunie 1898.

Antecedente.—Tatăl sĕŭ alcolic, mama slabă, tușește și foarte dese orĭ are amețelĭ. Aŭ fost 10 frațĭ, doĭ aŭ murit micĭ de difterie, ceĭ-l'alțĭ sunt sănătoșĭ.

La etatea de 14 anĭ a avut pojar, iar la 17 anĭ o febră tifoidă, cu o convalescenţă de 2 lunĭ.

Istoricul boaleĭ. — Sunt 4 anĭ de când bolnavul, în urma uneĭ bătăĭ suferită din partea tatăluĭ sĕŭ, care de alt-fel ’ĭ administra această corecţiune c’am des, a fost apucat de palpitaţiunĭ violente, care se repetaŭ în urmă orĭ de câte orĭ i se făcea o observaţiune.

Cam în acelaşĭ timp observă că gulerul cămăşeĭ ’l jenează şi că e nevoit a’l lărgi aproape la fie-care două săptămânĭ constatând că ’ĭ apare o tumefacţiune la partea anterioară a gâtuluĭ, care în câte-va lunĭ deveni fórte aparentă. Concomitent cu aceste fenomene ’ĭ apare şi un uşor grad de exoftalmie, ceĭ din prejurul luĭ ’ĭ spun că are o privire speriată, că ochiĭ ’ĭ sunt eşiţĭ din cap.



Nae A.., înainte de operaţie

Dupe un an de zile de la apariţia acestor fenomene, observă că atât mâinile cât şi capul ’ĭ tremură.

Nicĭ o dată nu a avut nicĭ o turburare din partea tubuluĭ digestiv, digerează bine, scaunele normale.

Starea preţentă. — Bine desvoltat pentru vêrsta luĭ. Expresiunea feţeĭ are ceva de special, individul pare speriat.

Corpul tiroid mărit de volum, lobul drept se urcă până sub maxilarul inferior, este mult maĭ hipertrofiat de cât cel din stînga; istmul de asemenea mărit de volum se scoboară până înapoiul sternuluĭ. Tumora e animată de expansiunĭ; prin palpaţie se constată că e de consistenţă moale; puţin reductibilă şi sub degete se simte un thrill foarte pronunţat; iar la ascultaţie se aude un suflu sistolic, destul de net. De asemenea se constată bătăĭ şi suflu în carotide.

Tumora urmează mişcările de ascensiune şi descindere ale laringeluĭ şi traheeĭ.

Măsurarea gâtuluĭ. — Circonferinţa gâtuluĭ la mijlocul tumoreĭ e de 43 c. m

Tachicardie şi pulsaţiunĭ.—Bătăile corduluĭ foarte puternice, cu o expansiune precordială sistolică foarte pronunţată. Accese de palpitaţiunĭ violente, maĭ ales când umblă saŭ se irită, numărul pulsaţiilor

ajungênd până la 160 pe minut. Cordul mărit de volum, vêrful bate în al VI-lea spațiŭ intercostal ; ușor suflu în timpul I-iŭ. Când bolnavul stă multă vreme liniștit, culcat în pat, numĕrul pulsațiilor scade la 100.

Exoftamia. — Propulsia globilor oculară destul de pronunțată, mai cu seamă când bolnavul fixează un obiect. Exoftalmia e mai pronunțată la ochiul drept, unde există și o lagoftalmie, căci când bolnavul închide ochiĭ, cel drept rĕmâne puțin descoperit. Această lagoftalmie devine și mai pronunțată în timpul somnuluĭ. Pupilele puțin desvoltate, reacționează cu greŭ la lumină și acomodare. Conjunctivele congestionate.

Semnul luĭ de Graeffe există, însă nu atât de manifest, pleoapa superioară neurmând exact mișcările globuluĭ ocular. — Semnul luĭ Stelwag există, se observă o ușoară insuficiență a drepților internĭ.

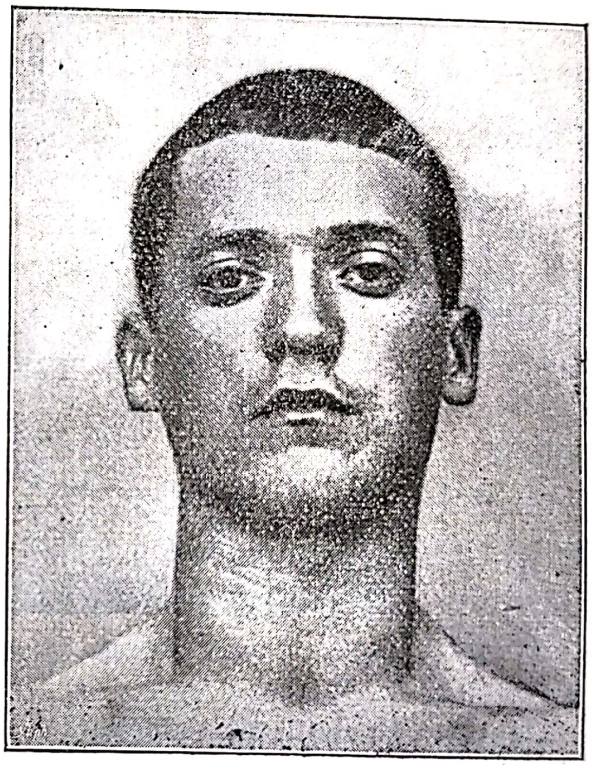

Nae A.., dupe operație

Tremurăturĭ, există foarte pronunțate, cu oscilațiunĭ marĭ în membrele superioare. De asemenea se constată tremurăturĭ ale capuluĭ, ale limbeĭ și ale membrelor inferioare, însă cu oscilațiunĭ maĭ micĭ.

Aparatul respirator. Jenă în respirație, cu accese de sufocație, maĭ pronunțate când bolnavul stă în decubitul dorsal.

Aparatul digestiv. — Nimic anormal, nu a avut și nicĭ nu are diaree.

Aparatul urinar. — Urinează 1500 gr. pe zi ; urina nu conține zahăr, se constată un nor de albumină.

Sistemul nervos.—Ca stare psichică, fórte nervos, și fórte ușor iritabil. Inteligența conservată.

Sensațiunĭ de căldură la față ; secrețiune sudorală abondentă în jumătatea superioară a corpuluĭ.

Reflexele normale.

Operațiunea.—La 8 Iunie, se face sub cloroform, *reȩecția totală a simpaticuluĭ cervical din dreapta.*

In seara operațiunei, pulsul e 114; exoftalmia manifest diminuată în dreapta, lagoftalmia dispărută.

La 10 Iunie pulsul 100; iar la 15 Iunie când se suprimă pansamentul, reunirea fiind perfectă, se constată că circonferința gâtului a diminuat de 2 c. m. iar pulsul a căzut la 98 pe minut.

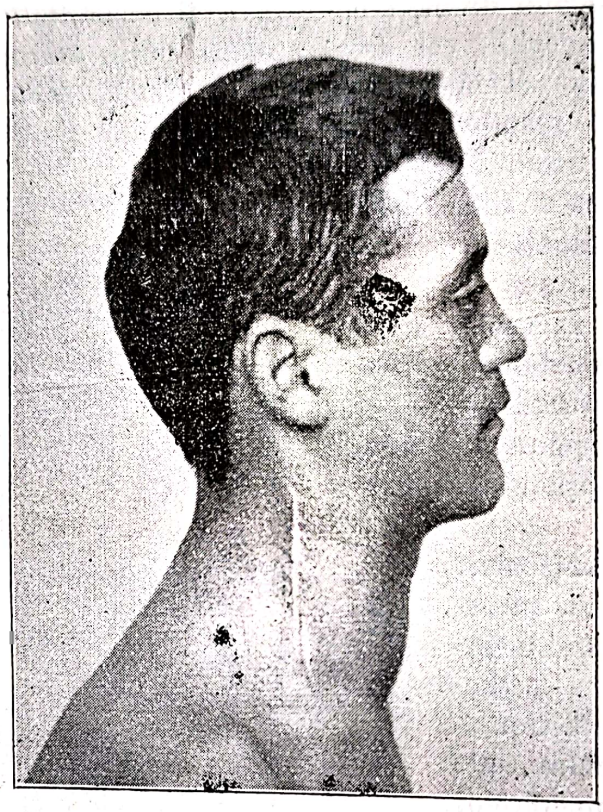

Nae A., dupe operație

Bolnavul se simte mult ameliorat; gușa a diminuat jena în respirația dispărută.

Bolnavul refuză de a i se face operațiunea și în stânga, și ese din spital la 18 Iunie.

(Va urma).

Scanned with OKEN Scanner

Apendicită saŭ kyst dermoid răsucit al ovarului drept?

de

Dr. P. BOTHEZAT
Medic primar la Spitalul Sf. Spiridon din Iaşi.

Puţine boli aŭ făcut vre odată obiectul unor discuţiuni atât de interesante, atât de pasionate şi atât de lungi, ca apendicita în timpurile din urmă.

Aproape necunoscută acum douĕ-zecĭ de anĭ, ea ocupă astă-zĭ în patologia chirurgicală a intestinelor un loc de frunte şi a ajuns să constitue prin frecvenţa şi prin gravitatea eĭ, una din boalele carĭ îngrijesc maĭ mult de câţĭva anĭ şi pe medicĭ şi pe chirurgĭ.

Evoluţiunea istorică a apendiciteĭ e foarte simplă. De la 1839 de când Albers din Bonn a studiat pentru prima oară în mod complect inflamaţiile regiuneĭ ileo-coecale şi până în 1880 când aŭ început a se diagnostica apendicitele, nu s'a vorbit de cât de tiflită şi de peritiflită. Durerea, contractura muşchilor şi impăstarea păturelor subcutanee din regiunea laterală dreaptă şi inferioară a abdomenuluĭ, întovărăşite de căldură, de constipaţie, de vĕrsăturĭ, toate semne de ale uneĭ peritonite localisate în regiunea ileo-coecală, eraŭ considerate ca simptome sigure de tiflită saŭ de peritiflită. Cuvîntul de apendicită nicĭ nu să pronunţa.

După anul 1880, mulţămită techniceĭ operatoriĭ care a permis chirurgilor să deschidă fără nicĭ un pericol cavitatea abdominală, s'a constatat că cele maĭ adese orĭ, simptomelor carĭ maĭ înainte să consideraŭ ca simptome de tiflită, le corespundeaŭ lesiunĭ de ale apendicelui coecal.

Această constatare a produs în chirurgie o adevĕrată revoluţiune; de unde înainte faţă cu simptomele unor lesiunĭ de natură inflamatorie ale organelor din regiunea coecală, nu să vorbea de cât de tiflită şi de peritiflită, de

la această dată pe baza acelorași simptome nu să pune de cât diagnosticul de apendicită.

In primele timpuri ale acestei perioade numĕrul casurilor de apendicită fiind încă puţin important, nu s'a putut înjgheba cu ele un studiŭ complect și definitiv. Mai târziŭ însă, adunându-se multe observaţiuni și operaţiunile chirurgicale mai numeroase, permiţând să se observe mai bine lesiunele anatomice corespunzătoare simptomelor presentate de bolnavi, capitolul simptomatologiei și acel al anatomiei patologice, aŭ luat o importanţă deosebită. Medicii nu mai treceaŭ alături de apendicită pentru a recunoaște tiflita, cum o făcuseră până la 1890, ci uită pe aceasta și cu ea încă multe lesiuni din regiunea ileocoecală, pentru a diagnostica *apendicita*.

Ast-fel în cât în anii din urmă, această inflamaţiune a apendiceluĭ coecal, ridicată pe ruinele tiflitei și ale peritiflitei, pe ale căror caractere clinice și-le însușise, a dominat întreaga patologie a regiuneĭ ileo-coecale.

In toate ţările și la toate societăţile medicale discuţiunile cele mai aprige aveaŭ de subiect apendicita. După ce s'aŭ studiat mai mult simptomele și lesiunele anatomice, apoi aŭ venit la rînd diagnosticul, patogenia și mai cu seamă tratamentul.

Lucrările ce s'aŭ făcut în timpurile din urmă pentru a susţine integritatea apendiciteĭ, sunt atât de numeroase și atât de importante în cât s'ar putea crede că astă-zi apendicita e stabilită pe baze prea solide pentru ca să-i putem micșora domeniul ce a cucerit. Câte-va exemple recente, studiate de chirurgi, cam sdruncină însă cunoștinţele noastre asupra apendiciteĭ, mai cu seamă acele relative la simptome și la diagnostic.

După ce s'aŭ făcut un mare numĕr de intervenţiuni basate pe indicaţiuni anumite și după un diagnostic stabilit pe semne date până acum ca abundent caracteristice apendiciteĭ, s'a constatat că, în unele casuri, în loc să se afle lesiuni pe apendice, ele s'aŭ găsit lângă apendice, pe

organe vecine de apendice saŭ nu s'a dat de lesiuni de loc, nicĭ pe apendice, nicĭ pe organe vecine cu el.

Această constatare, cum că ar exista forme clinice cu simptome de apendicită, fără ca apendicele să fie atins, a produs oare-şĭ care nedumerire în lumea medicală. Casurile acestea de pseudo-apendicită, de para-apendicită, de peri-apendicită, cum aŭ fost numite ele după caracterele ce presentaŭ, s'aŭ adunat de atuncĭ foarte multe, medici aŭ început să-şĭ dea bine seamă că făceaŭ multe greşelĭ de diagnostic când spuneaŭ apendicită în presenţa simptomelor considerate până atuncĭ ca absolut caracteristice uneĭ lesiuni a apendiceluĭ coecal şi ast-fel s'a produs o adevĕrată reacţiune în contra apendiciteĭ, care a început a perde din terenul ce cucerise.

Schimbarea aceasta în evoluţia istorică a apendiciteĭ o putem explica uşor, e fenomenul care se întêmplă în general, în evoluţiunea istorică a tuturor boalelor puţin cunoscute pe care voim să le studiem cu toate amănuntele, din toate punctele de vedere, le generalisăm prea mult şi apoĭ căutăm să le simplificăm. Când s'a părăsit tiflita şi peritiflita, mediciĭ vrênd să le înlocuiască cu un sindrom morbid pe care intervenţiunele chirurgicale îl arătaŭ ca maĭ frecvent de cât acel corespunzător lesiunilor coeculuĭ, aŭ mers prea departe cu generalizarea apendiciteĭ şi n'aŭ căutat de cât acum de curînd, să facă din grupul simptomelor caracteristice lesiunelor inflamatoriĭ ale regiuneĭ ileo-coecale, o alegere raţională a casurilor particulare carĭ s'ar fi putut deosebi de apendicită. Era de sigur maĭ simplu să se acuze numaĭ apendicele de producerea celor maĭ multe lesiunĭ din regiunea ileo-coecală, dar această simplificare nu are rost în clinică şi a expus pe mulţĭ să facă adevărate *greşelĭ de diagnostic*.

Greşelile acestea de diagnostic aŭ avut şi rĕul şi binele lor. Rĕul, căcĭ aŭ fost în unele casurĭ dăunătoare, bolnavilor din punctul de vedere al tratamentuluĭ; binele căcĭ constatarea şi critica lor aŭ dat resultate folositoare carĭ aŭ influenţat mult în bine cunoştinţele noastre asupra

apendicitei și ne-aŭ permis să o limităm într'un cadru clinic maĭ restrîns dar maĭ precis.

In total, ca resumat a celor de maĭ sus, putem spune că astăzĭ după ce s'a constatat că sunt numeroase casurile de lesiunĭ localisate în regiunea ileo-coecală carĭ simulează prin simptomele lor lesiunile apendiceluĭ coecal, apendicita care a representat mult timp aproape toată simptomatologia lesiunilor inflamatoriĭ ale aceleĭ regiunĭ, a trebait să cedeze față cu faptele nuoĭ o parte din terenul ce a stăpânit, rĕmânênd ca o parte maĭ mică dar maĭ bine delimitată, cu semne maĭ caracteristice și cu elemente precise pentru un diagnostic maĭ sigur.

Boalele carĭ simulează apendicitele prin simptomele lor se pot pune în două clase. *Una*, caracterisată prin sindrome de apendicită, fără ca apendicele saŭ organe vecine de el să fie atinse, coprinde încă puține forme. Această clasă, numită clasa pseudo-apendicitelor e representată astăzĭ prin pseudo-apendicită hysterică (Rendu, Soc. Med. des Hôpitaux, Paris, 1897), (Brissaud, Soc. Med. des Hôpitaux, Paris, 1897), (Nothnagel, Wiener, Med. Wochensch. 1899), prin pseudo-apendicită nevropathică (Vincent. Lyon, 1900), prin pseudo-apendicită sifilitică (Condamin et Voron. Arch. Prov. de Chirurgie, 1900), prin pseudo-apendicită hepatică, (Terrier și Reynès, 1900), și prin pseudo-apendicită saturnină, (Sergent, Presse Médicale, 1899).

A doua clasă coprinde o serie de lesiunĭ inflamatoriĭ din regiunea ileo-coecală în organe vecine de apendice. Formele ce constitue această clasă sunt foarte numeroase, foarte importante, și aŭ fost studiate acum de curând cu multă atenție.

Principalele tipurĭ sunt representate prin următoarele lesiunĭ:

1) *Peritonite localisate* în vecinătatea imediată a apendiceluĭ și independente de vre-o lesiune a acestuĭ organ. „Aceste peritonite se desvoltă în jurul capătuluĭ terminal al ileonuluĭ și al fundului de sac coecal. Punctul lor de plecare se găsește în foliculiĭ limfaticĭ atât de nu-

meroşĭ ce există în grosimea mucoaseĭ intestinale din regiunea ileo-coecală. Toate causele de inflamaţiune ulceratoare a foleculelor limfaticĭ vor fi decĭ a priori cause posibile de peritonite localisate în vecinătatea apendiceluĭ". *Quénu* (Bull. Soc. de Chirurgie, Paris, 1900), Acestuĭ tip de lesiunĭ Quénu ĭ-a dat numele de *para-apendicită.*

2) *Adenite peri-apendiculare primitive şi secundare.* **Gérard-Marchand** a comunicat la Societatea de Chirurgie din Paris în 1900, treĭ casurĭ de adenite primitive peri-apendiculare carĭ aŭ fost luate drept apendicite şi operate. După ce dă observaţiile complecte ale bolnavilor el spune: „Acestea sunt cele 3 observaţiunĭ de adenite pre-coecale pe care voiam să le comunic şi pe carĭ le-am putut urmări în cele treĭ stadiĭ de indurație, de ramolire şi de supurație. E probabil că în toate treĭ casurile e vorba de acelaş proces iniţial, dar care e acel proces? Apendicele nu poate fi pus în causă, fiind-că era sănătos în un cas şi în celel'alte douĕ lesiunile ce presenta nu se potriveaŭ cu gradul şi multiplicitatea adenitelor. Dacă nu e apendicele vinovat putem să acusăm noĭ mucoasa coecală saŭ acea a valvuleĭ ileo-coecală, ale căreĭ lesiunĭ ar putea servi de poartă de intrare pentru agentul septic care ar infecta pe aceştĭ ganglionĭ? Natura acesteĭ infecţiunĭ e încă nedeterminată. Poate e vorba de un proces tuberculos după cum ne-ar putea face să credem starea ganglionilor, antecedentele bolnavilor? Saŭ aceste adenite sunt pur inflamatoriĭ?"

Bazy a comunicat un cas analog cu al luĭ Marchand şi el crede că e vorba saŭ de tuberculosă saŭ de lesiunĭ infecţioase banale prin stafilococĭ saŭ streptococĭ atenuaţĭ.

Reynier a adus la societatea de chirurgie un cas şi maĭ interesant: „Un bolnav e adus la spital, presintă o oclusie intestinală, şi o tumoare în fosa iliacă dreaptă, se operează şi se găseşte un enorm pachet de ganglionĭ caseoşĭ, mergênd spre coloana vertebrală; bolnavul moare, la autopsie apendicele e perfect sănătos".

In afară de aceste adenite peri-apendiculare carĭ apar fără ca să se poată constata vre-o lesiune a apendiceluĭ,

mai sunt adenite peri-apendiculare secundare cari întovărăşesc apendicita şi îşi continuă evoluţia chiar după ce s'a vindecat toate lesiunile apendiculare saŭ chiar după ce s'a extirpat apendicele întreg. Asemenea casurĭ aŭ comunicat Societăţeĭ de chirurgie din Paris în 1900, Ricard, Michaux, Tuffier şi Poirier.

3) *Epiploite din regiunea coecală,* de acele despre care a făcut Nimier o comunicare la Societatea de Chirurgie din Paris, 1900. El a pus diagnosticul de apendicită în douĕ casurĭ şi a găsit în timpul operaţieĭ la unul o colecţie purulentă în epiploon, d'asupra arcadeĭ crurale drepte şi la al doilea o făşie de ţesut fibros aderentă de epiploon şi de coecum.

4) *Peritonitele localisate în regiunea apendiculară* şi consecutive ulceraţiunilor cœculuĭ, ale valvuleĭ ileo-coecale şi a capătuluĭ terminal al ileonuluĭ. Acestea coprind tipurile de tiflite şi peritiflită modificate după concepţiunile patogenice moderne asupra inflamaţiunilor regiuneĭ ileo-coecale.

5) *Peritonitele localisate în regiunea apendiculară* şi consecutive lesiuneĭ organelor utero-anexiale din partea dreaptă. Din aceste inflamaţiunĭ s'aŭ observat un foarte mare numĕr de forme şi ele constitue astăzĭ grupul cel mai important şi cel mai bine studiat din numeroasele tipurĭ de boale *simulatrice de apendicită* ce cunoaştem.

Sunt forme în carĭ la simptome de apendicită corespund şi lesiunĭ pe apendice şi lesiunĭ pe organele utero-anexiale; foarte de multe orĭ e imposibil, chiar prin examenul lesiunelor anatomice de a spune care din acele organe a început prin a fi bolnave.

Asupra acestor forme Delagenière din Mans a făcut o interesantă comunicare la congresul de chirurgie din Paris 1900.

Sunt însă alte forme în carĭ cu toate simptomele de apendicită se găsesc lesiunĭ numaĭ pe organele utero-anexiale iar apendicele e normal.

Dintre organele utero-anexiale acele ale căror infla-

maţiunĭ aŭ simulat maĭ des apendicita sunt întâĭ *trompa* şi apoĭ *ovarul*. Salpingitele din partea dreaptă şi maĭ ales acelea supurate saŭ acelea cu pedicul răsucit aŭ fost de multe orĭ luate drept apendicite şi studiul acestor forme e astă-zĭ bine făcut, căcĭ mulţĭ chirurgi s'aŭ ocupat cu el[1]).

Nu putem spune acelaş lucru şi pentru kystele ovarice; să cunosc foarte puţine casurĭ de forme clinice cu sindrome apendiculare determinate de kyste ovarice din partea dreaptă cu pedicul răsucit. Am găsit douĕ lucrărĭ asupra acesteĭ chestiunĭ, una a luĭ Otto Falk (Cen. f. Gyn. 1900) în care dă o observaţie personală de kist ovaric răsucit luat drept absces peritiflitic incapsulat şi alta e teza luĭ Azy din Lyon 1900, făcută pe baza a 7 observaţiunĭ numaĭ, din carĭ nicĭ una nu e personală. Autorul studiază diagnosticul diferenţial d'intre *apendicită* şi toate formele de kyste ovarice răsucite fără ca să facă vre-o deosebire între aceste forme. Orĭ, sunt kyste ovarice, cum sunt kystele dermoide cu caractere speciale carĭ de multe orĭ ne permit să le recunoaştem de alte kyste şi carĭ de sigur influenţează şi asupra simptomelor unuĭ kyst dermoid răsucit putênd simula apendicita.

Studiul diagnosticuluĭ diferenţial a acestor forme de apendicită îl credem tot atât de interesant ca şi acel al salpingitelor şi al kystelor ovarice simple cu pedicul răsucit. Vom încerca să-l facem în lucrarea aceasta pe baza uneĭ rare observaţiunĭ personale ce am putut culege la spitalul Sf. Spiridon şi a douĕ observaţiunĭ ce am găsit în literatura medicală.

---

1) Richelot (Union médicale 1890); Otto Falk (Centr. f. Gynäk. No. 7); Pinard (Annales de Gynécologie 1900); Hartmann (Ann. de Gynécol. 1900); Routier (Ann. de Gynécologie 1898); Bouilly (La Gynécologie 1899); Doléris şi Richelot, (Bullet. Médical, 1897); Dormoy, (Thèse de Lyon, 1898; Cathelin, (Revue de Chirurgie, 1901).

Scanned with OKEN Scanner

Observaţiunea I-a.— *Kyst dermoid al ovarului drept răsucit pe pedicul, diagnosticat apendicită.*

Copila I. A. în vêrstă de 13 anĭ, din Buciumi, vine la spital în ziua de 29 Octombre 1900 plângêndu-se de durerĭ marĭ în pîntece, de constipaţie şi de vărsăturĭ.

Părinţiĭ eĭ sunt sănătoşĭ, are treĭ fraţĭ şi douĕ surorĭ, şase fraţĭ aŭ murit de micĭ între 5 şi 6 anĭ. Nu-şĭ aduce aminte să fi zăcut de vr'o boală grea, a avut de multe orĭ numaĭ durerĭ de cap şi vĕrsa. Acum treĭ sĕptămênĭ a avut friguri şi durerĭ la stomac. Mama eĭ ne spune că nicĭ odată copila nu s'a plâns de pântece şi că în tot-d'a-una se juca şi era veselă ca toţĭ copiĭ de vêrsta eĭ. Menstruaţie încă n'a avut. Cu douĕ sĕptămânĭ înainte de a veni la spital după o lovitură ce a primit în pîntece s'a îmbolnăvit rĕŭ, să plângea de durerĭ marĭ în pântece la dreapta, vĕrsa toată ziua, avea multă căldură, inapetenţă şi constipaţie. După patru zile a început a eşi afară cu diaree şi s'a făcut maĭ bine aşa în cât cam la a 8-a zi după ce s'a îmbolnăvit s'a sculat din pat, a putut umbla cu toate că o maĭ durea pântecele, i s'a deschis pofta de mâncare şi era maĭ veselă. Miercurĭ la 25 Octombre durerile deveniră din noŭ maĭ violente, constipaţia şi vărsăturile aŭ început şi ele, pântecele s'a umflat grozav şi în ziua când pacienta e adusă la spital, ea varsă materiĭ fecaloide şi e foarte slăbită. Copila e de constituţie debilă, are faţa congestionată din causa vĕrsăturilor, temperatura 36.8, pulsul 120. Ea se plânge de durerĭ violente carĭ se întind spre coapsă, spre ombilic, spre şele. Abdomenul e foarte balonat, ansele intestinale se vĕd sub piele în timpul contracţiuneĭ lor, presiunea pe abdomen e dureroasă. Prin percuţie se găseşte timpanism pe toată regiunea abdominală în afară de regiunea hypogastrică şi de regiunea iliacă dreaptă unde să poate delimita o zonă de matitate Dacă se scoate urina din băşică, matitatea hypogastrică scade în parte, dar nu în totalitate. Prin palpaţie se simte în groapa iliacă dreaptă o impăstare care e dureroasă şi de şi muşchiĭ ce o acoper sunt contracturaţĭ, totuşĭ se poate deosebi perfect cu degetul pe suprafaţa eĭ, la o egală distanţă de ombilic şi de spina iliacă antero-superioară, un cordon cilindric, dur, de mărimea unuĭ indice, îndreptat înăuntru şi în jos aproape paralel cu arcada crurală şi la treĭ degete departe de ea. Regiunea aceasta pare să fie mată la percuţie dar nu se poate bine delimita din causa contracturei peretelui muscular ; se poate urmări totuşĭ pe linia mediană de la douĕ degete sub ombilic până la pubis, iar în sens transversal dedesuptul uneĭ liniĭ care merge dinspre ombilic până la creasta iliacă ; d'asupra linieĭ luĭ Mac-Burney, percuţiunea dă sunet timpanic.

Faţă cu aceste simptome se pune diagnosticul de apendicită cu peritonită localisată.

Se prescriŭ comprese fierbinți pe pântece, o clismă cu glycerină și apă, prafurĭ cu benzo-naphtol și salol, dietă cu lapte.

La 30 Noembre copila se simte maĭ bine, are încă dese vĕrsăturĭ dar după clismă a eșit puțin afară și pântecele e maĭ puțin balonat. Se continuă tratamentul acesta încă în zilele următoare, starea generală se ameliorează puțin, în starea locală durerile scad, caracterele tumoreĭ însă nu se schimbă și cu toate examenele repetate nu se poate constata fluctuațiune, constipațiunea cedează la fie-care clismă și nicĭ o indicațiune nouă nu se arată. In timpul acesta temperatura variază între 36.9 și 37.8.

In ziua de 8 Noembre, fără ca temperatura să se ridice, bolnava începe din noŭ să verse, pântecele se umflă și devine dureros, constipațiunea e rebelă. A doua zi dimineața fenomenele acestea se amendează din noŭ puțin pentru a reîncepe cu o maĭ mare întensitate și noaptea următoare. Se hotărește laparatomia pentru dimineața de 10 Noembre, dar copila moare la oarele 6 dimineața.

Autopsia. La deschiderea abdomenuluĭ se găsește o peritonită localisată la toată regiunea sub-ombilicală. In jumătatea dreaptă a regiuneĭ sub-ombilicale epiploonul e îngroșat de 3 centimetri acoperit de o mare cantitate de fibrină și foarte aderent de peretele abdominal în porțiunea așezată sub linia luĭ Mac-Burney. In porțiunea aceasta tot epiploonul e aderent de o tumoare și de ansele intestinale vecine, de care se poate despărți foarte cu greŭ Odată ridicat epiploonul, să dă peste o tumoare care ocupă excavațiunea dreaptă a basenuluĭ și să întinde puțin și peste strîmtoarea superioară, în spre groapa iliacă dreaptă. Fața superioară a tumoreĭ presintă o colorațiune roșie neagră, e neregulată, cu pete de fibrină încă deschise iar în mijlocul eĭ să vede o ridicătură lungă de 6 cm, largă de doĭ cm., îndreptată în jos, înainte și înăuntru Tumoarea e molatecă, nu e încă fluctuantă decât în unele părțĭ, ea aderă de toate organele din basen, și din jumătatea dreaptă a excavațiuneĭ, trece d'inapoia uteruluĭ de care e bine fixată, se întinde spre stânga aderând și de rect și se oprește la nivelul ligamentuluĭ larg stâng.

Dacă se ridică această tumoare se constată că pe fața eĭ externă se prelungește un cordon care să continuă pe de o parte cu ridicătura de pe fața superioară, iar pe de alta cu coecul care se află turtit de tumoare în toată porțiunea sub-valvulară.

Fața internă a tumoreĭ e aplicată direct pe laturea dreaptă a uteruluĭ ca și cum ar fi în ligamentul larg drept. Pe această față ca și pe cea externă se vede un cordon gros cât inelarul, roș închis, neregulat, continuându-se cu trompa uterină dreaptă înăuntru iar cu cordonul ce vine de la coec în afară.

După ce s'aŭ desfăcut toate aderențele tumoreĭ se găsește că ea are un pedicul care e sucit de două orĭ pe el însuși de la dreapta

spre stânga şi că acest pedicul se ţine de uter. Ovarul din partea dreaptă lipseşte, acel din partea stângă e normal. La deschiderea kystuluĭ se constată că are un perete gros, edematiat, cu sufusiunĭ sanguine, căptuşit înăuntru cu o pătură de chiaguri unele vechĭ, altele recente. Înăuntru se găseşte un liquid negru în mijlocul căruia şi fixată de peretele inferior al tumoreĭ o masă enormă de ţesut myxomatos, de ţesut sarcomatos, amestecat cu ţesut osos, cu fire de păr şi cu cartilaj.

Autopsia ne-a arătat prin urmare că făcusem un diagnostic greşit, n'am avut a face cu o apendicită ci cu un kyst dermoid al ovaruluĭ drept.

Pedicului acestuĭ kyst s'a sucit, a produs lesiunĭ de peritonită localisată în jurul apendiceluĭ, care a evoluat cu toate simptomele uneĭ adevărate apendicite. Am avut decĭ a face cu *o periapendicită prin sucire de kyst dermoid al ovaruluĭ drept.*

(Va urma).

Xeroform

Cel maĭ bun şi cel maĭ eftin succedaneŭ al iodoformuluĭ

Inodor, netoxic chiar la uzul intern în dose marĭ ca antiseptic intestinal. Analgesic şi emostatic, neiritant, nu produce eczemă. Desodorisează chiar secreţiunile infecte, reduce supuraţiunea în mod surprinzător de repede şi are efecte sicative eminente. Mugurii cărnoşi sunt câte-odată maĭ micĭ de cât aceĭ produşi de iodoform, însă xeroformul întrece atât iodoformul cât şi orĭ-ce altă substanţă prin puterea sa dermatoplastică. Specific la ulcerile moi şi la ulcerile cronice ale gambeĭ, precum şi la eczemele umede. Plăgile recente le vindecă per primam şi în timp mult maĭ scurt. Din cauza netoxicităţeĭ şi acţiuneĭ sale analgesice este de mare folos în ginecologie şi la combustiunĭ. In tratamentul eczemelor umede cronice (intertrigo ş. a.) ajunge aplicarea repetată de vată xeroformată; băĭ şi pansamente devin ast-fel inutile.

— Probe şi literatură gratis —

Fabrica chimică von Heyden, Radebeu-Dresden

REPRESENTANT GENERAL PENTRU ROMÂNIA:

N. Genovitz, Bucurescĭ, Strada Căldărarĭ No. 1.

FAPTE ŞI OBSERVAŢIUNI

Kist endopapilar al ovaruluĭ stâng, ascită. Glicosurie emotivă. Operaţie. Vindecare

de

Dr. C O H N

E vorba de o bolnavă, D-na C., de 64 anĭ, care a fost operată la domiciliul eĭ în ziua de 6 Maiŭ 1901.

Antecedente. — Din antecedente ereditare n'avem nimic important de notat. Din copilăria eĭ nu ştie să fi fost bolnavă. Menstruată pentru prima oară la vârsta de 14 anĭ, menstruaţia s'a continuat regulat la lună, cu o durată de 3—5 zile, perderĭ potrivite, fără dureri, până la vârsta de 44 anĭ, când s'a stabilit menopauza, în urma unuĭ avort, dar fără nicĭ un accident. Măritată la 22 anĭ, a avut 8 copiĭ, din care trăesc numaĭ 2, un băiat şi o fată, complect sănătoşi; ceĭ-l'alţĭ aŭ sucombat: unul în vârstă de 4 anĭ de meningită, altul de crup la etatea de 3 anĭ, unul intoxicat cu laudanum, iar ceĭ-l'alţĭ aŭ sucombat micĭ de afecţiunĭ nedefinite.

Trebue să notăm în trecutul bolnaveĭ o întristare mare, la vârsta de 52 anĭ, prin moartea soţuluĭ sĕŭ, întristare ce a avut mult resunet asupra sănătăţeĭ sale timp de maĭ bine de un an; doĭ anĭ după această dată are iarăşĭ o mare mâhnire sufletească; în fine în timpul din urmă, prin perderea unuĭ fiŭ, moralul sĕŭ este din noŭ sdruncinat.

Istoricul boaleĭ. — Bolnava spune că după fie-care sarcină remarca că abdomenul rămânea ceva maĭ mare, cum însă n'avea nicĭ o turburare, nu i-a dat acestuĭ lucru nicĭ o atenţiune. In August 1900 apare pentru prima oară un simptom din partea organelor genitale, anume o metroragie, moderată, dar care nu s'a amendat de cât după o lună, prin spălăturĭ calde pe care şi le făcea bolnava singură.

In Decembre trecut, în urma uneĭ contuziunĭ abdominale prin cădere pe pântece, capătă o metroragie foarte abundentă şi de atunci abdomenul se umflă, ia proporţiunĭ din ce în ce maĭ marĭ, bolnava

nu mai poate umbla de cât cu multă dificultate, micțiunea devine mai frequentă, cantitatea de urină mai mică, starea generală se alterează, slăbește, perde pofta de mâncare.

In Ianuarie 1901, în urma avizului mediculuĭ curant, se face o analiză de urină, care denotă o glicosurie, cu 24 gr. zachăr la kilogram de urină. Intr'un consult medico-chirurgical se pune diagnosticul de diabet cu ascită, se declară orĭ-ce intervenție chirurgicală contra-indicată și se decide o simplă paracenteză. In adevĕr, printr'o punctie se extrage ca la 15 kgr. de lichid citrin, limpede. Abdomenul golit, se constată prezența unuĭ kist al ovaruluĭ de mărime medie; intervenția chirurgicală e exclusă de teama diabetuluĭ. Lichidul ascitic se reproduce în două săptămâaĭ. La intervale de câte o lună se fac alte două paracenteze, se extrage aceiașĭ cantitate de lichid, emoragic la a doua punctie, din nou citrin și limpede la a treia și ultima.

Le sfârșitul luĭ Aprilie 1901 bolnava e vĕzută de D. profesor Toma Tomescu, care, în urma unuĭ examen amănunțit se convinge că nu e nicĭ un organ visceral bolnav, pulmonul, cordul, ficatul și rinichiĭ sunt în bună stare, esclude diabetul și ținênd cont de cele treĭ stărĭ emotive prin care trecuse bolnava la intervale atât de scurte și de temperamentul eĭ nervos, conchide din capul loculuĭ că glicosuria e numaĭ emotivă și ca atare n'ar mai împedica intervenția. Bolnava e supusă la un regim lactat și după câte-va zile examenuĭ urineĭ, făcut în acelaș timp la două laboratoriĭ diferite, pentru maĭ multă siguranță, nu maĭ arată nicĭ o urmă de glicoză. D-sa propune în consultație pe D-l profesor Toma Ionescu și se decide ca să se intervină, dacă un nou examen al urineĭ nu va decela glicoză. Acest din urmă desiderat realisându-se, operația se practică la 6 Maiŭ.

Starea prezentă — De constituție debilă, slăbită, cu țesutul celuloadipos foarte redus, pofta de mâncare scăzută, suferind de constipație, nu presintă nisĭ o leziune la cord saŭ pulmon. Puțină tachicardie, pulsul 110 pe minut, moale, dar regulat și egal. Ficatul pare normal.

Abdomenul foarte desvoltat, măsoară în circonferență în dreptul ombiliculuĭ 97 cm.; proemină înainte și lăsat puțin în jos, în flancurĭ prezentând câte o proeminență maĭ mică ca într'o ascită cu lichid puțin. Bolnava fiind în picioare, abdomenul încă proemină înainte, nu cade peste pubis ca într'o ascită. Cicatricea ombilicală întinsă și puțin împinsă înainte, pereții abdominalĭ edematiațĭ și foarte întinșĭ, vergeturile foarte acuzate, circulația venoasă subcutanată desvoltată. Cu toate că abdomenul prezinta acest aspect, e incontestabil că era o ascită liberă, lichidul se deplasa cu poziția bolnaveĭ și rând pe rând flancurile deveneaŭ sonore, fluctuația și senzația de val eraŭ din cele mai manifeste.

Uterul era complect prolabat și colul în întregime în afară din

vulvă, orificiul lui larg, înconjurat de o zonă mică exulcerată. Inapoia colului, pe peretele vaginal posterior o placă difteroidă cât o piesă de 5 lei.

Micțiunea era frequentă, în mică cantitate, nedureroasă. Membrele inferioare erau ușor edematiate până la mijlocul gambelor.

Operația. — Laparotomie mediană sub ombilicală la egală distanță de ombilic și pubis, pe o întindere de 12 cm. Inainte de a deschide peritoneul larg, se punctionează cu bisturiul, se scurge un lichid citrin, limpede, în cantitate cam de 16 kgr. Când abdomenul se golește complect, se constată că lichidul era liber în cavitate, peritoneul îngroșat, de culoare cenușie închisă și cu suprafața neregulată. Un kist mai mare ca un cap de adult, ocupa pelvisul și în parte lojat în cavitatea mare, pediculat, ținênd de anexele din stânga, pedicului lung și foarte vascular. Se exteriorizează kistul și se leagă pedicului secționându-l de a lungul marginei stângi a uterului. Hemostaza făcută se coase marginea stângă a uterului, care se găsea avivată, de peritoneul pelvian vecin, atât pentru a peritoniza toate suprafețele sîngerânde, cât și pentru a menține uterul care fusese prolabat. Plaga abdominală se închide cu fire de argint în masă, nu se face nici un drenagiu, abdominal sau vaginal, se pansează și se tamponeză vaginul cu tifon iodoformat.

Kistul avea fața externă netedă, regulată, fără nici o aderență, peretele lui era foarte subțire, se rupea la cea mai mică atingere. Conținutul kistului era puțin lichid sanguinolent, dar mai ales consta în vegetațiuni care îmbrăcau toată fața internă a pereteluĭ și umpleau în mare parte cavitatea, vegetațiuni moi, foarte friabile și foarte vasculare.

Mersul ulterior. — A fost din cele mai simple. Temperatura a rămas normală, pulsul în primele două zile încă frequent 102—116, a devenit mai rar, 92 pe minut, mai forte. Pofta de mâncare i-a revenit. La 8 Maiu se face o clismă, la 9 Maiu se administrează un purgativ. Spălături vaginale zilnice și tamponare cu tifon iodoformat.

La 16 Maiu se suprimă firele de argint reunirea per primam.

La 25 Mai părăsește patul complect vindecată. Ascita nu s'a reprodus, uterul se menține în pelvis.

SOCIETAȚI SAVANTE

Al XXX-lea Congres al societățeĭ germane de Chirurgie

Ținut la Berlin de la 10—13 April 1901.

(Urmare)

Cancerul uterin si tratamentul său chirurgical. — **Jordan** (*Heidelberg*), vorbește pentru calea vaginală; mortalitatea e de 5%, numărul vindecărilor radicale se ridică la 33% ; exceptând cazurile în care neoplazia se întinde și la vagin, vindecările sunt și mai numeroase. Când ligamentele largĭ sunt infiltrate, extirparea nu e mai dificilă pe calea vaginală ca pe cea abdominală. Extirparea ganglionilor nu se poate face de cât pe calea abdominală, dar ganglionii se prind foarte tîrziŭ și nu tot-d'auna, adesea sunt numaĭ tumefiațĭ. Mortalitatea pe calea abdominală variază între 20 și 30%, iar rezultatele definitive nu sunt mai superioare. Pentru a înlesni extirparea recomandă procedeul luĭ **Schuchardt**. Calea vaginală e pentru autor cea de predilecție, cea abdominală ar fi indicată numaĭ când volumul uteruluĭ e prea mare. **Schuchardt** (*Stettin*) a recurs la incizia luĭ zisă paravaginală în 60 cazurĭ, cu o mortalitate operatorie de 12%, 80% vindecărĭ în cazurĭ ușoare și 14% în cazurĭ grele, adică media e de 36% pentru primul an, 17% pentru al doilea și 30% pentru intervențiunile datând de mai bine de 5 anĭ. Vindecările definitive de peste cincĭ anĭ sunt 24%, de și a operat 61% din cazurile observate. **Doederlein** (*Tübingue*), e partizan al histerectomieĭ vaginale, a modificat procedeul în sensul că deschide larg fundul de sac posterior spintecând în lung vaginul, răstoarnă corpul uteruluĭ și-l secționează pe linia mediană. Extirparea devine mai facilă. **Olshausen** (*Berlin*) operează tot prin vagin în 50% din cazurĭ ; a observat recidive rare și după 5 anĭ, una după 12 anĭ. Din 50 bolnave supraviețuesc 47, din carĭ 18 sunt fără

recidivă după cinci ani. In mod excepțional intervine pe calea abdominală Procedeul lui **Schuchardt** e rar indicat — **Martin** vorbește în contra extirpărei ganglionilor, ca fiind fără avantage. **Wertheim** (*Viena*), de 2½ ani face numai histerectomia abdominală cu ablația ganglionilor, singura care poate da rezultate definitive bune. Operațiunile lui, 50 la număr, sunt încă prea recente, mortalitatea a fost mare la început, 11 pe o serie de 30 ; al doilea grup de 20 a dat numai 3 morți, 2 prin necroza ureterelor. Examenul microscopic al ganglionilor a arătat de 18 ori leziuni canceroase. Atribue extirpărei largi a ligamentelor o importanță mai mică de cât a extirpărei ganglionilor. **Kümmel** intervine pe calea abdominală numai când e vorba de a degaja ureterele. **Freund** (*Strasburg*) spune că trebue ameliorată tecnica castrației abdominale cu extirparea ganglionilor.

Laparotomia vaginală conservatri e comparată cu cea abdominală. — **Dührssen** (*Berlin*) a practicat 780 de colpoceliotomii anterioare, care i-au dat o mortalitate foarte mică de 2 3%, fără complicațiuni ulterioare de câte-ori a avut grija de a coase peritoneul separat. Prin această operație se poate obtura trompele pentru a opri concepția, sau din contra a le destupa; se poate face ignipunctura ovarelor kistice, ablațiuni parțiale, vaginofixațiuni în caz de deviațiuni, extirpări de fibrome etc.

Histogeneza cancerului cutanat — **Petersen** arată din studiile lui că cancerul își are origina lui într'o proliferare primitivă a celulelor epiteliale, fie într'unul, fie în mai multe puncte separate, iar soluțiile de continuitate ale țesutului canceros sunt un fenomen secundar. **Kossmann** arată preparate dintr'un cancer al ovarului, unde se văd și celule pavimentoase și cilindrice, cee ce ar pleda pentru teoria lui *Cohnheim* și *Ribbert*, relativ la aberațiunea embrionară a germenilor în desvoltarea neoplasmelor.

Distrugerea urmelor de neoplazie prin apă fiartă. — **Ehrhardt** arată că distrugerea aceasta într'o plagă operatorie se face într'un sfert de minută, evitând inoculațiile.

Anesthezia în rezecția maxilarului superior. — **Krönlein** a renunțat la narcoza, face o injecție de morfină și o anestezie generală ușoară până în momentul deschiderei cavității bucale, atunci se suspendă anestezia și se termină operația repede. **Riedel** recurge la anestezie, partea a doua a operației o face în poziția lui *Rose*.

Tratamentul operator al flegmonului periesofagien și mediastinal. — *Von* **Hacker** a practicat într'un aseminea caz o incizie la nivelul gâtului și a pătruns în profunzime urmând edemul țesutului conjonctiv. **Gottstein** inzistă asupra necesității de a examina un fragment scos cu esofagoscopul pentru a preciza diagnosticul.

Pneumonia consecutivă intervențiunilor pe abdomen. — **Henle** pune între cauzele pneumoniei anestezia generală, slăbirea cordului, di-

ficultatea expectorației din cauza durerei în plaga abdominală și fixarea diafragmului; rolul principal îl are răcirea organismului în timpul operației și existența unui focar de infecțiune în vre-o parte a corpului. Aceste toate au fost confirmate prin experiențe pe animale. **Krönlein** a observat o singură pneumonie pe 298 laparotomii. **Kümmell** pe 1870 laparotomii a avut 40 pneumonii din care 29 mortale la bolnavi bătrâni, cu afecțiuni maligne, cu bronșite vechi. **Stolper** amintește încă și embolia grăsoasă. **Samter** vorbește de tamponul lui **Mikulicz** în focare infecțioase profunde.

Mecanismul dilatărei acute a stomacului. — **Kelling.** Acest accident se produce prin anestezie generală, prin operațiuni asupra căilor biliare, prin ocluzia arterio-mezenterică a intestinului subțire, după aplicarea unui corset ortopedic contra scoliozei. Experiențele arată că dilatația acută se produce când stomacul nu se poate goli nici prin intestin, nici prin esofag, prin mecanismul de supapă sau când reflexul care prezidă la golirea stomacului e abolit. **Borchard** a observat cazuri de dilatațiuni acute după gastrostomie, printr'o plică prepilorică a mucoasei.

Tratamentul chirurgical al vărsăturilor incoercibile a sugacilor. — **Schmidt** recomandă laparotomia și dilatația digitală a piloruluĭ contractat. **Löbker** a observat un caz identic în care musculoasa pilorică era îngroșată, pe când mucoasa era normală.

Schuchardt recomandă reducerea pe calea sângerândă și sutură în decolarea epifizară a adolescenților.

Tratamentul chirurgical al apendicitei acute. — **Rehn** intervine și în cazurile acute, face laparotomie, caută focarul infecțios și ridică apendicele; drenează după ce a spălat cavitatea cu ser. A operat în ultimii 2 ani 35 cazuri de peritonită localizată cu 8 decese; în 24 cazuri a intervenit înainte de desvoltarea supurației, toate vindecate. **Rotter** are opiniuni contrare, inzistă numai asupra necesității de a opera pe o cale inferioară colecțiunile din cavitatea lui *Douglas*, prin rect, vagin sau peritoneu. **Müsham** arată că numai apendicita gangrenoasă cere o intervenție imediată. **Sprengel** a devenit temporizator, după ultima discuție, în urmă din nou interventionist **Kümmel** bazat pe 1042 observațiuni, tratează medical formele ușoare; intervine numai în cazurile grave și când puroiul e colectat. **Riedel** cere aseminea intervenție imediată, **Körte** numai pentru unele cazuri.

Manualul operator în uranoplastie. — **Eiselsberg** *(Viena)* vorbește de utilizarea unui lambou autoplastic luat de la braț, cum se face pentru rinoplastie.

Tratamentul ankilozei cotului prin arthroliză. — **Wolff** (*Berlin*). Operația conzistă în a secționa aderențele osoase cu dalta și a sutura plaga. Mișcările active și pasive se institue cât mai curând posibil. **Eiselsberg** a obținut într'un caz de ankiloză bilaterală numai într'o

parte un rezultat bun ; inzistă asupra deperiostăreĭ complecte ca condițiie de reușită. **Kocher** lasă suprafețele osoase nereduse timp de 15 zile, până se acoperă de țesut conjonctiv, apoĭ reduce și imprimă mișcărĭ, care nu maĭ sunt dureroase. **Cramer** într'un caz de ankiloza rotuleĭ, a desfăcut aderențele și a interpus un lambou mușcular luat din vastul intern. **Wolff** prezintă un bolnav la care a tratat o fractură veche a rotuleĭ, cu lambourĭ musculo-peristo-cutanate luate de pe cele 2 fragmente, obținând reunirea osoasă a acestor 2 lambourĭ.

Bonturile de amputație la nivelul diafizeĭ. — **Bunge** într'un caz de amputația gambeĭ la mijloc, a excizat periostul maĭ sus de locul de ferestruire și a curățat cu lingura măduva osoasă, prin aceasta bontul nu e așa sensibil. **Bier** admite aceste ideĭ dar preferă amputațiile osteoplastice când e sigur de asepsie. **Heidenhain** recomandă procedeul osteoplastic al luĭ *Bier*.

Parasițiĭ canceruluĭ. — **Sjöbring** arată microrganisme amiboide care joacă un rol în geneza canceruluĭ, izolate și cultivate din neoplasme. **Israel** nu crede în specificitatea lor. **Gussenbauer** ar fi observat microorganisme identice, dar nu le-a putut cultiva.

Tratamentul operator al luxațiilor învechite.—**Hofmeister** recomandă extensiunea permanentă a brațuluĭ în reducerea luxațiilor; reducerea se obține cu 5—20 kilograme în zece minute.—**Hildebrand** a rezecat arcada zigomatică într'un caz de luxație unilaterală a maxilaruluĭ inferior, veche de 6 lunĭ. Intr'o luxație veche a umăruluĭ cu fractura parțială a cavitățeĭ glenoide, a creat o cavitate osoasă nouă. **Payr** inzistă asupra asepsieĭ, închizând plaga și drenând. **Schede** a operat în 2 ședințe o luxație dublă a șoldului în artrită consecutivă febreĭ tifoide. **Rotter** prezintă o fetiță la care a rădicat tot umerul pentru un fibrom fuziform, cu implântarea cubituluĭ pe torace. **Heusner** în 2 cazuri de contractura genunchiuluĭ de natură inflamatorie a făcut transplantarea tendinoasă pentru a combate flexiunea.

Extirparea canceruluĭ pancreasuluĭ. **Franke** (*Brunswick*) Până acum, s'a extirpat de 11 orĭ pancreasul, pentru sarcom saŭ tuberculoză, de 3 orĭ afecțiunea ocupa capul organuluĭ. La o bolnavă de 68 anĭ, autorul a extirpat o tumoră a capuluĭ pancreasuluĭ ; bolnava a murit după 6 lunĭ și s'a găsit metastază numaĭ într'un ganglion limfatic. Simptomele afecțiuneĭ sunt durerĭ violente în abdomen, maĭ ales după masă și cașecsie rapidă. **Körte** într'un caz a întâmpinat o dificultate enormă în extirparea uneĭ tumorĭ a pancreasuluĭ.

Patogenia și tratamentul cheloidelor. **Goldmann** arată că în cheloid se observă dispariția fibrelor elastice și ipertrofia țesutuluĭ conjonctiv. Ca tratament propune extirparea și grefe Thiersch.

Un caz de incluzie fetală în mezocolonul ascendent. **Ahrens** (*Berna*),

a găsit la operație, la o fată de 17 ani, un kist inclus în mezocolonul ascendent, sămânând cu un stomac cu câți-va centimetri de intestin, conținând 4 litri de lichid sanghinolent, cu reacție acidă și pepsină. Examenul istologic a arătat diferite mucoase și resturi de cartilaj tracheal. *Cohn.*

Societatea de Chirurgie din Paris

Ședințele de la 4 April – 11 Maĭ 1901

(Bulletins et Mémoires de la Société de Chirurgie de Paris 1901)

Cinci observațiuni de rezecție intestinală pentru cancer. — **Quénu** ca raportor comunică două cazuri ale luĭ **Imbert** (*Montpellier*), unul al luĭ **Gilis** și **Imbert** și alte două ale luĭ **Brin** (*d'Angers*). In primul e vorba de o tumoră a colonuluĭ iliac, rezecție și enterorafie circulară, în plus un kist al ligamentuluĭ larg ; bolnava moare de peritonită. In al doilea era un neoplasm al colonuluĭ transvers într'o hernie ombilicală. In al treilea era o îngroșare de 5—6 cm. lungime pe ansa omega, dând fenomene de ocluzie, rezecție și enterorafie circulară. Aceștia din urmă s'aŭ vindecat. In unul din cazurile luĭ **Brin** era o tumoră a colonuluĭ ascendent și a unghiuluĭ corespunzător, s'a rezecat și cecul, bolnavul moare a 5-a zi ; în al doilea caz era un neoplasm al unghiuluĭ colic drept, rezecție și enterorafie circulară, vindecare. **Quénu** recomandă a se face un anus iliac numaĭ când starea generală a bolnavuluĭ în urma fenomenelor de ocluzie, nu permite o intervenție maĭ lungă.

Demoulin prezintă o observație a luĭ **Morestin** de *plagă a arterieĭ axilare drepte ; legătura arterieĭ axilare sub claviculă ; din noŭ hemoragie, legătura ambelor capete ale arterieĭ în plagă, vindecare* Observația aceasta arată necesitatea de a lega ambele capete arteriale în plagă.

Walch (*Havre*). *Hemoragie intestinală gravă în urma uneĭ operațiuni de apendicită à froid.* A 6-a zi după operație o melenă abundentă de 3 litri, care nu s'a repetat, bolnavul s'a vindecat —**Berger** crede că hemoragia s'a făcut la nivelul unuĭ vas arterial strâns în legătură și secționat.—**Lejars** prezintă o observație a luĭ **Carlier** (*Mostaganem*) de *plagă a antebrațuluĭ prin tăetură, deschiderea arterieĭ cubitale, secțiunea tendonilor epitrochleeni și diviziunea nervuluĭ cubital. Debridarea plăgeĭ, legătura ambelor capete ale arterieĭ, sutura nervoasă directă ; tenorafiĭ,* vinde care cu restabilirea completă a funcțiunilor, acea a nervuluĭ după 9 luni și o altă observație a luĭ **Morestin** de *plagă a ramureĭ posterioare a radialuluĭ în grosimea scurtuluĭ supinator;* sutura capetelor avivate cu catgut fin. Restaurarea funcțională a fost perfectă.

Fractură Dupuytren complicată. **Nélaton** raportează un caz al luĭ

Savariaud în care s'a încercat un tratament conservator, după câte-va luni, rezecția articulației tibio-tarsiană pe 10 cm., întindere. După câte-va luni de imobilizare, bolnavul se poate sprijini pe picior și să umble. Examenul radiografic arată că s'au format stalactite între scheletul gambei și cel al piciorului.

Nevralgie facială, rezecția ganglionului lui Gasser. — **Gérard-Marchant** raportează un caz al lui **Bouglé** de nevralgie facială a tuturor rămurilor trigemenului, în care toate tratamentele medicale au fost fără folos. Rezecția ganglionului lui *Gasser* după procedeul lui *Poirier*, a fost urmată de vindecarea durerilor.

Câte-va simptome și semne ca mijloace de diagnostic a leziunilor supurative renale. **Bazy** atrage atenția asupra două simptome ; reflexul pielo-vesical, rar și care conzistă în acea că palpând prin peretele abdominal anterior, mai în afară de linia mediană se determină o durere care iradiază une-ori la băsică ; al doilea semn e reflexul uretero-vesical, care constă într'o durere ce se determină prin presiunea feței inferioare a vesicei prin vagin, când băsica e goală. Acest punct dureros corespunde la intrarea ureterului în băsică și odată cu durerea se naște și trebuința de a urina. Mai atrage atenția asupra semnului lui Bouchard pentru a cunoaște dacă puroiul urinei e din vezică saŭ și din rinichiŭ.

Analgezia cocainică pe calea rachidienă. — **Tuffier** stabilește prioritatea lui **Corning**, descrie tecnica operatorie și soluția de întrebuințat care e de 2%, Analgezia începe prin extremitate și se urcă une-ori până la epigastru. Vărsăturile și cefalea sunt pasagere ; cazurile mortale nu le atribue cocainei.—**Demoulin** prezintă un bolnav la care a practicat o *rezecție a umărului pentru o carie uscată.* — **Tuffier** prezintă o femee atinsă de un *anevrism al arterei sub-claviculare* tratată prin *legătura arterei.*—**Walther** prezintă *kiste dermoide ale ambelor ovare*, de la aceeași femee.—**Chaput** prezintă un bolnav atins de *fractura rotulei* tratată prin *simpla sutură a aripioarelor.*—**Le Dentu** prezintă o piesă de *epitelioma secundar al ovarului* drept de la o femee la care 3 ani mai înainte s'a făcut o enterectomie pentru un epitelioma al intestinului subțire.—**Chaput** prezintă un bolnav la care a extras *un glonte din creer ajutat de aparatul lui Contremoulins.*—**Reclus** prezintă un bolnav atins de *epitelioma terebrant al maxilarului inferior.* **Schwartz** prezintă piese de *sarcom desvoltat în capsula fibroasă a rinichiului* și piese *de kiste hidatice multiple* ale ficatului.—**Potherat** prezintă piese de *spina bifida.* — **Reynier** prezintă un bolnav la care a făcut acum 6 luni *sutura nervului median* și *cubital.*—**Kirmisson** prezintă un copil operat pentru *ectopie testiculară inguinală cu hernie concomitentă.*—**Mignon** prezintă un cord al căruĭ *ventricul a fost perforat și suturat.*

Sutura nervoasă. **Reynier.** Când capetele nervoase sunt groase și bine coaptate, reunirea se poate face imediat —**Monod** a prezen-

tat în 1894 un bolnav cu sutura radialului care de a doua zi n'a prezentat nici un semn de paralizie.—**Quénu** a observat la câinî reunirea imediată, dar între capetele nervoase se formează un țesut cicatricial care opreşte coaptarea cilindrilor axili şi prin urmare conductibilitatea nervoasă.—**Poirier** arată că cilindri-axî secționați suferă degenerescența Wallerienă.—**Ricard** la câinî a obținut reunirea imediată dar nicî odată motilitatea n'a revenit imediat.—**Potherat** la bolnavii luî a observat aceeaşî întârziere, se poate grăbi revenirea motilității prin masagiu, electricitate.—**Walther** raportează un caz de secțiunea radialului care concordă cu cele de mai sus,

Tratamentul rinichiului mobil prin masagiŭ. **Richelot.** Bazat pe idea că rinichiul mobil e datorit de multe orî uneî congestiunî perirenale, recomandă masagiul după metoda Thure-Brandt. Treî-zecî de ședințe sunt suficiente pentru a obține o ameliorare saŭ vindecare.

Delorme prezintă un soldat la care o fractură a umeruluî prin armă de foc cu secțiunea arterelor radială şi umerală şi o sdrobire a antebrațuluî, s'a vindecat prin extragerea eschilelor şi imobilizare, de şi amputația părea indicată.

Elefantiazis al penisuluî. — **Gérard-Marchant** prezintă bolnavul la care a făcut ablațiunea tegumentelor bolnave, reconstituindu-le cu mucoasa prepuțială sănătoasă.—**Tuffier** prezintă un bătrân la care pentru o fractură cominutivă, a rezecat o parte din capul umeral, păstrând numaî fragmentul cel maî mare pe care l'a coaptat la gâtul chirurgical. — **Rochard** prezintă un aparat termofor cu care se poate încălzi orî-ce regiune a corpuluî la o temp. de 60° maî multe ore.

Două observațiunî de tumoră malignă a pleopelor. **Lagrange** a observat două epiteliome ale pleopelor, într'unul tumora a recidivat după 6 lunî.

Anagezia cocainică pe calea rachidenă. — **Nélaton** aduce statistica luî care coprinde 150 cazurî, cu rezultate bune în două treimî de cazurî, într'o treime mediocră saŭ pasabile. Rezultatele consecutive aŭ fost în genere simple, numaî în 2 cazurî a observat fenomene alarmante. Pare indicată această metodă în operațiile simple, de scurtă durată, pe membrele inferióre şi pelvis.— **Schwartz** a practicat'o de 49 orî, anestezia lombară. Technica urmată a fost acea a luî **Tuffier**; anestezia se întinde pînă de-asupra ombiliculuî ; în 2 cazurî numaî hemianestezie. Rezultatele consecutive sunt cele obicînuite, metoda e indicată în operațiunî asupra membrelor inferioare şi pelvisuluî, dar nu poate pretinde să înlocuiască anestezia generală prin cloroform şi eter. –**Ricard** a recurs la ea în vre-o 50 cazurî şi de şi a obținut anesteziî bune, combate metoda din cauza complicațiilor. — **Reclus** a practicat acéstă anestezie în maî multe cazurî şi a obținut rezultate variate. Arată gravitatea complicațiilor, mortalitatea e maî mare ca în anestezie cu cloroform saŭ ether.

Kist hidatic al ficatului. — **Schwartz** prezintă un bolnav operat pentru kiste hidatice multiple ale ficatului.—**Nélaton** prezintă un bolnav la care a restaurat sub-cloazonul distrus de o ulcerație sifilitică, cu un lambou osteo-cartilaginos, coprinzând spina nazală antero-superioară.—**Picqué** prezintă un bolnav la care a cusut o fistulă traumatică a membranei tiro-hioidiene cu tamponarea preventivă a tracheei; reunirea s'a făcut per primam.--**Loison** prezintă radiografiile a două bolnavi atinși de halux.

Tratamentul kystelor hidatice prin sutură fără drenagiu. — **Delbet** susține că a recurs la acest procedeu cu 6 luni înaintea lui **Bobroff**, prin urmare metoda îi aparține.

Analgezia medulară cocainică.. — **Bazy** a întrebuințat'o o singură dată pentru a explora o băşică iritabilă; cu toată anestezia băşica s'a retractat şi examenul a fost imposibil. Combate metoda.—**Gérard-Marchant** a practicat'o odată într'o extirpare de fibrom care a durat 25 minute şi rezultatul a fost minunat. — **Routier** a practicat'o de 6 ori; deşi a obținut rezultate bune, a abandonat'o, fiind-că bolnavii asistă la operație. — **Guinard** într'un caz de inflamația meningelor spinale n'a reuşit să obție anestezie. — **Lejars** a practicat de 33 ori anestezia rachidiană şi o găseşte indicată în afecțiuni pulmonare şi când bolnavul refuză anestezia generală şi când ne lipsesc ajutoare.—**Poirier** a făcut 53 cocainizări cu 2 rezultate nule şi două cazuri în care nu s'a scurs lichid deşi pătrunsese în cavitatea; în cele-l'alte anestezia a fost perfectă, pentru care o şi recomandp. — **Legueu** a făcut 150 de anestezii cu 4 rezultate nule, 100 perfecte, cele-l'alte neperfecte dar suficiente. O recomandă în operațiile sub-ombilicale, exceptând laparotomia. — **Chaput** a obținut anestezia până la cap chiar cu soluțiuni vechi. — **Reclus** pretinde că $^3/_4$ din cazurile de care e vorba se pot opera cu anestezia locală. **Walther** comunică un caz de rachicocainizare în care după 2 ore s'au ivit complicațiile obicinuite şi fenomene de meningită sau meningism spinal. — **Guinard** recomandă să se sustragă o cantitate de lichid cefalo-rachidien egală cu soluția de injectat. — **Tuffier** luând cuvîntul pentru închiderea discuției, conchide că *anestezia cocainică rachidiană trebue să ia loc printre metodele de anezteție generală.*

Două cazuri de ocluzie intestinală prin torsiunea intestinului.—**Broca** prezintă casurile lui **Fröhlich**, într'unul era cuprins tot intestinul subțire, în cel-l'alt cel gros: primul a sucombat după un anus contra naturei. — **Guinard** a operat de curând un volvulus al colonului transvers. — **Quénu** a văzut o ocluzie sub-acută prin torsiunea mezenterului, operat a 18-a zi. —**Delbet** a de torsionat un volvulus al colonului transvers la un copil care a sucombat. — **Lucas-Championière** a obținut un succes într'un caz identic. — **Tuffier** a observat o ocluzie prin torsiunea epiploonului şi fixat la gâtul unei

herniĭ.—**Schwartz** a văzut un caz de torsiune complectă a mezenteruluĭ astupând ileonul și jejunul, la autopsie s'a găsit mezenterul foarte lung. — **Routier** a atras deja atenția asupra lungimeĭ mezenteruluĭ. — **Mignon** prezintă un soldat cu *fractură închisă a femuruluĭ tratată prin sutură cu rezultat perfect.* — **Brun** prezintă *aparate* în *celuloid incombustibil* pentru a obvia paraliziile infantile și a imobiliza basinul în unele afecțiunĭ ale coapseĭ. — **Guinard** prezintă un adevĕrat corp strein apendicular, un fir de in. — **Monod** prezintă o piesă de gastrostomie.

Uretero-colostomie; vindecare. — **Guinard** a operat o femee cu un epiteliom al ovaruluĭ; ureterul rezecat accidental s'a anastomozat în colon. Femeia n'are azĭ diaree, nicĭ fenomene de infecție ascendentă. — **Monod** într'un caz identic a cusut cap la cap, asemene și **Rochard**. — **Poirier** prezintă douĕ femeĭ operate pentru kyste hidatice ale ficatuluĭ prin procedeul **Delbet**, cu vindecare repede. — **Lejars** într'un caz recent a obținut vindecarea în 14 zile. **Quénu** în cazurile vechĭ găsește indicată marsupializarea. — **Potherat** prezintă în numele luĭ **Dupraz** douĕ radiografiĭ de luxație radială și una a uneĭ arsurĭ vechĭ cu deformațiunĭ osoase și o observație de spina bipida tratată prin extirpare, fără complicațiunĭ tardive.

Histerectomie abdominală totală în timpul facereĭ pentru strâmtorare cicatricială a vaginuluĭ. — **Delbet** raportează un caz al luĭ **Levêque** *(Saint-Germain)*, care e prima histerectomie în timpul facereĭ pentru strictură vaginală; conduită mai sigură ar fi operația luĭ **Porro**, cu pedicul extern.

Cancer al ovaruluĭ consecutiv unuĭ cancer al intestinuluĭ. — **Le Dentu** a operat un asemenea caz, 3 anĭ după o enterectomie pentru cancer, examenul microscopic a arătat aceiaș constituție a neoplaziilor.—**Routier** prezintă un *apendice răsucit* de 4 ori pe el însuș cu 4 crize de apendicită. — **Quénu** arată că în cădere pe occiput se face o fractură postero-anterioară, paramediană, a bazeĭ craniuluĭ, întovărășită de fractura stânceĭ. — **Potherat** prezintă un *kyst dermoid* al ovaruluĭ cu pedicul răsucit și douĕ tumori ovariene, *degenerescență polikistică*, complicând un fibrom uterin.

Cohn.

REVISTA JURNALELOR STRĂINE

Centralblatt für chirurgie. No. 11. **Reinhard.** *Contribuțiuni la anestezia prin ether.* — Pentru a evita ipersecreținea sputeĭ și mucusuluĭ recomandă o injecție de 0,01 atropină și 0,02 ctr. morfină, o oră înainte de începerea anesteziei. — **Franke** recomandă întrebuințarea *benzineĭ* în chirurgie, în locul etheruluĭ, pentru curățirea tegumentelor.

No. 13. **Salitscheff.** *Tecnica operațieĭ radicale a eventrațiilor marĭ.* — Autorul transplantează lambourĭ luate diu jumătatea grosimeĭ muschiuluĭ drept, care rămân în legătură cu mușchiul numaĭ printr'un capăt. Intrebuințat în două cazurĭ, procedeul acesta 'ĭ-a dat rezultate bune, fără ca funcțiunea mușchiuluĭ să fie alterată.

No. 14. **Kramer.** *Tratamentul luxațiilor ireductibile ale maxilaruluĭ inferior.* — Intr'un caz vechiŭ de 5 săptămânĭ autorul a obținut reducerea numaĭ prin secțiunea părților moĭ, ligamentul lateral extern și pterigoidienul extern; prin aceasta se vede că secțiunea apofizeĭ condiliene nu e indispensabilă.

Centralblatt für Gynäkologie 1901. No. 12. **Sippel.** *Emigrarea externă a ouluĭ, reacția deciduală a trompeĭ și sarcina tubară.* — Autorul susține teoria luĭ în ce privește legătura etiologică între emigrarea ouluĭ în afară și sarcina tubară. Această din urmă nu se poate atribui uneĭ reacțiunĭ deciduale din partea trompeĭ, după cum susțin **Webster, Maude** și **Schmidt**; ultimele cercetărĭ de **Kühne, Keisch** și **Ulesko-Strogunowa** aŭ negat existența acesteĭ reacțiunĭ. Pentru încuibarea ouluĭ în trompă se cere o reacție epitelială. **Rose.** *Ventrofixația temporară.* Intr'un caz de laparotomie pentru sarcina tubară ruptă, pentru a evita aderențe între peretele uterin posterior și cavitatea luĭ **Douglas**, autorul a făcut ventrofixație cu un fir de catgut; după 14 zile uterul a redevenit mobil. Se poate face aceasta și cu un fir nerezorbabil, nodul însă trebue să fie afară.

No. 14. **Heidenhain.** *Patru cazurĭ de operațiunĭ cezariene cu sec-*

țiune fundală — Operația cezariană conservatoare la o parturientă sănătoasă e relativ nepericuloasă, și când intervenția are loc în împrejurările cele mai favorabile, e ușoară. Autorul relatează 4 cazuri cu rezultate fericite pentru copil și mamă. In 2 cazuri de osteomalacie s'a făcut și castrația In al 3-lea caz indicația a făcut'o iminența de ruptură a uterului. In al 4-lea caz facerea pe căile naturale, chiar al unui copil mort, era foarte periculoasă pentru mamă, primipară de 30 ani, cu colul și vaginul rigid, apele scurse înainte de dilatare **Schücking**. *Terapia în retroflexiuni uterine.* — Autorul propune următorul procedeu. Deschiderea fundului de sac anterior, ruperea aderențelor posterioare dacă există, trecerea unui fir prin ligamentul lor într'o parte, pe la fața posterioară a uterului și readucerea lui înainte prin ligamentul larg din partea opnsă. Acest fir e înodat pe o porțiune avivată a peretelui anterior al uterului și e lăsat în loc zece zile. Această metodă ortopedică și chirurgicală se poate întrebuința în toate cazurile în care pesarul se arată insuficient.

Wiener medicinische Wochenschrift No. 11. — **Schnitzler.** *Simptomatologia ocluziei arterelor intestinale.* — O bolnavă suferea de ani de zile de constipație opiniatră și atacuri dureroase. Bănuindu-se o litiază biliară și un obstacol intestinal, se face laparotomia și deschiderea veziceĭ biliare, care nu dă nici o ameliorare. Bolnava moare mai târziu, după ce mai înainte avusese primul scaun spontaneu moale și negru. La necropsic s'a găsit artera mezaraică superioară și inferioară complect obliterate, infarcte hemoragice pe jejun, ileon și colon ascendent, cu ulcerațiuni necrotice a mucoaseĭ intestinale și peritonită hemoragică recentă. Atacurile de durere, autorul le pune în contul uneĭ disperistaltice intermitentă, anemică, în analogie cu disbazia intermitentă a lui **Erb**.

No. 12. **Frank.** *Un caz de sectio caesarea vaginală.*—E vorba de o gravidă în luna 8-a cu cancer al coluluĭ. Operația constă într'un fel de extirpare vaginală a uterului modificată, cu deslipirea băşiceĭ, deschiderea fundului de sac posterior și legătura ligamentelor largi la bază, spintecarea coluluĭ, deschiderea pungeĭ apelor și extragerea copiluluĭ cu placenta. Autorul recomandă în cazurile de cancer complicat de sarcină, extirparea uterului fără deschidere în primele luni; în a doua jumătate a sarcineĭ extitparea după golirea conținutului ; la sfârșitul sarcineĭ sectio caesarea după **Porro**, cu pedicul extraperitoneal.

No. 14. **Baracz.** *Bot iomicoza la om.* — Autorul a avut ocazia să examineze din punct de vedere istologic și bacteriologic o tumoră de pe fața dorsală a policeluĭ la un copil de 12 ani, tumoră care se prezentă cu caracterele clinice de botriomicoză. Autoriĭ francezi descriŭ un agent special, botriomices. Tumora extirpată de autoriĭ nu conținea cocĭ speciali, ci numaĭ streptococĭ și stafilococĭ piogenĭ. —

Preindlsberger. *Hemoragiĭ intestinale după reducerea herniilor incarcerate.* — Autorul comunică observaţiile a 2 cazurĭ în care hemoragiile intestinale după reducerea hernieĭ nu puteaŭ fi cu siguranţă atribuite incarcerăreĭ. Intr'unul din cazurĭ s'a făcut necropsia şi bazat pe acésta şi pe datele din literatură îĭ se pare că nu e vorba numaĭ de complicaţiile uneĭ staze venoase, ci în unele cazurĭ şi de compresiunea arterelor.

No. 15. **Loimann.** *Intrebuinţarea locală a acidului carbonic în turburările menstruale.* — Băile cu acid boric şi duşele de gaz le recomandă autorul în dismenoree, oligomenoree, amenoree, în sterilitate şi metrită cronică cu eroziunĭ ale coluluĭ. Intrebuinţarea duşelor de gaz se arată foarte eficace în toate anomaliile de menstruaţie fără leziunĭ anatomice.

Prager medicinische Wochenschrift, No. 15. **Fink.** *Eucainizarea măduveĭ spinăreĭ.* Experienţa personală şi a autorilor arătând marile inconveniente ale cocaineĭ, autorul s'a decis să recurgă la eucaină, în 12 cazurĭ. Analgezia era satisfăcĕtoare, complicaţiile însă aŭ fost aceleaşĭ. Cea maĭ mare dosă a fost de 0.15 ctgr.

Deutsche Zeitschrift für Chirurgie, 58 Bd. 5. u. 6 Heft. 1901 **Bokay.** *Traumatismele intubaţieĭ.* La 1200 cazurĭ de intubaţie în 10 anĭ, autorul a căutat să determine ce leziunĭ traumatice se pot produce. La introducerea tubuluĭ se pot determina ulceraţiunĭ saŭ căĭ false. De aceste din urmă a observat 5 casurĭ. Primele sunt maĭ frequente, în 360 de necropsiĭ le-a observat de 156 orĭ. Sediul lor obicinuit e pe peretele anterior al laringeluĭ şi tracheeĭ. Ele se pot evita prin întrebuinţare de tuburĭ de ebonit bine modelate şi gradate şi scurtarea durateĭ de aplicare prin injecţiunĭ de ser. Extubaţia instrumentală produce rar leziunĭ. Stricturĭ laringiene după intubaţie a observat 4 cazurĭ la care se adaogă alte 4 cazurĭ intubate de alţiĭ; 3 din aceste eraŭ strimtorărĭ şi 5 ocluziunĭ. Pentru a le evita autorul recomandă a face curând după tranheotomie pentru decubit sondărĭ cu tuburile luĭ **O'Dwyer** şi a le repeta, iar decanularea să se facă repede după intubaţia secundară când se bănueşte deja strictura. Ca tratament al stricturilor recomandă: 1) intubaţia metodică, 2) dilatare cu tuburile luĭ **Schrötter**, 3) secţiunea cicatriceĭ şi transplantare după **Thiersch** şi 4) rezecţia porţiuneĭ cicatriciale şi sutura. — **Wulff.** *Gangrena spontanee la indivizii tinerĭ.* Cercetărĭ făcute în 7 cazurĭ aŭ arătat că arterele prezintă leziunile principale; ele sunt strâmte şi cu proliferărĭ pe dinăuntru, constând din diferite ţesuturĭ printre care se găseşte o masă amorfă cu neoformaţiunĭ vasculare. Pare să fie un trombus organisat, în urma uneĭ endarterite. Musculatura vasuluĭ e foarte desvoltată, ceea-ce ar denota că leziunile aŭ ca punct de plecare o contracţiune anormală de natură vasomotorie. Cauza ar rezida într'o discrazie generală. — **Helbing.** *Fracturile prin*

smulgere ale călcâiului. Casurile în care întreaga apofiză posterioară a călcâiului e ruptă sunt mai frequente ca acelea în care numai porțiunea la care se inseră tendonul lui Achille e smulsă. Autorul descrie un asemenea caz, în care lungimea fracturei era de 3,5 cm., fragmentul adera încă la os pe o întindere de 2,5 cm. Vindecarea s'a obținut sub un bandaj gipsat. Fractura aceasta pare a fi determinată numai printr'o contracțiune forțată a mușchilor pulpei piciorului. — **Killian.** *Istoricul esofago și gastroscopiei.* Principiul tuburilor drepte în esofago și gastropexie aparține lui **Kussmaul** care l'a recunoscut încă în 1868 și l'a întrebuințat cu succes la om. Comunicările acupra acestui subiect aŭ fost trecute cu vedere de autorii posteriori, de **Mikulicz-Leiter.** Acesta din urmă a construit esofagoscopul lui în urma unei vizite făcute lui **Kussmaul** la *Strassburg.*—**Rose.** *Tratamentul cu abdomenul deschis în apendicită.* Fistulele cecale și intestinale care apar în cursul unei peritiflite sunt produse prin comprimarea îndelungată a colecțiunei purulente. Origina acestor turburări e în apendice. Deschiderea abscesului în intestin nu e o terminațiune fericită, din contra e o complicațiune din cele mai grave. Aceste complicațiuni se pot evita prin operație timpurie, lăsând plaga peritoneală deschisă. — **Schmidt.** *Osteo-mielita coloanei vertebrale.* In cursul unei osteo-mielite acute la malеola internă și articulația șoldului s'aŭ ivit manifestațiuni din partea canalului vertebral: dureri la ceafă, senzibilitate la presiune pe apofizele spinoase cervicale, mijlocii și inferioare, fără nici un edem saŭ eritem extern. Pareza tuturor extremităților, începênd cu brațul drept, paralizia beșicei. Se face o incizie pe linia mediană, se golește 3—4 linguri de puroi din canalul vertebral. Supurația încetează cu încetul, fără ca să se elimine vre-un sechestru, dispariția fenomenelor paralitice. Aceste din urmă eraŭ mai pronunțate la braț și umărul drept, amintind paralizia lui **Erb.** Un caz identic a fost operat de **Wiesinger.**—**Lanz.** *Leontiază cu fibroma molluscum generalizat.* E un caz bine ilustrat cu fotografii, era afectată pelea din vecinătatea ochiului stâng, sacul de pele enorm atârna până de-asupra claviculei. Orbita era goală, bulbul nu se simțea mărit în tumoră, nervul optic se simțea ca un cordon, distinct în pediculul tumorei. Pe restul corpului un fibroma molluscum tipic.—**Pupovac.** *Sarcom al penisului.* Tumora, un sarcom cu celule rotunde, avea punctul de plecare probabil din corpul cavernos. Ganglionii eraŭ prinși până la hiatul aortic al diafragmului. Amputația penisului și extirparea ganglionilor prin laparatomie. Moarte prin peritonită. — **Lorenz.** *Fractura izolată a micului tubercul al umĕrului.* Bolnavul prezentat la examen 16 luni după accident avea o turburare funcțională caracteristică: imposibilitate de a rota brațul înăuntru până la maximum, pe când rotația în afară era exagerată La palpație se simțea o porțiune de os mobilă cu o proeminență ascuțită. Autorul, dă literatura unor asemene cazuri. *Cohn.*

LUCRARI ORIGINALE

Rezecţiunea totală şi bilaterală a simpaticuluĭ cervical în guşa exoftalmică [1])

de

Dr. BĂLĂCESCU

(Urmare)

Observaţia 7 (Prof. Th. Ionescu).—*Guşe basedovifiată, datând de 6 luni, rezecţiunea complectă şi bilaterală a simpaticuluĭ cervical; dispariţia palpitaţiunilor şi a sensaţiilor nervoase.*

Catinca C..., de 26 anĭ, căsătorită, menajeră, intră în serviciŭ la 1 Iunie 1898.

Antecedente, fără importanţă.

La etatea de 8 anĭ, pojar; la 10 anĭ variolă, gâtul se hipertrofiază apare guşa ; la 18 anĭ febră tifoidă.

Menstruată la 15 anĭ, regulat ca durată şi cantitate, până la etatea de 18 anĭ, când aŭ încetat timp de un an de zile. Maritată la 21 anĭ, a născut la termen un copil mort, dupe care a rĕmas cu o scurgere gălbue şi cu durerĭ în micul basin.

Istoricul boaleĭ. — De la vêrsta de 10 anĭ ĭ-a apărut guşa, care a crescut timp de un an, dupe care a rĕmas staţionară până acum. Nicĭ odată nu a avut durerĭ, aşa în cât nu s'a îngrijit de loc de guşa eĭ. La epocile catameniale guşa se mărea, producêndu-ĭ o jenă în respiraţie, totul reintra în ordine dupe încetarea menstruaţieĭ.

Din luna Decembre menstruaţia ĭ-a încetat cu totul, fără ca cu toatea aceste să fi rĕmas însărcinată. In luna Ianuarie observă că are palpitaţiunĭ în fie-care zi şi maĭ forţĭ la cea maĭ mică supărare.

1) „Revista de chirurgie“ No. 4, 5 şi 6, din 1901.

De odată avea o sensaţie de căldură la faţă şi în partea superioară a toraceluĭ; sudorĭ foarte abondente 'ĭ acopereaŭ faţa şi gâtul. In acelaşĭ timp simţea bătăĭ forţĭ în regiunea precordială; cea ce o enerva foarte mult.

Dese orĭ a avut scaunele diareice.

In luna Martie intră într'un serviciŭ medical din Iaşĭ, unde i se administrează tratamentul tiroidian. Bolnava nu a simţit nicĭ o ameliorare.

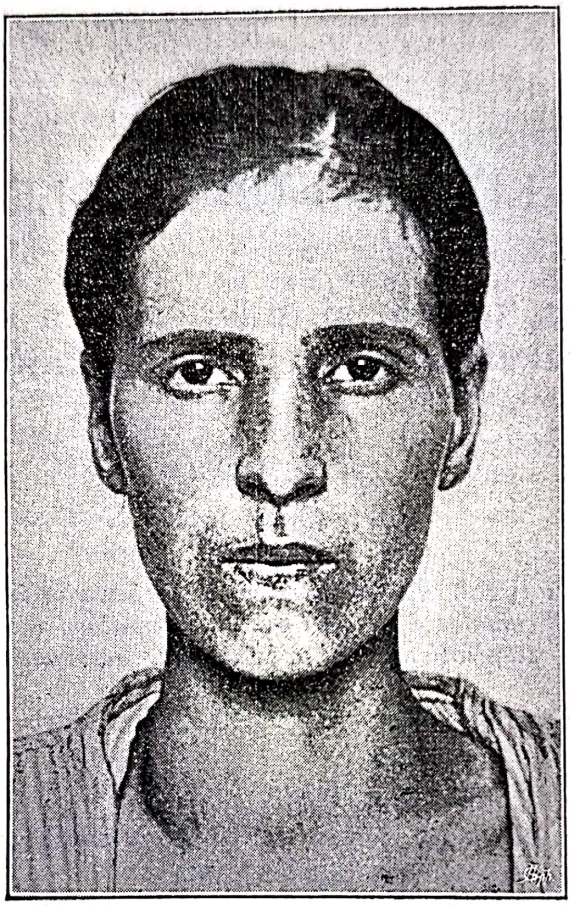

Catinca C.., înainte de operaţie

Starea prezentă. — Corpul tiroid hipertrofiat, lobul drept şi istmul mult maĭ hipertrofiaţĭ de cât lobul stâng, întinzându-se la drépta până înapoiul claviculeĭ iar pe linia mediană până sub stern. Forma tumoreĭ e neregulată, de consistenţă dură, având părţĭ dure ca piatra. Nu este animată de expansiunĭ, nicĭ pulsaţiunĭ; nu se constată nicĭ suflu prin ascultaţie.

Tumoarea e net mobilizată prin mişcările de deglutiţie.

Măsurarea gâtuluĭ.—Circonferinţa maximă a gâtuluĭ, la nivelul celŭ maĭ proeminent al guşeĭ, măsoară 36 c. m.

Tachicardie şi pulsaţiunĭ. — Bolnava se supără foarte uşor şi imediat are palpitaţiunĭ, care o indispun foarte mult, o agită, simte

imediat valurĭ de căldură, că se ridică în spre cap, sudorĭ profuze ’ĭ acoper gâtul și fața; nu poate să stea în pat învelită cu plapuma.

Bătăile corduluĭ foarte accelerate, nu prea forțĭ; nu se constată nicĭ un suflu la orificiŭ.

Pulsul 120 pe minut, plin și regulat.

Exoftalmia. — Nu există propulsia ochilor, se pare chiar că globiĭ ocularĭ sunt înfundațĭ în orbite. Nu se constată nicĭ un alt semn ocular.

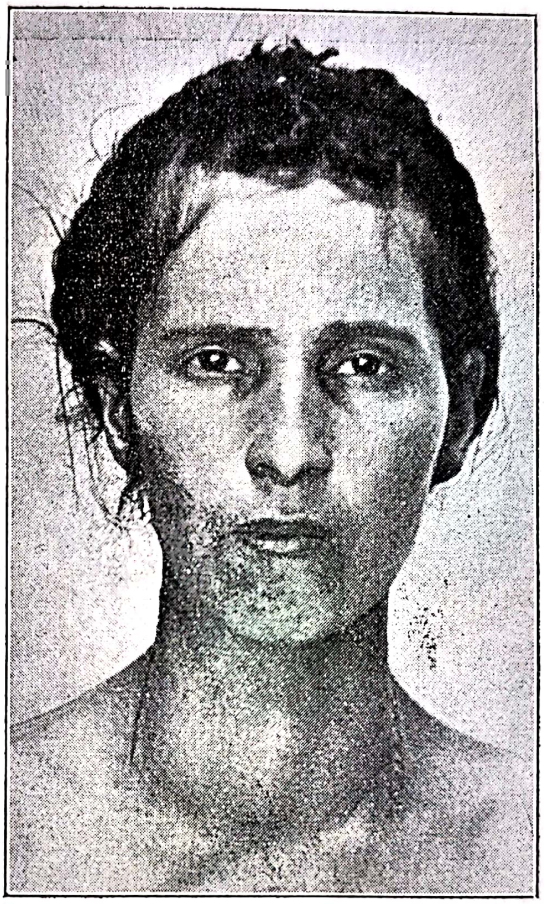

Catinca C.., dupe operație

Tremurăturĭ cu oscilațiunĭ marĭ la membrele superioare. Mersul normal.

Aparatul respirator, foarte rar accese de sufocație, maĭ ales când e prea mult agitată De alt-fel respirația e normală.

Aparatul digestiv. — Are poftă de mâncare; nu maĭ are scaune diareice.

Aparatul genito-urinar. Urina nu conține albumină. Se constată o retrodeviație uterină mobilă.

Sistemul nervos. — Starea psichică puțin deprimată. Temperament nervos, se ceartă cu toată lumea, plânge ușor.

Reflexele normale.

Nicĭ o turburare motoare, sensitivă, vaso-motorie saŭ trofică ; nicĭ o turburare cutanată.

Operaţiunea. — La 6 Iunie, sub cloroform se *rezecă complect simpaticul cervical stâng.*

Timp de 6 zile bolnava e liniştită, pulsul scade la 105; palpitaţiunĭ din când în când însă mult maĭ slabe ca înainte de operaţie.

Circonferinţa gâtuluĭ 35 şi jum c. m

La 18 Iunie se face *rezecţia complectă a simpaticuluĭ cervical drept.*

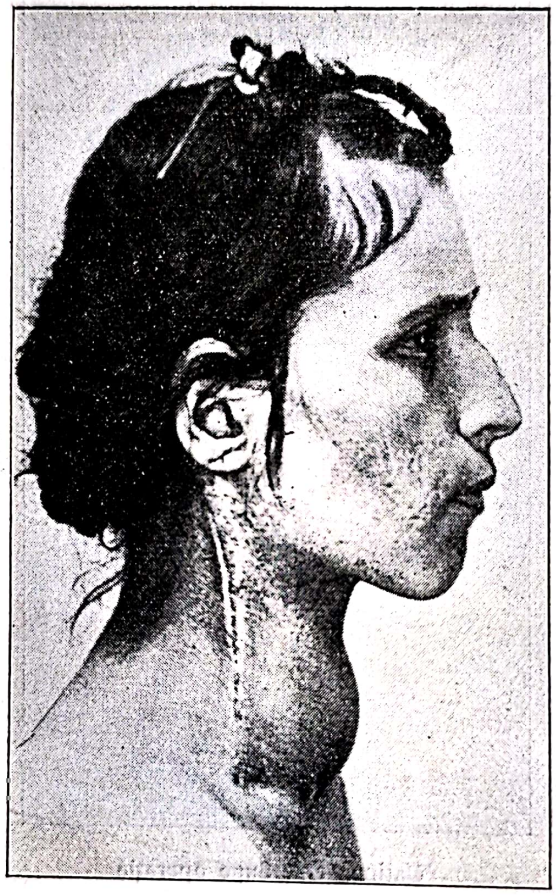

Catinca C.., dupe operaţie

Până la 26 Iunie, când se suprimă pansamentul, bolnava se simte bine, a avut încă palpitaţiunĭ cu frequenţa pulsuluĭ (110). Sensaţiile de căldură persistă, sunt însă mult maĭ puţin dezagreabile.

De la 26 Iunie până la 3 Iulie, când bolnava a eşit din spital, palpitaţiunile aŭ dispărut, pulsul a scăzut şi se menţine la 105. Tremurăturile aŭ diminuat mult, oscilaţiunile sunt micĭ. Sensaţiile de căldură aŭ dispărut. Circonferinţa gâtuluĭ 35 1/2 c. m. Bolnava se simte foarte bine şi iese mulţumită

Observația 8 (Prof. Th. Ionescu). — *Gușă exoftalmică, datând de un an; rezecțiunea totală și bilaterală a simpaticuluĭ cervical; dispariția exoftalmieĭ și a tachicardieĭ.*

Emma B... de 20 anĭ, necăsătorită, guvernantă, intră în serviciŭ la 3 Iulie 1898.

Antecedente. — Părinții trăiesc și sunt sănătoșĭ; are încă o soră care e foarte nervoasă, a suferit și suferă încă de palpitațiunĭ.

In copilărie a avut pojar. Menstruată la etatea de 13 anĭ. In primiĭ doĭ anĭ menstruele îĭ veneaŭ foarte neregulat, la 3—4 lunĭ și

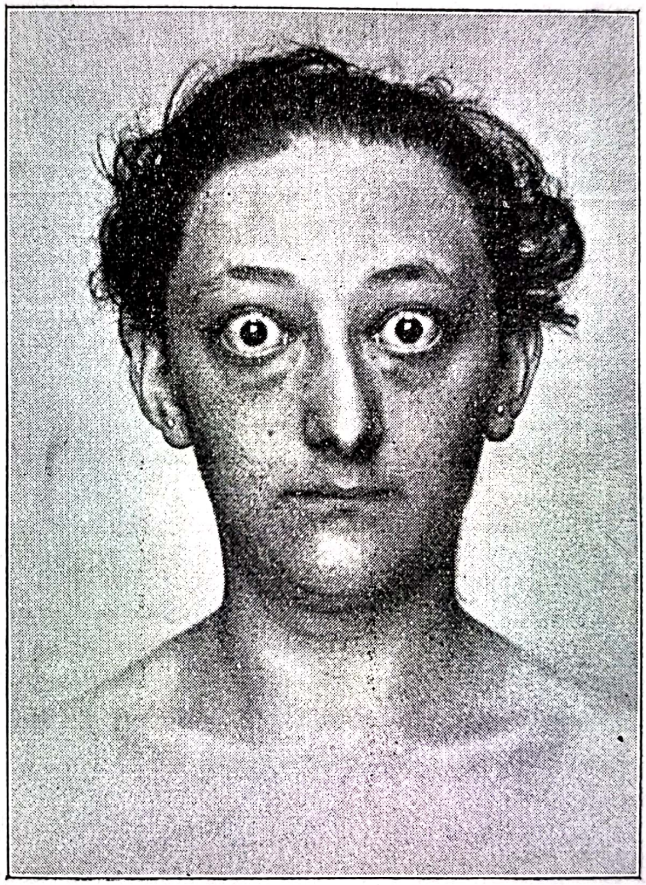

Emma B.., înainte de operație

eraŭ foarte dureroase. De 3 anĭ însă, epocile s'aŭ regulat și nu maĭ sunt de loc dureroase, durează 3 zile și sunt puțin abondente.

Istoricul boaleĭ. — De un an de zile are palpitațiunĭ, simte bătăĭ violente în regiunea precordială, foarte accentuate când se irită, și la cea maĭ mică supărare pe care 'ĭ-o fac miciĭ elevĭ, fiind guvernantă la copiĭ, este apucată de un acces de palpitațiunĭ, care durează dese-orĭ 15—20 minute, avênd în acelaș timp și o senzație de opresiune la baza gâtuluĭ.

De cincĭ lunĭ de zile, ceĭ din prejur îĭ atrag atențiunea asupra ochilor, care încep a eși în afară de orbite, exagerându-se propul-

siunea mai mult în dreapta. Această exoftalmie se exagerează pe fie-care zi, şi or de câte ori eşa în aer îi lăcrămaŭ ochiĭ.

De unde până aci avea un mic grad de miopie, începe a vedea mai bine, putênd să citească mult mai lesne, şi la o distanţă mai mare.

La fie-care epocă catamenială pe lângă că accesele de palpitaţiuni sunt mai frequente, dar opresiunea pe care o simţea la baza gâtuluĭ o sufocă.

Starea prezentă. — La nivelul corpuluĭ tiroid nu se constată nicĭ o hipertrofie manifestă. Circonferinţa gâtuluĭ 34 c. m.

Emma B.., înainte de operaţie

Tachicardiè şi pulsaţiuni. — In tot timpul cât a stat în serviciŭ, bătăile corduluĭ aŭ fost liniştite, nu a avut nicĭ un acces de palpitaţiunĭ. Pulsul regulat, plin, numĕră 80 pe minut.

Exoftalmia. — Exorbitism foarte pronunţat mai ales în dreapta.

Pupilele egale, reacţionează bine la lumină, mai slab la acomodare.

Bolnava închide complect ochiĭ, pleopele acoperind bine globiĭ ocularĭ. Nu există nicĭ semnul luĭ de Graeffe nicĭ al luĭ Stelwag Nu există oftalmoplegie externă.

Globiĭ ocularĭ sunt neîncetat inundaţi de lacrămĭ.

Tremurătură nu are.

Aparatul respirator. — Nu are nică o jenă în respirație, de cât în momentul acceselor de palpitație.

Aparatul digestiv. — Are poftă de mâncare, digerează ușor. Nu a avut nică odată scaune diareice.

Aparatul urinar. — Urina nu conține albumină.

Sistemul nervos. — Temperament nervos, se irită foarte lesne și plânge adese-orĭ fără nică o cauză. — Se ceartă cu toată lumea pentru cel maĭ mic lucru.

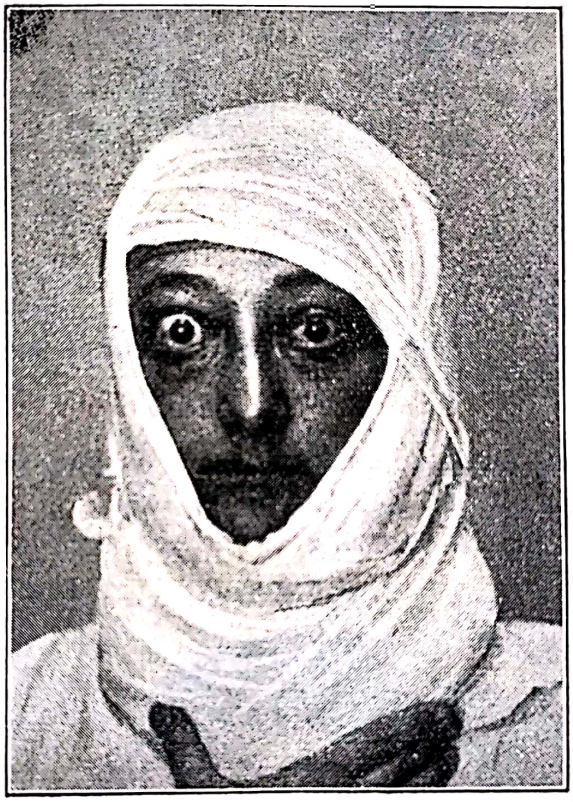

Emma B., operată în stânga

Reflexul faringian puțin diminuat; cel patelar aproape abolit.

Operațiunea. — La 4 Iulie se face *rezecția totală a simpaticuluĭ cervical stâng.*

La 5 Iulie diferența de exorbitism deja marcată înainte de operație, între ochiul din dreapta și cel din stânga, devine și maĭ manifestă, ochiul stâng fiind cu mult maĭ intrat în orbită. — Pulsul s'a menținut la 80.

La 10 Iulie se face *rezecția totală a simpaticuluĭ cervical drept.*

In zilele următoare, globul ocular drept reintră în orbită, exoftalmia dispare aproape complect, remânênd însă o diferență mult maĭ mică de alt-fel, între ochiul drept și cel stâng care este mult maĭ retras.

Emma B.., dupe operație

In tot timpul după operație accesele de palpitație nu s'aŭ mai repetat. — Bolnava ese din serviciŭ la 16 Iulie.

Revĕzută în maĭ multe rînduri (ultima oară la Noembre 1900),

Emma B.., dupe operație

Scanned with OKEN Scanner

se constată o vindecare complectă. Accesele de palpitațiuni cu dureri precordiale nu s'aŭ mai repetat; doarme liniștit, sensație de căldură nu are, jena ce simțea la baza gâtuluĭ a dispărut, temperamentul s'a schimbat cu totul devenind calmă și foarte puțin iritabilă. Exoftalmia dispărută, ochiul din dreapta însă este în ușor exorbitism față de cel stâng. — Pulsul 76. Bólnava se găsește complect vindecată ne mai avênd nicĭ una din turburările anterioare operațiuneĭ.

Observația 9 (Prof. Th. Ionescu). — *Gușe exoftalmică; datând de 3 anĭ, rezecțiunea totală și bilaterală a simpaticuluĭ cervical, diminuarea exoftalmieĭ; diminuarea progresivă a gușeĭ și încetarea tachicardieĭ.*

Mina F. . . în etate de 27 anĭ, căsătorită, intră în serviciŭ la 25 Ianuarie 1899.

Antecedente. — Nimic important, nicĭ din partea părinților, nicĭ din partea colateralilor.

In copilărie a avut rugeolă. Menstruată la 15 anĭ, de când s'aŭ urmat regulat până acum 3 anĭ, când aŭ încetat timp de un an, după care a rĕmas însărcinată și a născut un copil la termen, facerea ușoară, lehuzia normală. Prima menstruație după lehuzie a fost foarte abondentă, în urmă a redevenit normală și regulată.

Istoricul boaleĭ. — Sunt 3 anĭ, de când în urma uneĭ răcelĭ, a avut dureri de stomac însoțite de vĕrsăturĭ aproape incoercibile, timp de 5 lunĭ. In acest timp observă că ochiĭ 'ĭ ĭes din cap, punând aceasta pe socoteala sforțărilor făcute pentru a vĕrsa. La aceași epocă începe a avea palpitațiunĭ și constată că gulerul cămășilor e prea strîmt, că gâtul se îngroașe.

După 3 lunĭ de la încetarea vĕrsăturilor, bolnava se simțea relativ bine, cu toate că fenomenele basedoviene se accentuaŭ, când are o diaree teribilă ce durează 3 lunĭ și care nu a încetat de cât după un tratament făcut la Viena.

In tot timpul cât a fost însărcinată, avea din când în când palpitațiunĭ, care dispăreaŭ prin repaos. Exoftalmia a crescut treptat, zilnic, fără exacerbațiunĭ bruște. Gușa a luat o desvoltare mult mai mare dupe facere.

Starea presentă. — Ceia ce atrage imediat atenția este privirea bolnaveĭ, care exprimă supărarea, exoftalmia fiind foarte pronunțată.

Gușa. — Corpul tiroid e hipertrofiat și proemină într'un mod manifest la fața anterioară a gâtuluĭ. Lobul drept e o dată și jumĕtate mai mare decât cel stâng. Baza lobilor e mai hipertrofiată, lărgind ast-fel baza gâtuluĭ.

Tumora tiroidiană n'are mișcărĭ de expansiune. La ascultație cu stetoscopul se aude un suflu puternic, continuu, cu ușoară exagerare la fie-care sistolă. Acest suflu e puțin cam aspru. Prin palpație

se percepe la nivelul unghiurilor superioare a ambilor lobi un thrill destul de manifest, produs probabil în arterele tiroidiene superioare.

Tumora e net mobilizată prin mişcările de deglutiţie.

Mĕsurarea gâtuluĭ. — Circonferinţa gâtuluĭ luată la bază este de 34 c. m.

Tachicardie şi pulsaţiunĭ. — Bolnava stând liniştită în pat în momentul examenuluĭ nu are palpitaţiunĭ, bătăile corduluĭ par liniştite, la ascultaţie încă sunt puţin tumultuoase La vârf se aude un sgomot în timpul întâiŭ semănând cu un fremisment. La bază timpul al II-lea e puţin eclatant.

Mina F., înainte de operaţie

Pulsul în momentul examenuluĭ numĕră 104, e regulat şi moale ; luat însă la intrarea în serviciŭ numĕra 120, pulsaţiunile eraŭ repezĭ şi precipitate.

Exoftalmia e foarte pronunţată, globiĭ ocularĭ sunt complect eşiţĭ din orbită şi parcă ar sta să cază. Când bolnava deschide ochiĭ se vede un larg cerc din sclerotică ($1^1/_2$ c.m.) în jurul corneeĭ.

Pupilele puţin dilatate, reacţionează lent la o lumină difuză, la lumina vie se contractă repede, la întuneric se dilată enorm. Vederea, după spusele bolnaveĭ, e slăbită ; când citeşte saŭ scrie e nevoită a apropia capul la o distanţă de 10 c. m. şi chiar maĭ puţin pentru ca să distingă bine literile. Poate citi şi noaptea însă obosesţe lesne şi ochiĭ încep aĭ lăcrăma.

Pleoapele acoper complect globiĭ ocularĭ; mişcarea de scoborîre a pleoapeĭ superioare se face ceva maĭ lent ca de obiceiŭ. Pleoapa in-

ferioară e puțin edematiată la baza eĭ, cea superioară e foarte transparentă așa în cât, când ea acopere globul ocular, se desinează pe ea corneea ca un disc vinĕt negricios. Conjunctiva pleoapelor inferioare e ușor injectată, tot așa și sclerotica la unghiurile extern și intern

Exoftamia e maĭ pronunțată la ochiul drept.

Nu are oftalmoplegie externă, globul ocular execută complect mișcările în toate sensurile.

Semnul luĭ de Graeffe și al luĭ Stelwag nu există, sinergia între mișcările globuluĭ ocular și pleoapa superioară fiind conservată, ca și puterea de convergență a globilor oculariĭ.

Mina F.., dupe operație

Tremurăturĭ în momentul examenuluĭ nu are, totușĭ bolnava e declară că foarte dese orĭ 'ĭ tremură mâinile și picioarele.

Aparatul respirator. — Nu are nicĭ o jenă în respirație, vocea e normală.

Aparatul digestiv. — Are poftă de mâncare, e însă constipată și face uz de purgative.

Aparatul urinar. — Urina nu conține albumină.

Sistemul nervos. — Inteligența perfectă. Temperament emotiv. Reflexele normale.

Bolnava are senzațiunĭ de căldură, fără ca termometrul să arate o ascensiune termică. Are sudorĭ zilnic, care 'ĭ acoper partea antero superioară a toraceluĭ.

Rare orĭ are cefalalgiĭ.

Operația. — La 28 Ianuarie se face *resecțiunea totala a simpaticuluĭ cervical drept.*

In zilele următoare, exoftalmia e mult mai pronunțată în stânga, ochiul drept fiind mult reintrat în orbită, pupila contractată. Bolnava are accese de palpitațiuni, avênd 150 pulsațiuni pe minut, e foarte agitată, sensație de căldură a capului ; tremurături cu oscilațiuni mari la membrele superioare (bolnava este tocmai la epoca menstruală).

La 8 Februarie, bolnava liniștită ; circonferința gâtului 33 c.m.

La 10 Februarie se *rezecă complect simpaticul cervical stâng*.

In ambele părți s'au lăsat intacte ramurile plexului cervical superficial.

De la 10—18 Februarie, bolnava a fost liniștită ; a avut însă câte-va accese de palpitațiuni, cu o intensitate și cu o durată cu mult diminuate.

Pulsul 100 pe minut, regulat și plin.

Exoftalmia e foarte redusă și egală la ambii ochi.

La nivelul gușei se mai aude suflul, însă e mai puțin intens, thrilul e ca și înainte de operație.

Circonferința gâtului 32 c. m.

Bolnava ese din spital la 18 Februarie, cu totul mulțumită de starea ei actuală.

Observația 10, (Prof. Th. Ionescu). — *Gușă exoftalmică datând de 2 ani*; *rezecțiunea totală și bilaterală a simpaticului cervical. — Diminuarea într'un mod simțitor a exoftalmiei.*

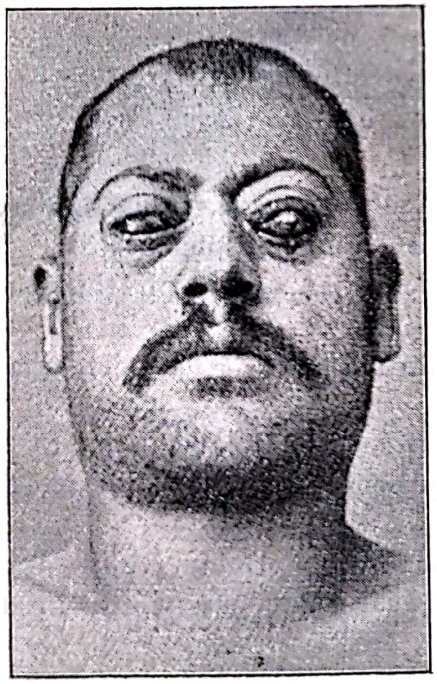

Toni D ., înainte de operație

Toni D..., de 26 ani, necăsătorit, plugar, intră în serviciu la 9 Noembre 1898

Antecedente. — Nimic important din partea antecedentelor hereditare.

In tot-d'a-una s'a bucurat de o perfectă sănătate.

Istoricul boalei, — Sunt $3^1/_2$ ani de când bolnavul a început să simță dureri la nivelul gâtului ce se iradiau la ceafă, dureri ce se însoțeau de cefalalgii frontale intense.

Acum 2 ani bolnavul a observat că gâtul i s'a îngroșat mult și că ochii sunt bulbucați Atunci a intrat în serviciul D-lui Profesor Stoicescu, unde i s'a pus diagnosticul de gușă exoftalmică, constatând pe lângă gușă și exoftalmie, o tachicardie accentuată precum și tremu-

rățurĭ caracteristice foarte bine pronunțate la membrele superioare A părăsit serviciul dupe câte-va zile.

De un an și jumĕtate în curs de douĕ sĕptămânĭ a pierdut complect vederea.

Nu a avut nicĭ odată vĕrsăturĭ, nicĭ diaree.

In tot-d'a-una s'a plâns de o senzație desagreabilă de căldură la cap și partea antero superioară a toraceluĭ.

Toni D.., înainte de operație

Starea prezentă Gușa. — Corpul tiroid este hipertrofiat, și lobul drept e mult maĭ mare ca cel stâng. Tumora e uniformă, dură și animată de bătăĭ isocrone cu sistola cardiacă. Se constată asemenea un thr l foarte pronunțat, pe toată suprafața corpuluĭ tiroid. Prin ascultație se aude un suflu sistolic.

Tumora net mobilizată prin mișcările de deglutiție.

Mĕsurarea gâtuluĭ. — Circonferința la partea superioară 41 c. m., la partea inferioară 44 c. m.

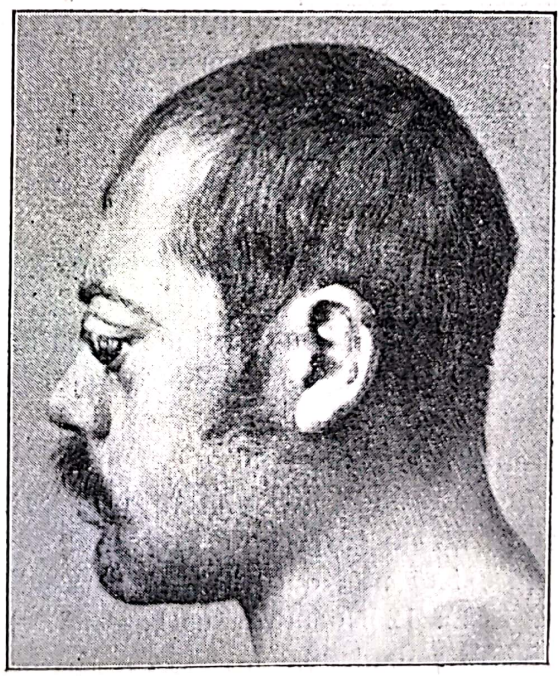

Toni D.., înainte de operație

Tachicardie și pulsațiunĭ. — Cordul nu pare mărit de volum, bătăile sunt energice, nu se constată nicĭ o leziune valvulară.

Pulsul e plin și numĕră 74 pulsațiunĭ pe minut.

Exoftalmia este foarte pronunțată, e mai mare la ochiul stâng de cât la ochiul drept, globii oculari sunt aproape luxați afară din orbite Când bolnavul vrea să închidă ochii, pleopele ochiului drept lasă între ele un spațiu de 1 c. m neacoperit, pe când pleoapele din stânga sunt aproape imobile, lăsând o mare parte din conjunctiva bulbară expusă, ceea-ce a făcut ca ea să se congestioneze, să se îngroașe, proeminând ast fel între pleoape, și luând un aspect vegetant. Cornea e opacă cu marginile rĕŭ delimitate, e ușor sbârcită.

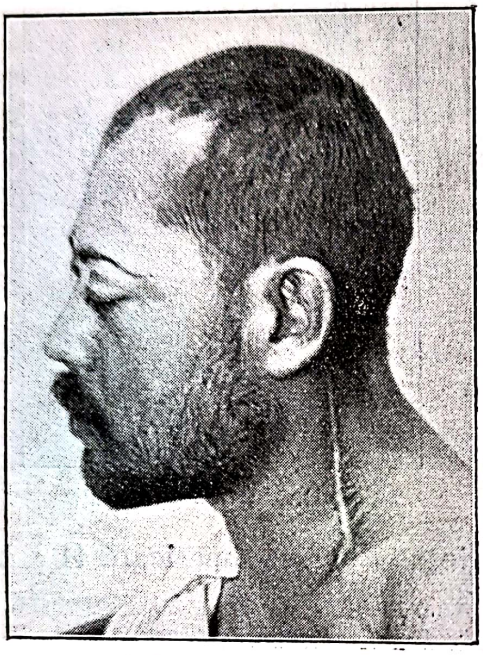

Toni D.., dupe operație

Congestia conjunctivei bulbare e întinsă și la conjunctiva palpebrală, însă mult mai puțin accentuată.

Leziunile ochiului drept sunt mai puțin intense.

Conjunctiva bulbară e congestionată și vegetantă numai pe porțiunea ce rĕmâne expusă când pleoapele sunt închise; conjunctiva palpebrală asemenea congestionată. Corneea opacă și sbârcită ca și la ochiul stâng.

Bolnavul d'abia zărește lumina, mai bine cu ochiul drept de cât cu cel stâng. Vederea e atât de mică în cât bolnavul nu se poate conduce singur.

Nu se pot constata semnele lui Graeffe și Stelwag.

Tremurăturile lipsesc complect.

Aparatul respirator. — Nu are nici o jenă în respirație, doarme liniștit; vocea normală.

Aparatul digestiv. — Mănâncă bine, cu poftă; digerează foarte bine, scaunele sunt normale.

Aparatul urinar. — Urina nu conține albumină.

Sistemul nervos. — Inteligența scoborâtă sub mijlociŭ, rĕspunde cu greŭ la întrebări.

Cefalalgii frontale și occipitale.

Reflexul faringian abolit, cel patelar exagerat.

Nu se constată nici o turburare motoare, sensitivă, vasomotorie saŭ trofică, nu există nici o turburare cutanată.

Operațiunea. — La 12 Noembre se *rezecă complect simpaticul cervical drept.* — Seara pulsul 96.

La 13 bolnavul e liniștit, în cursul nopței însă a avut vĕrsături; pulsul 96. — Ochiul drept intrat în orbită, contrastează mult cu cel stâng, propulsia acestuia pare enormă.

La 14, pulsul 72, exoftalmia a diminuat și mai mult.

La 18 se desface pansamentul, se scot firele.

Exoftalmia a diminuat atât în cât pleopele închise acoper complect globul ocular drept.

La 13 Decembre se *reȩecă simpaticul cervical stâng.* — Pulsul 72. — Ochiul pare puțin mai retras.

In restul timpuluĭ cât a stat în serviciŭ până la 3 Martie 1899, pulsul s'a menținut tot-d'a-una între 70 și 80 pe minut. Ochiul stâng s'a retras în orbită, pleoapele închise nu mai lasă de cât un mic spațiu deschis de $^1/_2$ c. m. Congestiunea intensă a conjunctivelor mult diminuată; bolnavul zăreşte mai bine, se poate chiar conduce singur.

Circonferința gâtuluĭ luată la 3 Martie la partea superioară e de $39^1/_2$ c. m., iar la baza gâtuluĭ e de 41 c. m.

(Va urma).

Apendicită saŭ kyst dermoid răsucit al ovaruluĭ drept?

de

Dr. P. BOTHEZAT

Medic primar la Spitalul Sf Spiridon din Iași

Urmare[1])

Observațiunea II. (Bouilly. — *La gynécologie. Decembre 1899*). — *Kyst dermoid sucit al ovaruluĭ drept, diagnosticat apendicită.*

D-na S., 22 anĭ, bine constituită, puțin limfatică, măritată de 4 anĭ, a avut un avort câte-va lunĭ după căsătorie, o sarcină la termen acum 2 anĭ $^1/_2$, o a 3-a sarcină care era de 6 lunĭ în momentul ultimelor accidente. Sarcina din urmă a evoluat în mod normal fără turburărĭ în afară de aparițiunea uneĭ micĭ cantităților de albumină în care timp bolnava a făcut o cură de lapte. La 18 Septembre trecut fără vre-o causă anumită bolnava a simțit subit o durere acută foarte violentă în regiunea foseĭ iliace drepte, cu vĕrsăturĭ, fenomene de peritonită și mare căldură (39.5 și 40°). In acelaș timp se constată o impĕstare difusă și dureroasă în fosa iliacă dreaptă. A treia zi după aceste accidente și bolnava avortează un fetus de 6 lunĭ. Febra și durerile mai țin încă vre-o 15 zile și apoĭ încep să scadă. Se iaŭ toate precauțiunile de antisepsie și se evită ast-fel infecțiunea uterină. Medicĭĭ carĭ aŭ îngrijit pe bolnavă cred că avortul s'a produs din cauza uneĭ crize de apendicită. Bolnava suferind încă din partea dreaptă și inferioară a abdomenuluĭ e ținută, fie în pat, fie pe fotoliŭ

---

1) „Revista de Chirurgie", No. 6.

încă timp de două luni (Octombre și Noembre). Am văzut-o pentru întâia oară luni la 20 Noembre. Starea generală slăbită, fără ca să fie rea, pofta de mâncare scăzută, constipație, nu avea febră. Pântecele nu era nici dureros nici balonat, puțin sensibil la dreapta Uterul își reluase forma și poziția, tușeul nu arată nici o leșiune peri-uterină. Toate fenomenele sunt concentrate în fosa iliacă dreaptă. Prin palpație se produce o vie durere în punctul lui Mac-Burney, și puțin mai sus și în afară de acest punct; puțin mai sus de linia spino-ombilicală aproape de spina iliacă antero-superioară se simte o induratie adâncă, dură, voluminoasă, de volumul auricularului, fusiformă, mobilă, aderentă de țesăturile adânci, dureroasă la presiune. Această masă e mult mai mare de cât cele mai multe din apendicitele cronice inflamate și e așezată mai sus și mai în afară de punctul lui Mac-Burney. Cu toate acestea nu mă pot împedeca de a o considera ca fiind apendicele indurat, mărit de volum, conținênd poate un corp străin și înconjurat de pseudo-membrane și de o îngroșare conjonctivă peri-apendiculară. Semnele fisice erau evident anormale dar indicațiunea operatorie fiind formală se face laparotomia în ziua de 25 Noembre. Incisie laterală pe induratie, întrecênd-o în sus și în jos. Peritoneul parietal e roșu, îngroșat, aderent de ansele intestinale cari ascund regiunea, acestea fiind îndepărtate se dă peste un corp negru lipit pe fața internă a foseĭ iliace, înăuntrul și puțin d'asupra spineĭ iliace antero-superioare. Acest corp negru nu este de cât un mic kist ovaric al căruĭ pedicul s'a sucit și a căruĭ leșiune a dat loc la tot cortejul peritoneal de la începutul accidentelor. Poziția anormală a acestuĭ kyst așezat sus se explică prin sediul ce ocupa el când s'a sucit la a 6-a lună a sarcineĭ din causa desvoltăreĭ uteruluĭ gravid. Fixat prin aderențe peritoneale solide desvoltate după acest accident el n'a putut urma uterul când s'a coborât și a rămas aderent în poziție anormală. In afară de aceasta în un punct al kystuluĭ adera capătul terminal al apendiceluĭ, roz și vascularisat în acest punct dar neatins în restul întinderei sale.

Se rezecă și kystul și apendicele. Kystul are volumul unuĭ oŭ mare de porumbel și e un *kist dermoid*. Două-spre-zece zile după operație bolnava e aproape vindecată.

Observațiunea III. (Bouilly. *La gynécologie, 1900*). — *Kyst dermoid al ovaruluĭ, crise dureroase simulând apendicita, ovariotomie, vindecare.*

Aprilie 1899. — D-na O., de 40 de anĭ, mare, voinică, bine constituită, sănătoasă; a avut două sarcinĭ fără accidente. Durerĭ în pântece de când a început regula la vêrsta de 12 anĭ; la 14 anĭ crisă gravă de peritonită care a pus pe bolnavă în pericol de moarte și a ținut-o în pat între 6 săptămânĭ și două luni; de la această dată a avut des durerĭ în partea dreaptă a pântecelui dar nicĭ-o-dată

destul de tarĭ pentru a necesita repaosul De multă vreme suferă de turburărĭ digestive la stomach; mare tendință spre dispepsie cu flatulență gastrică și intestinală

In luna luĭ Iulie 1898 a avut o crisă dureroasă acută, febrilă care a necesitat treĭ săptămânĭ de repaos, în care timp a suferit de durerĭ marĭ în partea dreaptă a abdomenuluĭ, de febră, etc. Această crisă a fost luată drept o apendicită; am văzut pe bolnavă la sfârșitul boaleĭ și am gândit că în adevĕr era vorba de *apendicită* și că violența fenomenelor ce se arătase nu ar permite să se conserve acest apendice.

In Martie 1899 o nouă crisă, durerile încep în partea stângă a pânteceluĭ dar revin repede în partea dreaptă. febră, vĕrsăturĭ, durerĭ, ușor timpanism, toate arătaŭ un proces acut; durerea la presiune e localisată în toată regiunea foseĭ iliace, fără localisare precisă la punctul luĭ Mac-Burney. Crisa, păzită de aproape nu presintă nicĭ-o-dată fenomene îngrijitoare pentru ca să se opereze de urgență; totuși temperatura s'a ținut maĭ multe zile între 38.^{5} și 39^0; pulsul n'a întrecut nicĭ-o-dată 100—104; crisa întreagă ține aproape 3 săptămânĭ, în timpul cărora tot persistă o mică mișcare febrilă. O dată ce fenomenele acute ale primelor zile aŭ trecut, putêndu-se pipăi maĭ ușor abdomenul, se constată că maximul durereĭ e dedesubtul punctuluĭ luĭ Mac-Burney, și că la acest loc maximum, aproape la douĕ degete d'asupra pubisuluĭ, se simte o impĕstare difusă, superficială, rĕŭ limitată, ca retro-parietală. Prin tușeŭ se simte o umflătură pe marginea dreaptă și puțin înaintea uteruluĭ, prin tușeŭ și pipăirea combinată aĭ noțiunea uneĭ tumefacțiunĭ vîrtoase, dureroase, formate de anexele drepte crescute în volum. Când am făcut această constatare n'am maĭ avut nicĭ o îndoială că nu era vorba de o apendicită ci de o lesiune anexială. Singura greutate este să cunoaștem causa acesteĭ anexite căcĭ nu se găsește nicĭ o urmă de infecție uterină post-puerperală, nicĭ un antecedent de endo-metrită, nicĭ un trecut genital orĭ-care; vaginul e tare și resistent, uterul în bună poziție, fără leucoree, fără sensibilitate. Regulele sunt numaĭ dureroase de la început, dar regulate și nu exagerate. Ele apar și data aceasta ca de obiceiŭ între 30 Martie și 7 Aprilie. De la 10 Aprilie bolnava se poate considera ca vindecată de crisa eĭ acută; dar rĕmâne suferindă, suferă des de durerĭ în partea dreaptă, rĕmâne galbenă și fără poftă de mâncare, și nu poate sta sculată de cât câte-va ore pe zi. Prin pipăire se simte încă pe marginea dreaptă și spre fundul uteruluĭ o umflătură vîrtoasă, resistentă, destul de superficială; se găsește prin tușeŭ cu aceleașĭ caractere ca maĭ sus, și la presiune e tot dureroasă.

S'a decis de mult că operația e indispensabilă orĭ-care ar fi causa durereĭ și natura lesiunilor. Dar după mine trebue să considerăm boala ca o lesiune anexială, să facem o laparotomie mediană și să scoatem apendicele dacă e nevoie prin o operație complementară.

Operaţie la 21 Aprilie 1899. Laparotomia mediană pe plan înclinat. Indată după incisiunea pereteluĭ abdominal se dă peste un corp alb gălbuĭ acoperit de epiploon aderent de faţa posterioară a pereteluĭ abdominal, înconjurat de pseudo-membrane peritoneale vechĭ, resistente şi confundate pe o largă suprafaţă cu peritoneul parietal. Să constată îndată că avem a face cu un mic kyst dermoid al ovaruluĭ drept. Aderenţele sunt deslipite cu o compresă, în timpul acesteĭ deslipirĭ kystul să rupe în două puncte şi lasă să se scurgă un lichid gălbuĭ, gras, untdelemnos, care e primit pe compresele ce apără cavitatea abdominală.

Acest mic kyst dur, ca şi cum ar fi calcaros la suprafaţă, de volumul unuĭ ou de hulub saŭ a unuĭ mic ou de găină e isolat din toate părţile şi desfăcut fără ca să fie nevoie să se pediculeze. Regiunea foseĭ iliace drepte e normală fără semne de peritonită veche saŭ recentă; apendicele apare sănătos. Kystul ovaric era aşezat, ast-fel cum îl arătase şi examenul clinic, deasupra uteruluĭ, spre cornul drept, aderent la faţa posterioară a pereteluĭ şi imobilizat în acest punct. Membrana kistuluĭ e îngroşată, vînătă, conţine o şuviţă de pĕr puţin colorat, aproape sur şi o substanţă de aparenţă cutanată, aderentă la părete kistic, presentând îndoiturĭ şi circonvoluţiunĭ în care se găseşte o parte dură, resistentă de consistenţă osoasă.

Operaţiunea a fost simplă şi uşoară, n'a ţinut maĭ mult de 20 minute. Bolnava părăseşte spitalul la 12 Maiŭ, 20 zile după operaţie, fără să fi presentat cea maĭ simplă complicaţiune".

Analisa şi critica acestor observaţiunĭ presintă un interes deosebit şi ne duc la resultate carĭ merită să fie cunoscute.

Simptomele ce presenta copila din prîma observaţie păreaŭ la început destul de caracteristice. Boala începuse cu treĭ săptămânĭ înainte de venirea eĭ la spital, avea durerĭ în pântece şi căldură, aşa spunea mama copileĭ; timp de o săptămână nu 'ĭ-a fost aşa de rĕŭ dar de 15 zile simptomele se agravase, durerile eraŭ marĭ în partea dréptă a pânteceluĭ, era constipată, vĕrsa toată ziua, avea multă căldură. După 4 zile de la începutul acelor douĕ săptămânĭ a avut diaree, apoĭ 'ĭ-a fost maĭ bine, s'a sculat puţin şi a putut umbla cu toate că avea încă durerĭ în pântece. La spital vine cu toate simptomele uneĭ apendicite acute cu fenomene de peritonită localisată, vĕrsăturĭ, pântece balonat, impĕstat şi dureros în regiunea ileo-cecală, unde se simţea o tumoare pe care se întindea apendicele, con-

stipaţie, temperatură joasă, puls foarte frecuent. După câteva zile de tratament starea bolnaveĭ se îmbunătăţeşte, constipaţia cedează la clisme, balonarea pânteceluĭ scade, vĕrsăturile sunt mult maĭ rare, puterile revin şi temperatura se ridică. Faţă cu această schimbare să continuă tratamentul medical instituit la început şi până la 8 Noembrie boala de şi cu încetul, merge spre bine. In ziua de 8 Noembrie, bolnava are o nouă *crisă*, varsă mult, are dureriĭ teribile în pântece care se balonează din noŭ, constipaţiunea e rebelă. Aceste fenomene se amendează a doua zi, dar spre noapte reîncep cu o intensitate maĭ mare şi copila moare la 10 Noembrie dimineaţa.

Evoluţiunea aceasta a fenomenelor clinice pe care le-am observat la bolnava noastră nu este ia caracteristică apendiciteĭ cu peritonită localisată ? Boala începută cu dureriĭ în partea dreaptă a pânteceluĭ, cu constipaţie, cu reacţiune peritoneală, cu durere la palpaţie în partea dreaptă, cu constatarea unuĭ apendice bolnav în aceiaşĭ parte, toate simptomele arătându-se sub formă de crise, nu eraŭ simptome de apendicită ?

Ne puteam noĭ gândi că la această copilă de 13 anĭ fără trecut genital aveam a face cu o salpingită supurată, cu o salpingită simplă avênd pediculul sucit, saŭ la un kist ovaric cu aceiaşĭ complicaţiune? Se înţelege că nu — variaţiunea simptomelor, apariţiunea lor sub formă de crise consecutive uneĭ tulburăriĭ gastro-intestinale care ţineaŭ de maĭ multă vreme, împăstarea dureroasă nu prea bine localisată în regiunea ilio-apendiculară, sensaţiunea dată de apendice în regiunea iliacă dreaptă, în locul clasic al lesiunelor apendiculare, cu toată contractura muşchilor abdominalĭ, eraŭ semne suficiente pentru a motiva diagnosticul de kist ovaric cu pedicul sucit? Se înţelege iarăşĭ că nu.—Dar atunciĭ în asemenea împrejurăriĭ, suntem expuşĭ să facem regulat o greşală de diagnostic, greşală care póte să fie dăunătoare bolnavuluĭ cum a fost dăunătoare în casul nostru şi cum a maĭ fost şi în casurile altora.

Absolut tipice în această privinţă sunt şi observaţiile luĭ Bouilly. Iată ce spune el însu-şĭ asupra primuluĭ cas:

„Imĭ pare că ar fi fost imposibil să se evite greşala; repeziciunea şi gravitatea fenomenelor peritoneale, temperatura înaltă, starea de graviditate a bolnaveĭ, localisarea precisă şi fixă a durereĭ şi a umflăturеĭ în fosa iliacă dreaptă constatate în momentul crisеĭ acute cu care a început boala, constituiaŭ atâtea argumente în favoarea apendicitеĭ. Nu era nicĭ un motiv să se gândească la o torsiune de pedicul al unuĭ kist ovaric la această femee tînără la care nicĭ nu s'a constatat, nicĭ nu s'a presupus că ar putea fi o tumoare abdominală, dar la care din contra treĭ sarcinĭ în patru anĭ dovedeaŭ existenţa unuĭ aparat genital normal.

In general în casurile de torsiune a unuĭ pedicul ovaric temperatura nu e atât de ridicată cum a fost în casul actual şi e probabil că starea de graviditate n'a fost fără influenţă asupra eĭ.

După căderea fenomenelor acute acelaş diagnostic de apendicită rĕmânea încă maĭ adevĕrat; persistenţa uneĭ tumorĭ şi a uneĭ durerĭ în fosa iliacă dreaptă, în vecinătatea regiuneĭ clasice a apendiciteĭ, nu permitea să se formuleze o altă părere. Am împărtăşit'o şi eŭ cu toate că puţin mirat de volumul mare al umflăturеĭ apendiculare saŭ peri-apendiculare şi de posiţia ce o ocupa de-asupra linieĭ luĭ Mac-Burney. Numaĭ operaţiunea putea să arate până la ce punct era complectă greşala şi greŭ diagnosticul".

In a doua observaţie, spune Bouilly: „greşala n'a fost de lungă durată, ea n'a triumfat de cât în primele perioade ale începutuluĭ. Boala n'a putut fi rectificată prin evoluţiunea ulterioară a accidentelor şi resultatele unuĭ examen devenit maĭ uşor". Şi maĭ departe: „Trebue însă recunoscut că istoria boaleĭ şi simptomatologia eĭ dădeaŭ ideea uneĭ apendicite maĭ mult de cât pe aceea a uneĭ lesiunĭ anexiale. Examenul medical el însuşĭ ar fi putut fi înşelător: presenţa umflăturеĭ retro-parietale, aderenţa la părete nu e comună în lesiunile anexelor şi pare să aparţie maĭ mult colecţiilor peri-apendiculare, cu tendinţa de a cuprinde părетele abdominal. De acolo şi a conchide la o

apendicită jos localisată, cu sediul pelvian, nu ar fi fost de cât un pas. Mĭ-a trebuit o mare atenţiune şi o mare deprindere în examenele genitale pentru a nu cădea în o asemenea greşală. Examenul făcut de la începutul accidentelor cu greutăţile determinate de durere, timpanism şi împăstarea exudatelor peritoneale n'ar fi permis să se conchidă ast-fel.

Din observaţiile de maĭ sus se vede decĭ lămurit că e foarte interesant să facem cunoscute asemenea greşelĭ de diagnostic, să le interpretăm la lumina lesiunilor găsite în autopsiĭ saŭ la operaţiĭ, să le comparăm între ele şi să căutăm a precisa elementele caracteristice care ne permit să facem dacă nu un diagnostic absolut precis dar cel puţin unul apropiat de adevĕr.

Am vĕzut că kistul dermoid sucit al ovaruluĭ drept presintă o serie de simptome aproape identice cu acele ale unor forme de apendicită. Să luăm acum în parte pe fiecare din aceste simptome şi să vedem dacă putem găsi în caracterele ce presintă ele vre-o deosebire între acele ce observăm la kistul dermoid şi acele ale apendicitelor.

Vom putea face ast-fel o comparaţie între datele anamnestice şi simptomele clinice ale acestor douĕ forme de lesiunĭ din regiunea ileo-cecală carĭ se simulează una pe alta. Antecedentele bolnaveĭ nu aŭ mare importanţă, se înţelege că la acelea carĭ aŭ suferit des de turburărĭ gastro-intestinale avem maĭ mult dreptul să ne gândim că există o lesiune a apendiceluĭ de cât la altele ale căreĭ organe uteroanexiale aŭ fost adese-orĭ inflamate, dar aceste date nu trebuesc luate în serioasă consideraţiune de cât când corespund cu semne carĭ ne-aŭ decis maĭ d'înainte asupra diagnosticuluĭ şi nu aŭ de cât să-l confirme.

Aşa, copila din observaţia I în vêrstă de 13 anĭ a suferit maĭ mult timp de intestine cu cât-va timp înainte de a i se suci kistul dermoid, iar trecutul eĭ genital fusese normal. Cu toate acestea a avut o lesiune genitală.

Bolnava din observaţia II (Bouilly) era în vêrstă de

22 ani, măritată de 4 ani, a avut un avort câte-va luni după căsătorie o sarcină normală și apoi un avort la 6 luni din causa unui kist dermoid sucit al ovarului drept care fusese luat drept apendicită.

A doua bolnavă a lui Bouilly în vêrstă de 40 de ani a avut două sarcini fără accidente, de și suferea de dureri în pântece de când a început menstruația; la vêrsta de 14 ani a avut o peritonită. Multă vreme a suferit de turburări digestive la stomach (dispepsie) cu flatulență gastrica și intestinală.

Dacă din antecedentele bolnavei putem afla că a avut o tumoare în pântece, că tumoarea a crescut cu încetul, că apariția și evoluțiunea ei a fost întovărășită de turburări genitale, lucrul se simplifică, dar e foarte rar să avem norocul de a ne folosi de asemenea informațiuni.

Forma clinică cea mai frecventă a torsiunei kistului dermoid al ovarului drept care simulează apendicita, e acea acută, datorită unei suciri repezi și violente a pediculului, sucire care se manifestă prin crise acute și perioade de liniște relativă.

Forma clinică cea mai frecventă de apendicită pe care o simulează un kist sucit al ovarului drept saŭ care simulează un asemenea kist e apendicita acută cu peritonita localisată, evoluând și ea cu perioade de crisă.

Principalele simptome cari se observă în formele acute și în crisele formelor grave atât în apendicită cât și în kistul dermoid sucit al ovarului sunt durerea, contractura musculară cu impastarea și tumoarea localisată în partea dreaptă și inferioară a abdomenului, reacțiunea peritoneală, frecuența pulsului și schimbarea de temperatură.

Durerea e vie, bruscă, violentă, vine pe neașteptate, poate opri respirația și produce sincopa.

In kistul sucit această durere apare în timpul mișcărei bolnavei când sare, când umblă, când primește o lovitură, în timpul menstruației, de la început e bine localisată la nivelul kistului, dacă nu s'aŭ format încă aderențe și kistul e încă mobil, prin schimbarea de posiție a bolna-

veĭ se schimbă și sediul și caracterul durereĭ; când durerea e puternică ea se întinde spre membrul inferior, spre hipochondru, spre regiunea lombară, spre ombilic.

In casul nostru durerea a apărut după o lovitură pe abdomen și a determinat repede umflarea pânteceluĭ și vĕrsăturile, apoĭ s'a întins spre picioare, spre ombilic. In casurile luĭ Bouilly la primul, o durere acută, foarte violentă a apărut subit în fosa iliacă dreaptă și a fost urmată de fenomene peritoneale; la al doilea durerile aŭ început în partea stângă a pântecelui, aŭ trecut apoĭ la dreapta și s'aŭ oprit aci fără localisare precisă la punctul luĭ Mac-Burney.

In apendicita acută cu peritonită localisată durerea rare orĭ apare în mod violent, fără ca o greutate în pântece, constipația și chiar o ușoară durere în fosa iliacă dreaptă să o anunțe; apoĭ când durerea e puternică la început iradiațiunile eĭ împedică pe bolnav de a o putea localisa într'un loc precis. Fosa iliacă dreaptă și punctul luĭ Mac-Burney în special sunt locurile unde durerea e maĭ violentă, dar mulțĭ se plâng de dureri în coapsă, pe care o țin în flexiune când peri-apendicita s'a întins spre psoas, în jurul ombiliculuĭ, în flancul drept; maĭ târziŭ durerea să limitează în o regiune maĭ precisă și mijlocul linieĭ ombilico-iliace, după Mac-Burney, pare să fie locul eĭ de predilecțiune. In apendicită durerea e și adâncă și superficială. Dieulafoy a observat că la bolnavele nervoase există în afară de durerea profundă și o hyperestesie a pieleĭ abdomenuluĭ pe care să provoacă o vie durere numaĭ prin o ușoară atingere cu vîrful unghiilor saŭ cu un corp ascuțit.

Contractura musculară și împăstarea din regiunea ileo-cecală dreaptă constitue iarăși simptome de mare importanță. Contractura musculară e datorită durereĭ; atât la apendicită și în kistul ovaric sucit că are aceleași caractere și ne împedică de multe orĭ să explorăm regiunea pentru a ne da samă de cele ce se pot găsi sub păretele abdominal. Dacă procedăm însă încet și vorbim cu bolnava

pentru a-ĭ atrage atenţiunea asupra altor simptome, contracţiunea dispare, dacă nu reuşim, ânestesiăm cu chloroform şi atunci resistenţa musculară fiind învinsă, constatăm prin palpaţiune şi prin percuţiune că în regiunea ileo-cecală există o tumoare | care presintă caractere variabile după cum e datorită existenţeĭ uneĭ colecţiunĭ peri-apendiculare saŭ unuĭ kist ovaric sucit.

Colecţiunea peri-apendiculară nu să simte în prima zi a apendiciteĭ. După câte-va zile (3 saŭ 4) însă se arată o indurație a păreteluĭ abdominal şi o umflătură carĭ ocupă fosa iliacă dreaptă, umflătura e strîns aderentă de păretele abdominal, rĕŭ limitată, la început foarte vîrtoasă, pe urmă maĭ moale. Prin percuție se determină une-orĭ o zonă de matitate care delimitează tumoarea şi atunci se poate constata că această tumoară e neregulată; altă dată când percutăm maĭ puternic sub zona de indurație se aude sonoritate intestinală; fenomenele acestea depind deci de grosimea păturei de peri-apendicită care s'a aplicat la păretele abdominal şi ne desparte de ansele intestinale. Când apendicele inflamat mărit de volum e aplicat la fața internă a păreteluĭ abdominal ceea-ce e foarte rar, se simte pe tumoare sub forma unuĭ cordon indurat avênd o direcție oblică de sus în jos şi din afară înăuntru. Când evoluțiunea indurației peri-apendiculare merge spre supurație atunci „tumoarea creşte şi se formează o ridicătură în regiunea ceculuĭ; să constată o matitate maĭ mult saŭ maĭ puțin precisă, în afară de cazurile în carĭ abcesul e ascuns d'inapoia anselor intestinale saŭ d'inapoia ceculuĭ saŭ când prin o perforație intestinală gazurile se amestecă cu conținutul abcesuluĭ. Edemul peretelui abdominal e rar şi să arată la ultima perioadă. Acelaş lucru să poate spune de fluctuație care nu există de cât când abcesul e foarte mare". (Jalaguier). Trebue încă să adăogăm că delimitarea tumoreĭ se face foarte cu greŭ şi chiar când colecţiunea apendiculară e complect formată şi fluctuentă totuşi în jurul eĭ există o zonă de împăstare caracteristică uneĭ inflamațiunĭ. De asemenea colecţiunea apendiculară e fixă, tumoarea ce

o represintă nu se poate schimba din locul în care s'a format.

Tumoarea formată de kistul ovaric se simte în prima zi a manifestaţiunilor infiamatoriĭ acute din regiunea ileo-cecală; la început când nu e aderentă încă de păretele abdominal saŭ de ansele intestinale să poate mobilisa și bolnava însă-șĭ îșĭ dă seamă de aceste mișcărĭ. Maĭ târziŭ când kystul se fixează prin exsudatele ce acoper suprafața luĭ deși imobil totușĭ să poate delimita maĭ bine și nu presintă o zonă de împăstare întinsă ca la apendicită.

Matitatea în regîunea ocupată de tumoare e bine pronunţată și nu se găsesc zone neregulate de timpanism între părţĭ mate.

Dacă bolnava știe că avea înainte o tumoare, ia observă că după primele durerĭ carĭ indică torsiunea pediculuĭ, volumul acesteĭ tumorĭ a crescut. Sediul tumoreĭ kistice în general e pelvian. Când însă are un volum maĭ mare și maĭ cu seamă când crește încă după torsiunea pedicululuĭ ia trece de-asupra strîmtoareĭ superioare și devine abdominală. Atuncĭ se constată maĭ bine că există o tumoare regulată, întinsă, resistentă, maĭ mult saŭ maĭ puţin fluctuentă și bine limitată.

Aceste simptome de tumoare ale unuĭ kist dermoid sucit al ovaruluĭ drept nu sunt însă în tot-d'a-una atât de caracteristice. N'avem de cât să reamintim cum aŭ fost ele în casurile citate maĭ sus.

In casul nostru s'a găsit timpanism pe toată regiunea abdominală în afară de regiunea hipogastrică și de regiunea iliacă dreaptă unde era matitate limitată la o zonă care prin palpaţie dădea sensaţiunea de împăstare; să putea delimita ast-fel o tumoare resistentă care părea să fie beșica urinară întinsă tare. După ce s'a deșertat beșica a rĕmas totușĭ o bună parte din tumoare care era dureroasă la presiune, fixă și peste care se simţea un cordon indurat, cilindric de mărimea unuĭ deget al căruĭ sediŭ și direcţiune permitea să-l luăm drept apendice. Autopsia ne-a arătat că sensaţiunea de împăstare și durerea la pre-

siune era datorită inflamaţiuneĭ şi aderenţeĭ întregeĭ jumătăţĭ drepte a epiploonuluĭ pe de o parte de păretele abdominal iar pe de altă parte de peretele kistuluĭ care era ast-fel complect imobilisat; sensaţiunea de apendice, am vĕzut că ne-o dădea trompa inflamată şi sucită, de care să ţinea apendicele care avea numaĭ peritoneul alterat.

In casul întâiŭ al luĭ Bouilly „pântecele nu era nicĭ dureros, nicĭ balonat ci numaĭ uşor sensibil la dreapta. Toate fenomenele eraŭ concentrate în fosa iliacă dreaptă. Prin palpaţie se producea o vie durere în punctul luĭ Mac-Burney şi puţin maĭ sus şi în afară de acest punct; puţin maĭ sus de linia spino-ombilicală, aproape de spina iliacă antero-superioară se simte o induraţie adâncă, dură, voluminoasă, de volumul auricularuluĭ, fusiformă, imobilă, aderentă de ţesăturile adâncĭ, dureroasă la presiune. Această masă e mult maĭ mare de cât cele maĭ multe din apendicitele cronice inflamate şi e aşezată maĭ sus şi maĭ în afară de punctul luĭ Mac-Burney. Cu toate acestea nu mĕ pot împedeca de a o considera ca fiind apendicele indurat, mărit de volum“. (Bouilly).

In casul al doilea Bouilly găseşte: „odată ce fenomenele acute ale primelor zile aŭ trecut, putêndu-se pipăi maĭ uşor abdomenul, că maximul durereĭ e dedesubtul punctuluĭ luĭ Mac-Burney şi că la acest loc maximum, aproape la douĕ degete d'asupra pubisuluĭ, se simte o împăstare difusă, superficială, rĕŭ limitată, ca retro-parietală“.

Reacţiunea peritoneală şi vĕrsăturile se observă şi în kistul ovaric sucit şi la apendicită.

In kistul ovaric sucit repede aceste vĕrsăturĭ apar odată cu durerea — ele însă nu sunt de cât foarte adese orĭ fecaloide (casul nostru) de obiceiŭ sunt alimentare saŭ biliare.

Inflamaţiunea peritoneuluĭ datorită uneĭ infecţiunĭ identice cu acelea ce se produc după cum crede Legueu în torsiunea hidrosalpingitelor, saŭ uneĭ iritaţiunĭ aseptice a peritoneuluĭ după părerea luĭ Hartmann, e constantă. E a începe cu fenomene de durerĭ abdominale, de meteorism, constipaţie cu oclusie intestinală une-orĭ, înainte numite

fenomene de „peritonism“, apoĭ se localisează în regiunea unde evoluează procesul inflamator, care orĭ şi ce s'ar spune e un proces septic microbien. Infecţiunea vine ea din trompă infectată pe cale uterină, vine ea din intestin prin aderenţele formate, aceasta e indiferent, ceea-ce ştim noĭ e că inflamaţiunea produsă e de natură infecţioasă şi ca o lesiune infecţioasă evoluează.

Această inflamaţiune a peretelui kistic determină formarea de aderenţe între acest perete şi organele vecine, ca uterul, păretele abdominal, epiploonul, apendicele, cecal, bĕşica, rectul. Aceste aderenţe îngroaşă păretele kistic, îĭ modifică consistenţa regularitatea şi liniştea, fixează tumoarea şi o imobilizează. Termenul pe care îl daŭ unii autorĭ ca semn de diagnostic diferenţial între un kist sucit care e mobil şi o apendicită care nu e mobilă, n'are nicĭ o valoare *în* perioada aceasta. Kistul sucit pe care l'am găsit la bolnava noastră era puternic aderent de păretele abdominal, de epiploon, de rect, de uter, de apendice şi de anse intəstinale. Aderenţele eraŭ atât de puternice în cât chiar la autopsie am avut marĭ greutăţi să le desfacem.

Kistul dermoid din primul cas al luĭ Bouilly era tot în aceleaşĭ condiţiunĭ „Peritoneul parietal era roşu, îngroşat, aderent de ansele intestinale, carĭ ascundeaŭ regiunea, acestea fiind îndepărtate se dă peste un corp negricios, lipit de faţa internă a foseĭ iliace, înăuntrul şi puţin d'asupra spineĭ iliace antero-superioară. Acest corp negricios nu era altu de cât un kist ovaric al căruĭ pedicul s'a sucit şi ale căruĭ lesiunĭ aŭ dat loc la tot cortejul peritoneal de la începutul accidentelor.

Posiţia normală a acestuĭ kist aşezat sus se explică prin sediul ce ocupa el când s'a sucit la a 6-a lună a sarcineĭ din causa desvoltăreĭ uteruluĭ gravid. Fixat prin adetenţe peritoneale solide desvoltate după acest accident el n'a putut urma uterul când s'a coborât şi a rĕmas aderent în posiţie anormală. In afară de acesta în un punct al kis-

tului adera capĕtul terminal al apendicelui, roș și vascularisat în acest punct, dar neatins în restul întinderei sale".

Acelaș lucru și în observația III. „Indată după inciziunea pĕreteluĭ abdominal se dă peste un corp gălbuiŭ, acoperit de epiploon aderent la fața posterioară a pĕreteluĭ abdominal, înconjurat de pseudo-membrane peritoneale vechĭ, resistente și confundate pe o largă suprafață cu peritoneul parietal".

Reacțiunea peritoneală e maĭ violentă în crisa aceasta de apendicită și se manifestă prin aceleașĭ simptome durere, vĕrsăturĭ, câte odată fecaloide, meteorism, apoĭ fața devine palidă, ochiĭ trașĭ, extremitățile recĭ și chiar sincopa poate să urmeze. Impăstarea, fără limită bine precisată, matitatea neregulată redusă în porțiunĭ micĭ, depărtate prin zone de sonoritate, aderență întinsă cu pĕretele abdominal care pare el îngroșat, cele maĭ adese orĭ lipsa de renitență saŭ fluctuațiune, imposibilitatea de a limita o tumoare. Iată caracterele clinice carĭ corespund la lesiunile ce se observă în inflamațiunea septică a peritoniteĭ apendiculare.

Carĭ sunt caracterele pulsuluĭ și ale temperatureĭ?

In casurile de torsiune ale kistuluĭ ovaric une-orĭ pulsul e accelerat și temperatura se coboară, așa în casul nostru copila avea 36.8 temperatură și un puls de 120°. Maximul temperatureĭ ce a avut ea a fost de 37.8, minimul de 36.

Prima bolnavă a luĭ Bouilly a avut la întâia crisă T=39.5 și 40°, a doua T=38.5 39, pulsul 104. Apoĭ la ambele temperatura a scăzut și pulsul s'a liniștit. La apendicită temperatura e în general maĭ ridicată și maĭ ales constantă și potrivită cu pulsul. Cât timp evoluează apendicita, temperatura rar revine la normală, ea nu trece de 39° chiar când focarele de inflamațiune peritoneală merg spre supurație și după Jalaguier când temperatura scade puțin și pulsul rĕmâne accelerat e mare probabilitate să avem abcese.

In sfârșit examenul bolnaveĭ trebue terminat făcându-se tușeul vaginal, tușeul bimanual și tușeul rectal.

Această explorațiune când se poate face ne va permite să localisăm maĭ bine lesiunile și să determinăm caracterele tumoreĭ.

In apendicită prin tușeul vaginal vom constata celemaĭ adese-orĭ că organele utero-anexiale sunt normale, nu vom simți tumoare în afară de casurile rare de apendicită pelviană. Când va fi vorba de un kist ovaric sucit tușeul bimanual și tușeul rectal ne vor arăta dependența tumoreĭ de ovar, aderențele la uter, mărimea kistuluĭ, raporturile cu organele vecine; după Warnek din Petersburg s'ar putea simți câte odată cu degetul și pediculul sucit.

Explorațiunea fundurilor de sac, a mobilității și posițieĭ uteruluĭ ne va călăuzi în multe casurĭ cum a călăuzit pe Bouilly în cazul observațieĭ III. Dar sunt împrejurărĭ carĭ unele fac imposibil acest examen, iar altele inutil. Așa în observația I persistența himenuluĭ ne-a impedicat de a face tușeul iar în observația II, sarcina și posiția supra pelviană a kistuluĭ aŭ înșelat pe Bouilly cu toate că el făcuse tușeul.

Există și forme cronice de torsiune a unuĭ kist ovaric, „*torsiuni latente*“ cum numește Legueu salpingitele sucite cu aceleași caractere, care seamănă și ele cu unele forme cronice de apendicită. In aceste forme, pediculul ovaric în loc să-'și facă sucitura în mod violent și brusc și-o face încet în cât nu produce stangularea complectă a elementelor ce conține și nu se manisfestă cu fenomenele aceste ale formeĭ precedente. In asemenea casurĭ tabloul clinic e representat prin câte-va dureri, prin o ușoară creștere și învîrtoșare a tumoreĭ, prin scăderea mobilității eĭ dacă era mobilă.

Aceste semne puțin îngrijitoare se arată maĭ cu seamă în timpul menstruațieĭ, după o oboseală, după mișcărĭ brusce. Câte odată ele se agravează și iaŭ caracterele unor simptome de torsiune acută constituind adevărate crise, apoĭ iar se atenuiază pe o bucată de vreme, revin la starea cronică, crisa se maĭ poate repeta din noŭ și ast-fel evoluează boala cu perioade de acalmie și de crise până când o in-

terveniţie operatorie saŭ o complicaţiune gravă pun un sfîrşit acesteĭ evoluţiuniĭ.

In apendicita cronică cu crise se întâmplă acelaş lucru. Bolnavul a avut odată o apendicită acută cu peritonită localisată. Această apendicită a evoluat cât-va timp, apoĭ s'a oprit, lăsând însă pe bolnavă cu turburăriĭ intestinale şi cu o uşoară induraţie dureroasă în partea dréptă. De odată fără vre-o causă precisă se arată o nouă crisă (recurrent appendicitis) caracterisată prin toate fenomenele observate în forma acută. Durerile cresc, pântecele se balonează, apare constipaţia şi vĕrsăturile, induraţia din regiunea ileo-cecală îşĭ măreşte volumul. Această crisă ţine câte-va zile şi saŭ totul se liniştete spre a reveni la forma cronică, saŭ să formează o colecţiune care se deschide la exterior, saŭ peritonita se generalizează şi bolnavul moare. Roux are dreptate când spune „acel al căruĭ apendice a servit vre odată ca burete pentru infecţiune, va rĕmânea predispus, ca amatorul de dureriĭ de gât ale căruĭ amygdale aŭ fost odată inflamate. Profesionalul apendiciteĭ păstrează în ţesutul sĕŭ adenoid, poate în starea latentă a luĭ Verneiul, toate elementele necesare pentru a căpăta o nouă apendicită sub influenţa celor maĭ micĭ cause".

Şi în adevĕr o oboseală, o indigestie şi de multe oriĭ o causă infimă produce, în acest apendice inflamat şi înconjurat de peritonită localisată, o nouă reacţie acută, cu dureriĭ, fenomene de peritonită. vărsăturiĭ, etc. cariĭ se pot pertect confunda cu fenomenele identice pe care le am vĕzut caracterisând inflamaţiunele datorite kistuluĭ ovaric sucit.

In aceste forme cronice, intrerupte de crise, atât la apendicită cât şi la kistul ovaric, examenul bolnaveĭ trebue făcut în perióda de acalmie a lesiunilor inflamatoriĭ când diagnosticul să poate pune maĭ cu uşurinţă.

Existenţa uneĭ tumoriĭ ale căreĭ limite şi a căreĭ origine se poate determina uşor când crisa acută a trecut, permite să se afle adevĕrul.

Sfârsim cu următoarele conclusiuniĭ:

1) Există kiste dermoide ale ovaruluĭ drept cu pediculul sucit carĭ daŭ naștere în regiunea ileo-cecală la lesiunĭ ale căror manifestaţiunĭ clinice simulează apendicita.

2) Apendicita acută cu peritonita localisată și acea cronică cu crise (apendicita repetată) sunt formele cu carĭ s'aŭ confundat maĭ des kistele dermoide ale ovaruluĭ cu pedicul sucit.

3) Nu există absolut nicĭ un semn sigur pentru a face acest diagnostic diferenţial. Cu toate acestea trebue cu multă atenţie să luăm observaţiunea bolnavuluĭ și foarte complect să facem examenul medical, căcĭ cel maĭ mic semn poate să ne pue pe calea diagnosticuluĭ. Antecedentele bolnaveĭ, caracterele și evoluţiunea tumoreĭ ce se constată în regiunea ileo-cecală, examenul vaginal și rectal trebue să ne atragă în special atenţiunea.

Dacă e adevĕrat cum susţine Laignel, — Lavastine[1]) că numaĭ în crisa acută de apendicită să constată o creștere în proporţiunea polinuclealelor eosifile ale sângeluĭ—; vom face și proba aceasta.

4) Când diagnosticul e îndoios nu trebue să așteptăm ca boala să se agraveze saŭ ca bolnava să slăbească, ci trebue să facem laparatomia care ne va permite și determinarea diagnosticuluĭ și aplicaţiunea tratamentuluĭ.

---

1) Soc. Med. des Hôpitaux. Paris, 19 Aprilie 1901.

FAPTE ŞI OBSERVAŢIUNĬ

Hernie diafragmatică strangulată

de

Dr. R. DONA

Chirurg secundar la Spitalul Filantropia.

In seara de 29 Aprilie curent sunt chemat la serviciul de gardă al spitaluluĭ Filantropia, pentru a vedea o femee în etate de 23 anĭ, adusă din oraș cu diagnosticul de oclusie intestinală.

Dînsa ne informează că cu 8 zile maĭ 'nainte fiind la masă a resimțit brusc durerĭ în abdomen și în regiunea epigastrică, însoțite de greață și vĕrsăturĭ. A avut în acea zi scaune abondente și de atunci, opt zile nu a avut nicĭ un scaun nicĭ emisiunĭ de gaze. In primele treĭ, patru zile după acel accident avu vĕrsăturĭ frequente, frisoane și călduri. Aceste fenomene s'aŭ calmat treptat — vărsa numaĭ o dată de douĕ orĭ în 24 ore.

Pacienta e bine constituită.

De la prima vedere însă, atenția noastră este atrasă prin prezența a o mulțime de cicatrice recente, diseminate maĭ pe tot corpul, despre carĭ bolnava ne spune că sunt urmele a 40 lovituri de cuțite primite pe la finele luneĭ Martie, de la amantul sĕŭ

Toate aceste plăgĭ tăiate se vindecaseră fără vre-o complicație aparentă.

Relativ la maladia pentru care intrase în spital, pacienta ne informează că suferă adesea de constipație și prin luna Februarie a stat o dată 7 zile fără să aibă scaun, avênd în acel timp vărsăturĭ alimentare.

Ca stare presentă la intrare, bolnava se înfățișează cu abdomenul puțin balonat cu ușoară defensă musculară, percuția abdominală relevează o sonoritate timpanică.

Scanned with OKEN Scanner

Cercetând toate cele-l'alte organe și cavități atenția nu ne este atrasă pentru nicĭ unul și bolnava nu se plânge de alt-ceva de cât de durerĭ în abdomen și maĭ ales în partea luĭ superioară.

Examenul urineĭ decelă presența uneĭ cantități apreciabile de albumină.

In seara intrăreĭ pulsul numĕra 130 pe minut, temperatura 37², bolnava nu avuse vĕrsăturĭ în acea zi și preciza sediul maxim al durerilor în regiunea epigastrică.

Faciesul bolnaveĭ nu exprima de loc o stare gravă peritoneală

Ținênd seama de faptul că bolnava maĭ avusese perioade de constipație absolută, îĭ se administrează purgative și clisme, bănuindu-se maĭ mult o obstrucțiune intestinală.

Purgativele nu o servesc. A doua zi pulsul e maĭ bun, 100 pe minut, temperatura 36⁵, bolnava nu varsă de loc, ne spune că se simte maĭ bine.

I se prescrie enteroclisme, curenți electricĭ, injecțiĭ cu ser artificial și punga cu geață pe abdomen etc.

A 3-a zi de spital și a 11-a de boală, temperatura se ridică peste 38, bolnava începe a vĕrsa des și are un junghiu către baza toraceluĭ în stânga. Pulsul numĕra 140 pe minut. Bolnava e cianosată și are dispnee. La percuție se constată o matitate în jumĕtatea superioară a toraceluĭ stâng, care e sonor la basa sa. Auscultația relevează o respirațiune suflantă Sputa și vĕrsăturile bolnaveĭ sunt striate de sînge. Vĕrsăturile încep a deveni fecaloide. Bolnava cerênd cu insistență de a fi operată se intervine prin laparomie. După deschiderea abdomenuluĭ se găsesc ansele dilatate dar nu exagerat, așa că nu aveaŭ tendință de a eși necontenit din abdomen prin plagă.

Cavitatea peritoneală nu conținea lichid. Intestinele deși maĭ injectate totușĭ coloarea lor nu era cu totul schimbată cum se observă de regulă în oclusiĭ La prima vedere după o inspecțiune sumară nu se constată nicĭ o cauză de ocluzie în abdomen Incizia mediană e mărită până la apendicele xifoid și cercetând cu deamănuntul traectul intestinuluĭ găsim că unghiul ce face colonul transvers cu cel descendent străbătuse prin diafragm spre cavitatea pleurală.

In tentativele de a elibera intestinul herniat, aceasta desinclavindu-se o cantitate considerabilă de materiĭ fecale curg în peritoneŭ prin orificiul hernieĭ diafragmatice.

Se constată că ansa herniată era ulcerată și sfacelată pe o întindere de 10—12 centimetri De asemenea se constată pe diafragm presen'a unuĭ orificiŭ cât o piesă de 20 banĭ.

S'aŭ făcut spălăturĭ abondente cu ser artificial, s'a cusut plaga diafragmatică, stabilindu-se un anus artificial pe o incisiune liberatrice transversală. Cavitatea abdominală a fost închisă, făcîndu se un drenaj cu tifon aseptic.

Inutil de a maĭ spune că bolnava a succombat. Partea impor-

tantă însă din observațiunea acestuĭ caz nenorocit este fără îndoială necropsia și anume întru cât ne explică producerea hernieĭ diafragmatice. Se constată pe diafragm în dreptul spațiuluĭ al 5-lea intercostal, pe linia mamelară, un prim orificiu rotund, aproape de inserția diafragmeĭ pe coaste, cât o piesă de un leŭ, cu marginele netede, astupat de un dop de epiploon.

Acest orificiŭ privește de o parte în cavitatea abdominală, de altă parte în sinusul costo-diafragmatic și se află în dreptul uneĭ plăgĭ cicatrisate, situată pe torace în afara linieĭ mamelonare, între a 5-a și a 6-a coastă, plagă ce fusese făcută cu ocazia celor 40 lovituri de carĭ am vorbit maĭ sus. Cicatrița se vede a fi recentă și incisată se constată că este intim unită prin intermediul unuĭ țesut fibros cicatricial, cu stratele subjacente, muschiul intercostal și pleura parietală formând un tot, așa că nu se maĭ poate distinge ceea-ce revine fiecăruĭ strat în parte.

Ceva maĭ departe de primul orificiu, către mijlocul diafragmeĭ găsim un alt orificiu lungueț de 5—6 centimetri lungime cu marele diametru anteroposterior. Acesta este orificiul prin care s'a făcut hernia. Lungimea acestuĭ orificiu a fost exagerată cu vre-o 2 centimetri în timpul operațieĭ.

Intre primul și al doilea orificiŭ este o distanță de vre-o cincĭ centimetri. Pe această distanța din spre cavitatea abdominală—puntea dintre orificiĭ — presintă seroasa și o parte din fibrele musculare subjacente, sectionate și înlocuite prin o cicatriță liniară albă sidefoasă.

In rezumat : Bolnava noastră primise, între a cincea și a șeasea coastă, o lovitură de cuțit — horizontal dirijată — care a interesat cavitatea pleurală și abdominală producênd o plagă în seton a diafragmeĭ. Cu alte cuvinte lama cuțituluĭ după ce străbătu prin sinusul costo-diafragmatic în abdomen, își continuă drumul sĕŭ dinainte înapoĭ și întîlnind — la câțĭ-va centimetri de primul orificiu — bolta diafragmeĭ a străpuns-o din noŭ, reintrând în cavitatea pleurală unde se opri.

Această plagă a diafragmeĭ și-a menținut buzele îndepărtate prin contracțiile fibrelor musculare și s'a vindecat dând loc unuĭ orificiu aproape circular. Maĭ târziŭ când plaga de pe torace era complect vindecată, orificiul diafragmeĭ a permis în timpul unuĭ efort angajarea uneĭ ause intestinale care în urmă strangulându-se s'a sfacelat vĕrsêndu-șĭ conținul în cavitatea pleurală și dând naștere uneĭ pneumoniĭ septice stângĭ.

Din coroborarea câtor-va date anatomice cu urmărirea acestuĭ caz îmĭ permit a face următoarele refiexiunĭ în ceia-ce privește conduita chirurgicală.

Fiind dat că bolta diafragmeĭ se ridică în interiorul toraceluĭ până la nivelul coasteĭ a cincea saŭ a șasea (după cum inspirația e maĭ mult saŭ maĭ puțin profundă) saŭ după cum susțin uniĭ anato-

mișchi, chiar până la nivelul celei de a 4-a coastă, (mai ales pentru partea stângă — Cruveilhier).

Pe de altă parte știindu-se că ori de câte-ori avem de a face cu o plagă chiar horizontal dirijată între coasta a cincea și partea cea mai inferioară a toracelui, acelaș traect poate interesa atât cavitatea pleurală cât și cea abdominală.

Aș crede că în fața plăgilor din acest spațiu, chiar dacă aŭ trecut 48 de ore după accident și starea generală a bolnavului este cât se poate de satisfăcĕtoare ; chiar atunci când nu pare indicată, laparatomia, trebuește făcută saŭ cel puțin lărgirea și explorarea (cu degetul saŭ cu un instrument bont), a adâncimei traectului, urmată de aproape de laparotomie în caz că s'ar dovedi pătrunderea în abdomen. O plagă interesând bolta diafragmei nu poate avea tendință către reunirea spontanee din cauza tracțiunilor buzelor ei prin contracțiunea fibrelor musculare în mișcările respiratorii — se va vindeca lăsând tot-deauna un orificiu prin care la ori-ce ocazie se va putea angaja anse intestinale, epiploon, etc

Coaserea la timp a unei plăgi diafragmatice salvează viața bolnavului, evitênd posibilitatea iviriei unei erniĭ saŭ strangularea internă ulterioară.

Nu trebuește să temporizăm căci odată ivită strangularea internă, intervențiunea ar fi mult mai gravă : 1) Pentru că bolnavul e mai puțin resistent, îl operăm în o stare de meioporagie funcțională datorită debutului intoxicațiunei stercoremice ; 2) Distensiunea anselor intestinale jenează foarte mult operația și 3) Sunt mai puține șanse de reunire după coaserea buzelor plăgei diafragmatice atunci când ea s'a transformat într'un orificiu și fibrele s'aŭ retractat de mult — ba încă aŭ fost forțate prin distensiunea gazoasă din ansa strangulată.

In ori-ce caz până nu s'aŭ declarat fenomene alarmante, o laparatomie fie exploratrice or nu făcută după toate regulile asepsiei moderne nu are nici o gravitate și pune pe bolnavi la adăpostul unor complicațiuni ulterioare mai tot-deauna mortale.

SOCIETAȚI SAVANTE

Societatea de chirurgie din București

Ședința de la 9 Maiŭ 1901

Presentare de bolnavi.

Prof. Severeanu. I Vĕ prezint o pacientă care a fost și prin alte servicii, pentru o tumoră vasculară a peleĭ capuluĭ, venoasă și foarte întinsă. Tumora fiind congenitală era mică și a tot crescut până la mărimea actuală, când ocupă aproape jumătatea posterolaterală stângă a capuluĭ și se întinde pe ceafă până la omoplat. Nu m'am decis încă pentru felul intervenției, știŭ însă că va prezenta marĭ dificultăți din cauza hemoragieĭ maĭ ales. Poate va fi indicat a se lega trunchiurile arteriale aferente maĭ îndepărtate.

II. In una din ședințele trecute v'am prezentat doĭ bolnavĭ; unul primise o lovitură la cap în bosa parietală dreaptă, a perdut cunoștința și când a venit în fire, a rĕmas cu surditate și nesiguranță în stațiune și ședere, cu tendința de a cădea înainte și de obiceiŭ lateral. Credeam că ar fi un hematom care comprimă cerebelul. A doua zi s'a ameliorat, stațiunea a devenit maĭ sigură, iar în 4 zile simptomele aŭ dispărut, afară de surditate. Am găsit că e inutil să intervenim și a eșit bolnavul din spital. Al doilea bolnav prezentat era acest bătrân trimes în serviciŭ cu o fistuletă în regiunea temporală dreaptă în urma uneĭ deschideri anterioare făcută în provincie, unde s'a găsit o supurație în regiunea mastoidiană. Fistula avea un traect de jos în sus până la os, mastoida părea în stare bună. Am lărgit și deschis fistula, mi s'a părut că sub os ar fi un focar de supurație, dar nu s'a scurs de cât foarte puțin puroi. Bolnavul s'a ameliorat puțin, dar a survenit o slăbire accentuată în membrele stângĭ și nesiguranță în mișcărĭ, maĭ ales la membrele superioare. Punând bolnavul să apuce cu mâna un obiect, se observă o nesiguranță vă-

dită, mișcări dezordonate, ataxice. Mĕ decid atunci să fac o trepanație largă și scot din temporal și parietal un lambou osos ca de 20 cm. p. Am găsit oasele foarte îngroșate, ca de $2^1/_2$ c.m. grosime, dura de asemine îngroșată, de 1 cm. formând o scoarță tare, fibroasă. La rădicarea capaculuĭ s'a vĕzut creerul foarte comprimat, osul se imprimase în substanța nervoasă și aceasta din urmă a herniat îndată ce compresiunea a încetat.

Bolnavul s'a ameliorat după operație, mișcările aŭ devenit sigure și aproape orĭ-ce simptom a dispărut : peste câte-va zile însă mișcările ataxice aŭ reînceput, maĭ slabe ca înainte, maĭ ales la mâna stângă. Mĕ gândesc că ar fi indicată o craniectomie și maĭ largă, lăsând creerul liber sub tegumente.

Relativ la tratamentul plăgilor abdominale perforante. — **Racoviceanu.** In ședința trecută v'am arătat că plăgile prin arme albe sunt mult maĭ benigne, în cazurile mele am obținut vindecarea, cele prin armă de foc sunt mult maĭ grave. In statistica mea am divizat cazurile în treĭ grupe : simple contuziunĭ abdominale, am avut un bolnav în 93, un rîndaș de caĭ, a primit o lovitură în abdomen într'un moment când nu era sprijinit în contra unuĭ obstacol, a căzut jos în nesimțire, și-a revenit după 10 minute și a venit la spital. L'am vĕzut a doua zi, 16 ore după accident, cu vigilență abdominală, puls filiform, peritonită evidentă. Am crezut orĭ-ce intervenție inutilă, a sucombat după 24 ore ; la autopsie s'aŭ găsit 4 perforațiunĭ intestinale și peritonită generalizată.

Prin armă de foc : 1. In 95 îmĭ e adus un birjar în sincopă, în urma uneĭ plăgi prin armă de foc, glonțul străbătuse la 6 c. m. de spina iliacă anterioară dreaptă. Intervin, 6 ore după accident și găsesc 7 perforațiunĭ pe intestinul subțire și 2 pe mezenter, materiile fecale revĕrsate în abdomen. După 4 ore bolnavul îșĭ revine în simțire, povestește împrejurările în care a fost împușcat, apoĭ cade în coma și sucombă, 17 ore după accident. La autopsie s'aŭ vĕzut că toate plăgile intestinale eraŭ cusute, splina plină de kiste idatice.— 2. E un sinucis cu un glonte de calibru 7, intrat la 3 c. m. maĭ jos de apendicele xifoid și la un deget de linia mediană. Adus 8 ore după accident, e vĕzut de Dr. Staicovicĭ, care intervine împreună cu Dr. Grozavicĭ. La operație se găsește o perforație pe intestinul subțire, se coase, bolnavul cade în sincopă și operația se termină repede prin închiderea abdomenuluĭ. Sucombă după 34 ore de la accident, la autopsie se găsește încă o perforație pe intestinul subțire și una pe cel gros, peritonită.—3. La 7 Noembre trecut îmĭ e adus un bolnav, 3 ore după accident, care ștergând un revolver s'a descărcat un glonte în flancul drept. La deschidere găsesc abdomenul plin de chiagurĭ de sînge, provenind din 5 perforațiunĭ ale mezenteruluĭ și treĭ plăgĭ intestinale. Se coase plăgile, se spală peritoneul cu ser, injecțiunĭ subcutanate de ser. Sucombă 7 ore dupe interverție de peritonită.

4 E vorba de un țigan împușcat în fesa stângă, glonțul a intrat în abdomen și a perforat bășica și s'a oprit la gaura oarbă. A stat la Brăila cât-va timp în spital, urina prin fesă. In serviciŭ s'a radiografiat, s'a constatat traectul fistular; în 2 săptămâni s'a vindecat numaĭ cu pansamente și ținut în decubit lateral.

Plăgĭ tăiate: 1. In 97 mi se aduce un tênĕr de 20 anĭ împuns în partea stângă a abdomenuluĭ, la 7 cm. de arcada luĭ Fallope, plaga oblică în sus, prin ea hernia intestinul și epiploon, pe intestin 3 perforațiunĭ; în abdomen se scurgeaŭ materiĭ fecale. Fusese pansat acasă cu o cîrpă murdară. Intervin 7 ore după accident, găsesc peritoneul deslipit pe o mare întindere, cos perforațiile, spăl larg cavitatea peritoneală și drenez. A doua zi un scaun puturos, bolnavul sucombă de peritonită, 17 ore de la accident.—2) Un bolnav înjunghiat în flancul stîng, e adus după 4 ore, cu hernia epiploonuluĭ. Il operez 6 ore după accident, găsesc treĭ perforațiunĭ intestinale pe care le cos, nicĭ o altă leziune. Plaga abdominală a supurat, bolnavul s'a vindecat.—3) E o femee înjunghiată în ipochondrul drept, adusă în serviciŭ după 2 ore cu o hemoragie venoasă abondentă din plagă. Intervin după 5 ore, lărgesc plaga, pensez o venă subperitoneală și o leg, sursa hemoragieĭ, peritoneul îl găsesc intact, îl deschid și constat că nu este nicĭ o leziune internă. Bolnava s'a vindecat.—4) E un bolnav presentat deja aci de Dr. **Bogdanovicĭ**, înjunghiat cu un cuțit în ipogastru, cu hernia stomaculuĭ, a intestinuluĭ și epiplouluĭ. Pe stomac eraŭ douĕ perforațiunĭ și douĕ plăgĭ pe lobul drept al ficatuluĭ. Am cusut toate plăgile de pe stomac și ficat, am inspectat intestinul și am închis abdomenul. Plaga cutanată a supurat, bolnavul s'a vindecat în 18 zile.

Din aceste cazurĭ se vede că în plăgile prin armă de foc, chiar dacă se intervine repede după accident, operația nu scapă pe bolnav; pe când plăgile perforante prin arme albe sunt maĭ benigne.

Prof. **Severeanu** a relatat cazul uneĭ prostituate care a primit vr'o 40 de lovituri de cuțit, dintre care una toracică perforantă. Bolnava s'a vindecat în serviciŭ și a eșit; maĭ târ iŭ, bolnava sucombă la Filantropia din cauza uneĭ herniĭ strangulate făcută prin diafragm. Probabil că plaga toracică, pentru care nu s'a intervenit din lispă de simptome, perforase și diafragmul și a dat loc maĭ târziŭ la o hernie. Tocmaĭ fiind-că sunt leziunĭ interne grave care nu se manifestă prin nicĭ un simptom, eŭ sunt intervenționist în orĭ ce caz.

Dr. **Bălăcescu**. Cazurile prezentate de mine societățeĭ în numele D-luĭ **Babeș** și care aŭ stărnit discuția, sunt 3 cazurĭ de plăgĭ abdominale tratate cu succes prin espectație. Din expunerea cazurilor nu e clar că în toate ar exista penetrațiunea, și tocmaĭ de aceea am pus chestiunea, care e conduita noastră într'un caz de plagă abdominală, prin care nu se scurge nicĭ bilă, nicĭ urină, nicĭ materiĭ fecale, în care cu un cuvênt nu știm dacă plaga e saŭ nu penetrantă?

In statistica D-luĭ Racoviceanu se cuprinde tocmaĭ un caz de plagă tăiată, în care peritoneul era intact și în care laparotomia a fost urmată de succes. De asemenea trebue să scoatem din această statistică cazul D-ruluĭ **Staicovicĭ**, unde operația a fost incomplectă din cauza uneĭ sincope și care prin urmare nu probează nimic. **Michaux** și **Hartmann** aŭ comunicat câte un cas în care debridarea n'a fost suficientă să-ĭ convingă dacă plăgile sunt penetrante și totuși bolnaviĭ aŭ sucombat de leziunĭ profunde. Pentru plăgile prin armă de foc, penetrante, când după 24 ore nu se ivește nicĭ un simptom alarmant, care trebue să fie conduita noastră? In acest mod trebue pusă chestiunea.

Dr. **Racoviceanu**. Când bolnavul ni se prezintă repede după accident, fără nicĭ un simptom alarmant. **Trélat** spunea să așteptăm, supraveghind bolnavul și la cel maĭ mic simptom să deschidem abdomenul. Venit după 24 ore și fără nicĭ un simptom grav, cred că nu maĭ trebue intervenit, intervenția poate fi în rĕŭ, se distrug aderențele formate.

Dr. **Ionescu**. Cazul D-ruluĭ Staicovicĭ, de care ne-a vorbit D-ru Racoviceanu, arată ce se întâmplă în plăgile abdominale penetrante când nu se intervine. Bolnavul a sucombat după 54 ore, când aderențele naturale avuseră deja timpul a se forma. Așa se întâmplă în tot-d'a-una, bolnavul moare de peritonită. **Trélat** avea dreptate să spună că trebue așteptată ivirea unuĭ simptom alarmant pentru a interveni, pentru că pe vremea luĭ laparotomia era gravă prin sine însă-și, astăzĭ am putea să spunem din contra, dacă s'a ivit deja vre-un fenomen alarmant, intervenția e deja tardivă. Laparotomia ne maĭ având azĭ aproape nicĭ o gravitate prin ea însă-și, intervenția imediată se impune. Dr. **Gerota** ne-a vorbit aci de un caz în care bolnavul a sucombat brusc de peritonită multe zile după accident de și tot timpul n'a prezentat nicĭ un simptom. Cazurĭ de acestea sunt numeroase și se explică: în primele zile prin inhibiția produsă de traumatism, mișcările intestinale sunt reduse la minimum, aderențe slabe se formează în jurul perforațiilor; însă la cea d'întâiŭ mișcare aceste aderențe se desfac și peritonita isbucnește. Tot așa se poate întâmpla ca o porțiune mortificată de pe intestin saŭ vre-un vas să se elimine maĭ tărziŭ și să dea saŭ o peritonită saŭ o hemoragie. Pentru aceste rezoane eŭ sunt intervenționist în toate cazurile și orĭ când se prezintă bolnavul.

Dr. **Bălăcescu**. Conduita de urmat ce cred că se impune e următoarea: Or când ni se aduce bolnavul, să lărgim plaga și să inspectăm peritoneul, dacă îl găsim și pe acesta perforat să transformăm intervenția într'o laparotomie.

Ședința de la 23 Maiŭ 1901

Prezentări de bolnavi

1. Dr. **Herescu.** I. *Nefropexie pentru rinichiu mobil stâng.* Vĕ prezint în numele meŭ și al luĭ D-nu **Stefănescu**, o bolnavă de 54 anĭ, cu rinichiu mobil la stânga, căreia i-am făcut nefropexie prin procedeul luĭ **Guyon**, fixând organul cu fire groase de coardă. Printr'un singur punct s'a pus un dren, punct care nu e încă cicatrizat, restul plăgeĭ s'a reunit per primam. De unde bolnava avea durerĭ foarte marĭ și cerea cu inzistență intervenția, azĭ nu maĭ suferă de loc.

Discuția :

D. Prof. **Th. Ionescu.** Procedeul luĭ **Guyon** are inconvenientul de a fixa rinichiul numaĭ prin jumĕtatea luĭ inferioară, extremitatea superioară fiind liberă, devine cu timpul mobilă și adesea se torsionează. De aceea am modificat fixarea organuluĭ, pe care-l așez oblic de-a lungul coasteĭ a XII-a saŭ a XI-a când prima e scurtă și-l fixez în toată întinderea luĭ prin 3 fire. Nu mĕ servesc nicĭ de catgut, a căruĭ resorbire nu poată fi regulată de noĭ, și prin urmare se poate face prea de vreme, nicĭ de mătase, care fiind fir permanent se poate infecta și da loc la supurațiunĭ, și să dea loc la un proces de scleroză care se propagă la țesutul renal. Mĕ servesc de fire de argint, care sunt cele maĭ sterilizabile, le las timpul necesar pentru întărirea aderențelor și le suprim atuncĭ. Cred că poziția care-ĭ daŭ eŭ organuluĭ e foarte aproape de cea normală, rinichiul e oblic, chiar foarte oblic în jos și în afară, eŭ ĭĭ daŭ o oblicitate ceva maĭ mare în acelaș sens; de alt-fel avênd de a face cu un organ mobil, cu ligamentele relaxate, cudarea ureteruluĭ nu se produce, prin urmare nicĭ retenție.

Ca dovadă că din acest punct de vedere procedeul meŭ nu suferă nicĭ un reproș, sunt douĕ bolnave operate de maĭ bine de 3 anĭ în ambele părțĭ și care aŭ fost revĕzute în maĭ multe rînduri fără nicĭ o turburare renală. Rinichiul în stare normală, în afară de capsula grăsoasă, e susținut de capsula supra-renală și prin aceasta de diafragm, cum a arătat foarte bine Dr. **Gerota**, rinichiul mobil n'are aceste mijloace de susținere; fixat prin procedeul luĭ **Guyon**, polul superior n'are nicĭ o fixitate și se poate torsiona. Adevĕrat e că procedeul **Guyon** e cel maĭ bun din toate ce'e preexistente

Herescu. Procedeul D-luĭ Dr. **Ionescu**, prezentat pentru prima oară la Moscova, 1897, a fost combătut de **Albarran** și de alțiĭ, reproșându-ĭ că fixarea rinichiuluĭ se face într'o pozițiune forțată, care nu e anatomică și prin urmare nutriția organuluĭ suferă. Rinichiul fixat în poziție verticală, anatomică, prin treĭ puncte de sutură, are și extremitatea superioară destul de bine fixată prin firul superior, la coasta XII saŭ a XI-a. Recidive nu s'aŭ produs, saŭ foarte

rar, mai puțin ca în procedeele anterioare. Coarda întrebuințată e No. 4 saŭ 5. Procedeul **Ionescu** n'a fost experimentat de **Albarran**, fiind-că nu-i s'a părut bun.

II. *Castrație anexială bilaterală pentru salpingite supurate.* E o bolnavă intrată în serviciŭ cu uretrită și cistită blenoragică și cu dureri mari în pelvis. Anexele eraŭ prinse de ambele părți, mărite de volum și foarte dureroase. Am operat'o, laparatomie mediană sub-ombilicală; am găsit epiploonul aderent și inflamat, am rezecat din el o parte, anexele eraŭ foarte aderente la pereții pelvieni, extirparea lor a fost dificilă, dând loc la hemoragii. Uterul a fost lăsat în loc. Traseul termic a evoluat între 36 și 37 grade; azi e a 21-a zi de la operație, reunirea s'a făcut per primam, bolnava se simte bine

Discuția

Dr. **Ionescu**. Imi pare bine că D-nul Herescu a intervenit pe calea abdominală pentru salpingite supurate, numai nu știŭ de ce n'a scos și uterul. **Bliesener** în 96 a arătat din serviciul luĭ **Bardenheuer**, o mulțime de cazuri de castrație anexială, în care s'a făcut o laparotomie secundară pentru extirparea uteruluĭ rămas, **Chroback**, **Landau** și mulți chirurgi americani aŭ publicat cazuri identice. In ultimii ani am luptat la mai toate congresele mari, alături de câți-va chirurgi francezi și americani pentru castrația abdominală totală în salpingite supurate și azi mai toți chirurgii, mai ales germanii și americanii, s'aŭ raliat la aceste ideĭ; mai nu există operator care să mai facă castrația anexială. Argumentele sunt numeróse ,uterul după extirparea anexelor e un organ fără rol fiziologic nesusținut anatomicește, bolnav, ca fiind primul atins și calea pe unde s'a propagat infecția la anexe. La acestea se adaogă alte inconveniente, imposibilitatea de a peritoniza suprafețele sângerânde rămase în urma deslipireĭ anexelor și imposibilitatea de a drena prin vagin, singurul cu drept eficace și imperios când una din pungile purulente s'aŭ spart. Cu tecnica perfecționată de azi operația se prelungește cu puțin timp și bolnavele o suportă foarte bine. Ultimii 2 ani n'am perdut mai nici o bolnavă în urma acesteĭ operațiuni. Dificultatea rezidă în desfacerea aderențelor, scoaterea uteruluĭ devine o jucărie. **Terrier**, care de obiceiŭ face castrația supravaginală, scoate bucata de col dacă o crede vătămătoare, iar **Segond** a modificat procedeul american ca să facă isterectomia totală și să poată drena prin vagin.

Bălăcescu. Am asistat pe D-nul Dr. **Ștefănescu-Sache** la o laparotomie pentru salpingite supurate, la care se mai încercase o intervenție fără succes; anexele eraŭ foarte aderente, făceaŭ o masă unică care umplea pelvisul. Totuși s'a făcut histerectomia totală. Tocmai pentru a ușura desfacerea aderențelor **Faure** a imaginat procedeul luĭ de hemisecțiune mediană, se începe prin urmare cu uterul pentru a deslipi aderențele de jos în sus. **Richelot** procede

la fel pentru deslipirea anexelor, iar **Pozzi** face castrația totală pentru salpingite duble supurate. La congresul de la Amsterdam chestiunea a fost discutată și tranșată în sensul unei extirpări radicale.

Dr. **Gerota**. Azi lucrul pare hotărît, uterul e un focar de infecție în anexite supurate și trebue extirpat. Menționez statistica din serviciul D-lui Prof. **Severeanu**, care cuprinde 25 cazuri de castrațiuni totale pentru asemenea afecțiuni.

Dr. **Duma**. Eŭ am făcut și castrațiuni anexiale și totale și m'am convins de superioritatea celei din urmă; uterul rămas ia aderențe noi cu epiploonul și intestin, se deviază și devine un isvor de suferințe. In extirparea totală se închide complect pelvisul prin sutura peritoneului, suprafețele denudate rămân drenate pe calea declivă. Numai când starea generală a bolnavei nu permite o intervenție mai lungă saŭ ne temem de cloroform, ne putem mulțumi cu castrația anexială.

Dr. **Dona**. Cu tecnica nouă, operația în plan înclinat, cu ecartorul escelent al D-lui Prof. **Ionescu**, azi histerectomia abdominală e facilă și benignă Dacă ținem la viața bolnavei și voim să 'i-o facem suportabilă, trebue a face intervenția radicală, căci castrația anexială e numai un paliativ.

Dr. **Herescu**. Cu toate cele zise până acuma, sunt totuși chirurgi care practică numai castrația anexială în salpingite supurate, citez între alții, pe **Delbet**, **Routier**, **Bouilly**. In ce privește cazul meŭ personal, m'am mulțumit numai cu extirparea anexelor, ca să nu lungesc prea mult operația, deslipirea aderențelor fiind dificilă și sângerândă; credeam că în modul acesta voi fi mai de folos bolnavei.

III. *Fistulă vezico-vaginală*. E o femee intrată în serviciŭ, cu o fistulă cât o piesă de un leŭ, survenită după facere. I-am făcut cura radicală prin procedeul american, fórte recomandat de **Ricard**; femeea s'a vindecat.

2. Prof. **Ionescu**. I. *Douĕ cazuri de splenectomie pentru ipertrofia malarică*. — E vorba de acest bărbat de 35 ani, intrat în serviciŭ la 26 Martie cu o splină mare, fixă și operat la 29 Martie, și de această femee de 54 ani intrată la 25 Aprilie cu o splină voluminósă, paludică. Mersul după splenectomie a fost normal, primul a fost ținut mai mult timp în serviciŭ pentru a studia evoluția globulelor sângelui și a toxicității urinare.

II. *Halux valgus dublu*.—Vĕ prezint această fată cu halux valgus dublu, după cum vedeți pe fotografiile și radiografiile luate înainte de operație. La stânga a fost operată de D-nul **Bălăcescu**, la drépta de mine; i s'a făcut abraziunea condilului intern al metatarsului întâi și o rezecție cuneiformă îndărătul capului, fără a deschide articulația și fără a sutura oasele (**Reverdin**). Resultatul terapeutic e identic la ambele picioare și foarte bun, deviația a dispărut.

3. Prof. **Severeanu**. *Buză de epure*. — E un bolnav de 10 ani, intrat cu o buză de epure, sus la stânga și pe care l'am operat prin

procedeul meŭ, adică despicarea ambelor margini și a fundului, creând 2 lambouri, unul cutanat și altul mucos. Am luat însă obiceiul de a cresta la capătul uneia din margini un lamboŭ triunghiular printr'o incizie în Y, lamboŭ pe care 'l vîr în despicătura marginei opuse; în așa mod buza se rotunzește și dispare scobitura așa mult temută de chirurgi. La acest bolnav mucoasa proemina prea mult, am avivat'o și am cusut marginele cutanate, așa că azi resultatul, după a doua intervenție, e satisfăcător

4. Dr. **Dona**. *Tuberculoză coeco-apendiculară, rezecția anseĭ ileo-coecale și invaginarea laterală a ileonului în colonul suturat; vindecare.* — E un bolnav de 18 anĭ, intrat în August 190) pentru un flegmon al foseĭ iliace drepte, deschis și raclat a doua zi; un traect rĕmas în acestă regiune s'a deschis larg și raclat la 10 Noembre. In urma acesteĭ intervențiunĭ s'a stabilit o fistulă stercorală, pentru care s'a operat din noŭ la 23 Februarie, de D-nul Dr. **Nanu**, prin rezecția anseĭ ileo-cecale. Capătul ileonuluĭ era dilatat prin stagnarea materiilor fecale, valvula retractată, cecul atrofiat, ulcerat și perforat într'un loc, ganglionii corespunzătorĭ durĭ, scleroșĭ; pe peritoneul coecal micĭ tuberculĭ diseminațĭ. Examenul microscopic arată natura tuberculoasă a leziunilor.

Prezentări de piese.

Prof. **Ionescu**. *Uter bicornis.* — E vorba de o fată care s'a prezentat în serviciŭ cu organele genitale externe bine desvoltate, fără vagin, cu o simplă depresiune în locul luĭ. Cum s'a încercat fără reușită o intervenție prin vulvă, m'am decis să-ĭ fac o laparotomie și am găsit o absență complectă a uteruluĭ normal. Acesta din urmă era reprezentat prin douĕ coarne subțirĭ, care plecând de la trompe se dirigeaŭ spre linia mediană către un corp rudimentar, care abia se simțea. Examinând piesa obținută prin histerectomie, se vede că nu există nicĭ o cavitate uterină. I-am creat un vagin pe sub peritoneul pelvien.

2. **Dona**. I. *Sarcină tubară.* — E o sarcină tubară care s'a rupt în serviciŭ, dând loc la un hemotocel retro-uterin. La operație punga fetală s'a găsit răsucită în jurul pedicululuĭ; la secțiune se vede țesutul mușcular uterin ipertrofiat, iar cavitatea ocupată de caduca ipertrofiată.

III. *Hernie diafragmatică*, — Piesa aceasta, un diafragm cu 2 plăcĭ in seton, provine de la o femee care a primit o mulțime de lovituri de cuțit, și a intrat în serviciul D-luĭ Prof. **Severeanu**, între alte multe cu o plagă toracică penetrantă, fără fenomene alarmante. Femeia a eșit vindecată și ceva maĭ târziŭ capătă o durere bruscă în abdomen și după 8 zile de constipație absolută se presintă la noĭ. La operație se găsește o hernie a intestinuluĭ gros prin diafragm; la desfacerea anseĭ se rupe și peritoneul e inoculat, ansa era gangrenată. La autopsie se găsește o pneumonie stângă septică.

Ședința de la 6 Iunie 1901

Prezentare de bolnavi.

Dr. **Bălăcescu.** In numele D-luĭ Prof. **Ionescu** prezintă: I *Emicraniectomie pentru epilepsie jacksoniană.* — E un copil de 7 anĭ trimes de Prof. **Manicatide** din Iași, cu diagnosticul de epilepsie jacksoniană, prin leziunĭ localizate pe piciorul circonvoluțiuneĭ frontale a doua și frontala și parietală ascendentă din partea stângă. La vîrsta de 2 anĭ a suferit de o contuzie cranienă, n'a avut însă nicĭ un accident cerebral, până acum un an când în urma uneĭ afecțiunĭ acute, caracterizate prin vĕrsăturĭ, temperatură ridicată și convulziunĭ, a rĕmas cu hemiplegie dreaptă și afazie. O lună după aceia graiul i-a revenit, a început să vorbească, la început cu greutate, în urmă ca înainte de boală, dar în fie-care lună avea accese de epilepsie. Cu câte-va zile înainte de acces are senzație de căldură, greață, e escitat, până când îșĭ pierde cunoștința, fața se cianozează, încep convulziunĭ de partea dreaptă și se termină cu incontinență de urină. A doua zi rĕmâne cu hemiplegie dreaptă, care ține câte-va zile și dispare. In serviciŭ copilul n'a avut nicĭ un acces. La deschiderea craniuluĭ s'a găsit o congestie sub-durală, circonvoluțiile cerebrale eraŭ mascate de o infiltrație edematoasă, gelatinoasă. S'a raclat acest edem cu dosul bisturiuluĭ. Nu s'a găsit nicĭ o tumoră. S'a excizat din substanța cerebrală corespunzătóre piciorulŭĭ frontaleĭ a doua și frontaleĭ ascendentă pe o întindere ceva maĭ mare ca 5 leĭ și în grosime de aproape 1 cm. S'a reaplicat dura-mater și s'a cusut, s'a reaplicat lamboul osos și s'a cusut pelea fără a drena. După operație nu s'a observat, cum se întâmplă de obiceiŭ, hemiplegie corespunzătoare nicĭ măcar pareză A 7-a zi copilul are un acces de epilepsie generalizată care n'a fost urmat de hemiplegie. Reunirea s'a făcut per primam.

Discuția.

Dr. **Bărdescu.** Cercetările maĭ noĭ, maĭ ales ale luĭ **François-Frank** aŭ arătat că zona de reacție a creeruluĭ nu e limitată numaĭ la scoarță, ci sub zona epileptogenă, maĭ sunt straturĭ de fibre zise sub-corticale care reacționează prin mișcărĭ la escitație. De aci se naște necesitatea de a face inciziunĭ exploratrice maĭ largĭ în creer, pentru a descoperi tumorile sub-corticale; cum mi s'a întâmplat într'un caz. In ce privește locul unde trebue făcute asemene inciziunĭ, ne conducem după oare-care date, așa când aura începe într'un deget saŭ când după acces rĕmâne o monopareză, căutăm în centrul corespunzător (**Horsley**). In cazul de față congestia și edemul din pia arăta probabil o compresiune profundă. Maĭ întreb încă dacă s'a făcut examenul funduluĭ ochiuluĭ și de ce nu s'a rezecat din dura-mater,

cum obicĭnuește chiar D-nul **Ionescu** și cum recomandă **Broca** în tumorile inoperabile chiar, pentru a produce o decompresiune. Rezecția scoarței cerebrale poate da loc la aderențe ulterioare cu meningele și să fie o nouă cauză de escitație și prin urmare de accese, chiar când tumora e extirpată

Dr. **Bălăcescu**. In acest caz s'a cusut dura la loc de teamă de emoragie; de alt-fel decompresiunea părea suficientă numaĭ prin extirparea scoarței. Această rezecție a scoarței cred că a înlocuit orĭ-ce incizie exploratrice; iar prin palpare nu s'a găsit nimic maĭ în profunzime. Examenul fundului ochilor n'a arătat nicĭ o leziune.

II. *Cancer al veziculeĭ biliare propagat la ficat.* — E o bolnavă de 58 anĭ, intrată în serviciŭ la 11 Aprilie cu o tumoră în ipochondrul drept, diagnosticată colecistită supurată saŭ tumoră renală. La operație, laparotomie mediană supra-ombilicală s'a văzut că e un epitelioma al veziculeĭ biliare, întins la canalul cistic și cu un nodul în porțiunea vecină a ficatuluĭ. S'a extirpat vezicula biliară și cât s'a putut din canalul cistic; din ficat s'a rezecat o porțiune în formă de cuiŭ, aplicând pe bont sutura luĭ **Auvray** cu fire de catgut; s'a închis abdomenul, drenând puțin cu tifon iodoformat. La desfacerea primuluĭ pansament s'a constatat o ușoară scurgere de bilă. In timpul operațieĭ s'aŭ observat că ganglionii mezenterici eraŭ foarte marĭ, dar nu s'aŭ putut extirpa. Azĭ bolnava e bine ca stare generală, a câștigat în greutate, traectul e aproape închis.

III. *Gastrorafie, gastropexie și gastro-enteroanastomoză pentru ectazie gastrică.* — E un bolnav intrat în serviciŭ cu o dilatație enormă de stomac, fără nicĭ o tumoră la examenul extern. Avea vĕrsăturĭ frequente. După operație, care constă în gastroplicatură, gastropexie, gastro-enteroanastomoză transmezocolică posterioară și jejunojejunostomie, bolnavul se simte bine, se hrănește, nu maĭ are vĕsăturĭ.

IV. E o bolnavă operată în serviciul D-luĭ Dr. **Leonte** pentru o tumoră a sînuluĭ probabil malignă, dovadă că azĭ se prezintă cu o recidivă ceva maĭ în afară de glandă. Imi propun să-l fac o intervenție maĭ largă, operația luĭ Halsted. Cu această ocazie vĕ relatez observația uneĭ bolnave operată de D-l Dr. **Leonte** în maĭ multe rînduri pentru cancer al sînuluĭ recidivant și care la urmă avea brațul corespunzĕtor foarte edematiat, foarte dureros, din care cauză suferea de insomnie rebelă, și o masă ganglionară cervicală. cu dispnee, palpitațiunĭ. Starea generală fiind relativ bună. i-am făcut cu D nu Dr. **Ștefănescu-Sache**, dezarticulația membruluĭ cu lamboŭ posterior, extirparea claviculeĭ și a întregeĭ mese ganglionare supra-claviculară care se întindea de-a lungul veneĭ jugulare până în mediastin Bolnava e azĭ bine, douĕ lunĭ de la intervenție. Aceste exemple ne. arată necesitatea uneĭ intervențiunĭ largĭ de la început.

Discuția.

Dr. **Bărdescu.** La bolnava aceasta nu știŭ pentru ce motive s'a făcut o intervenție limitată, poate că diagnosticul clinic era de tumoră benignă. In serviciul D-luĭ Dr. **Leonte** s'aŭ făcut câte-va operațiunĭ **Halsted**; într'unul din aceste cazurĭ recidiva s'a ivit după 2 lunĭ și jumătate. Pentru a judeca valoarea operațieĭ, trebue să așteptăm să treacă cel puțin 3 anĭ de la intervenție.

Dr. **Racoviceanu.** Operația luĭ **Halsted** nu pune la adăpost de recidivă, într'un caz am avut recidivă după 6 lunĭ.

Dr. **Duma** e în contra extirpăreĭ pectoralilor, ca fiind o estropiare. e de părere să ne mulțumim cu evidarea axileĭ.

Dr. **Gerota.** Eŭ am arătat că sunt limfatice care merg direct de la mamelă prin peretele toracic la organele interne, precum și calea venoasă poate servi la propagarea cancerulŭĭ, dar aceste căĭ intră în funcțiune când căile care duc la ganglionii axilarĭ și supraclaviculară sunt astupate. Acesta e un motiv maĭ mult de a face cât maĭ din vreme o intervenție largă. Extiparea pectoralilor nu e o mutilație, nicĭ măcar mișcările brațuluĭ nu sunt împedicate.

Dr. **Nanu.** Intr'un caz de operația luĭ **Halsted**, bolnava a murit după un an și treĭ lunĭ cu fenomene pulmonare. La autopsie s'a găsit cancer pulmonar nodular, o pneumonie cataralĕ a lobuluĭ inferior și un nodul pe plevră în dreptul cicatriceĭ operatorie. Mușchiĭ intercostalĭ eraŭ lardaceĭ, infiltrați de cancer. Prin urmare nicĭ intervenția largă nu împedică recidiva; totuși principiul admis în cancer e exereza largă.

Dr. **Bălăcescu.** Operația adevĕrată a luĭ **Halsted** cuprinde un timp zis *operația gâtuluĭ*, adică evidarea foseĭ supraclaviculare, la nevoe cu rezecția claviculeĭ. Unĭĭ chirurgĭ aŭ mers maĭ departe și aŭ extirpat ganglionii mediastinalĭ (**Cushing**). Cazurile noastre sunt recente și nu ne putem baza pe ele; însă statistica autorilor streinĭ, maĭ ales americanĭ, dă 52% de supraviețuire după 3 anĭ. In statistica veche a luĭ **Halsted**, fără operația gâtuluĭ, supraviețuirea era de 40% numaĭ peste 3 anĭ și încă cele maĭ multe au avut nevoe de intervențiunĭ secundare pentru evidarea foseĭ supraclaviculare.

Comunicări.

Dr. **Bardescu.** *Relativ la anestezia cu Kelen.* — După publicațiile luĭ **Hacker, Pousson** și **Severeanu**, am început să recurgem la anestezie cu Kelen în operațiile micĭ, dar dureroase și am rĕmas entusiasmați. Maximul de durată a fost de 15 minute și maximul cantitățeĭ administrate de 40 cm. c.; făcênd proporția între durata și cantitatea administrată, revine la 3 cm. c. pe minut. In administrarea luĭ am ținut seamă de experiențele școaleĭ din *Lyon*. Pentru prima oară se dă 4 cm.. c. după $^1/_2$—1 minută iar 4 – 5 cm. c. și prelungim apoĭ doza

cât e necesar. Am administrat la unii bolnavi kelenul în repețite rînduri, de 3 ori, de 4 și chiar de 6 ori. N'am observat nici o turburare. Alți chirurgi au observat excitațiuni sau anestezii necomplecte, poate fiind-că au administrat cantități mici; căci kelenul ca ori-ce eter e escitant în doze mici, trebue siderat bolnavul ca și cu eterul propriu zis. Am făcut raclagii, colporafii, etc.

La 27 Maiu se presintă D-l Dr. **Mitulescu** cu un bolnav din oraș, de 17 ani, cu un traect fongos în regiunea cervicală. Acest bolnav mai fusese kelenizat, odată pentru un adenoflegmon submaxilar și a doua oară pentru extirparea glandei submaxilare bolnavă. Adormim bolnavul cu kelen, fac incizia traectului, care era superficial, îl raclez, îl cauterisez cu termocauter. Operația terminată se produc oare-care modificări în simptome. Pupila care se dilată la limita de toleranță, revine imediat când bolnavul se deșteaptă, în cazul de față pupila continue a rămâne dilatată, fața în loc de a deveni palidă se congestionează mai mult, respirația devine sgomotoasă ca un ral tracheal, conjonctivele bulbare se injectează, respirația în urmă încetează, pulsul continue a bate. Facem respirație artificială timp de $1^1/_2$ oră, tracțiuni pe limbă, comprese cu apă fiartă, nimic nu poate rechema bolnavul la viață. Operația a durat 7 minute și s'a administrat 20 cmc. de kelen. Cazul acesta ne-a impresionat foarte penibil; anestezia cu kelen, care părea providențială, azi poate fi exclusă din practică. In literatură mai sunt 2 cazuri mortale identice, al lui **Kocher** și **Lotheisen.** După simptomele prezentate, cred că am avut a face sau cu un edem acut al pulmonului, sau cu o paralizie a cordului drept sau o escitație a bulbului. In București am aflat că s'a mai produs un caz mortal prin kelen. In nici unul nu s'a făcut necropsie. Putem adăoga numai că din examenul clinic rezultă că nici un organ nu era bolnav.

Nanu. Am recurs la kelen în multe cazuri, vr'o 50, și de și am obținut rezultate bune ca anestezie, tot n'am rămas mulțumit. Masca e așa construită că gura e astupată, bolnavul prin urmare nu poate respira aer în cantitate suficientă; asemenea limba, pentru acelaș motiv nu poate fi scoasă din gură și știm că în rezoluție ea cade înapoi și îngreunează respirația. Avantagiul cel mare al kelenului e că se volatilizează foarte repede, impresionează repede centrii nervoși și de aci anestezie rapidă, dar pentru acelaș motiv eliminarea lui pe suprafața pulmonară produce o scădere a temperaturei de unde posibilitatea unei congestiuni și edem. Și cu eterul sulfuric se observă cazuri mortale prin accidente pulmonare. Pentru toate aceste cred că kelenul trebue administrat cu multă prudență, mai ales la cei impresionabili, femei, copii.

Dr. **Gerota.** In serviciul D-lui Prof. **Severeanu** s'a anesteziat cu kelen aproape 100 cazuri și nu s'a observat nici un accident. Du-

rata operației a fost până la o oră și un sfert, s'a făcut și laparotomii. Am rămas entusiasmat de acest anestezic și eram să mĕ supun singur acesteĭ anesteziĭ pentru a-ĭ studia efectele. In 50 cazurĭ am recurs la kelen pur, și am fost mulțumițĭ, în urmă ne-am servit de produsele din farmacie și am constatat și efecte neplăcute, ca vĕrsăturĭ, excitațiunĭ și anesteziĭ maĭ dificile. Și la începutul cloroformizărilor s'aŭ constatat cazurĭ maĭ frequente mortale, până ce metoda s'a regulamentat. De alt-fel multe sincope cerebrale și pulmonare, independente de anestezic, se atribuesc acestuia pe nedrept. Necropsia în cazul D-luĭ D. **Bardescu** ar fi fost de mare utilitate.

Dr. **Bardescu.** Ne-am servit de kelen pur pe care ni-l procură din streinătate drogueria centrală; iar examenul clinic nu ne-a arĕtat nicĭ un organ bolnav. Masca de eter prezintă aceleași inconveniente. In privința cauzeĭ morțeĭ am emis o simplă ipoteză.

Cohn.

Xeroform

Cel maĭ bun și cel maĭ eftin succedaneŭ al iodoformuluĭ

Inodor, netoxic chiar la uzul intern în dose marĭ ca antiseptic intestinal. Analgesic și emostatic, neiritant, nu produce eczemă. Desodorisează chiar secrețiunile infecte, reduce supurațiunea în mod surprinzător de repede și are efecte sicative eminente. Mugurii cărnoși sunt câte-odată maĭ micĭ de cât aceĭ produși de iodoform, însă xeroformul întrece atât iodoformul cât și orĭ-ce altă substanță prin puterea sa dermatoplastică. Specific la ulcerile moi și la ulcerile cronice ale gambeĭ, precum și la eczemele umede. Plăgile recente le vindecă per primam și în timp mult maĭ scurt. Din cauza netoxicităței și acțiuneĭ sale analgesice este de mare folos în ginecologie și la combustiunĭ. In tratamentul eczemelor umede cronice (intertrigo ș. a.) ajunge aplicarea repetată de vată xeroformată; băĭ și pansamente devin ast-fel inutile.

— Probe și literatură gratis —

Fabrica chimică von Heyden, Radebeu-Dresden

REPRESENTANT GENERAL PENTRU ROMÂNIA:

N. Genovitz, Bucurescĭ, Strada Căldărarĭ No. 1.

LUCRARI ORIGINALE

Rezecţiunea totală şi bilaterală a simpaticuluĭ cervical în guşa exoftalmică [1])

de

Dr. BĂLĂCESCU

(Urmare)

Observaţia 11 (Prof. Th. Ionescu). — *Guşe exoftalmică, datând de 12 anĭ. Rezecţia totală şi bilaterală a simpaticuluĭ cervical. Dispariţia tachicardieĭ, diminuarea exoftalmieĭ şi a guşeĭ. Vindecare.*

Rachela F. . . , de 38 anĭ, văduvă. croitoreasă, intră în serviciŭ la 7 Iunie 1901.

Antecedente. — Tatăl reumatizant vechiŭ ; mama sănătoasă. Aŭ fost 7 copiĭ, dintre care un băiat a murit în etate de 18 anĭ tuberculos. Una din surorĭ, cea maĭ mică, e foarte nervoasă. Bolnava a fost în tot-d'a-una sănătoasă. Menstruată la 15 anĭ, regulat şi fără durerĭ. Măritată la 25 de anĭ, a avut un copil care a murit de scarlatină.

Istoricul boaleĭ. — Sunt 12 anĭ de când s'a speriat de un câine ce a sărit asupra eĭ, şi imediat a început să aibă palpitaţiunĭ violente, însoţite de cefalalgiĭ intense, care o forţează să stea în pat în cursul uneĭ verĭ întregĭ. Pofta de mâncare diminuată. Bolnava simţea valurĭ de căldurĭ carĭ 'ĭ inundaŭ faţa şi gâtul ; era foarte neliniştită şi neastâmpărată în pat, neputând suporta plapuma. Somnul foarte agitat, întrerupt de visurĭ înspăimântătoare.

Dese orĭ avea sincope din cauza palpitaţiilor violente. Maĭ în tot-d'a-una avea vĭjiturĭ în urechĭ.

In acelaşĭ timp observă că ochiĭ ĭĭ eşeaŭ din orbită, exorbitism care a crescut încetul cu încetul.

Acum 7 anĭ a observat apariţia guşeĭ, care a crescut neîncetat până acum 3 ani, când a ajuns până la mărimea uneĭ mandarine marĭ.

---

1) „Revista de chirurgie" No. 4, 5, 6 şi 7, din 1901.

Scanned with OKEN Scanner

In tot timpul a avut tremurături în membrele superioare și inferioare precum și în tot restul corpului.

De 4 ani de zile a început să facă dușuri reci, care 'i-a ameliorat într'un mod simțitor fenomenele nervoase. Intern a luat mult bromur de potasiu. Pentru durerile în membre a făcut electricitate. I s'a administrat tiroidină și s'au aplicat curenți electrici pentru gușe, care a început să descrească puțin. Cu toate acestea gâtul era dureros la cea mai mică presiune și bolnava avea dureri la înghițire

Palpitațiile și vâjiiturile de urechi au persistat.

Acum o lună de zile a avut timp de trei săptămâni diaree.

R. F., înainte de operație.

Starea prezentă. — Starea generală relativ bună.

Gușa. Corpul tiroid puțin și uniform hipertrofiat; lobii nu se desinează pe piele. Tumora nu e animată nici de mișcări de expansiune, nici de bătăi. La ascultație nici un suflu nici un thrill.

Tumora net mobilizată prin mișcările de deglutiție.

Măsurarea gâtului. — Circonferința maximă luată la nivelul istmului e de 31 c. m.

Tachicardie și pulsațiuni. — Cordul nu e hipertrofiat. Bătăile sunt svâcnitoare; sgomotele normale în toate focarele.

Pulsul 110 pe minut, regulat și plin.

Exoftalmia este destul de pronunțată și egală la ambiĭ ochĭ. Câmpul vizual normal. Pupilele reacționează bine la lumină și acomodare. Pleoapele acoper complect globiĭ ocularĭ. N'are semnul luĭ de Graeffe, nicĭ al luĭ Stelwag. N'are oftalmoplegie externă. Semnul luĭ Moebius există la o distanță de 6 c. m. Ochiĭ nu maĭ converg și execută o ușoară mișcare de divergență

Conjunctivele bulbare ușor injectate.

Ochiĭ nu-ĭ lăcrămează.

Tremurăturĭ nu are de cât-va timp.

R. F., dupa operație.

Aparatul respirator. — Bolnava tușește puțin și expectorația e muco-purulentă; există câte-va raluri diseminate. Respirațiunea normală.

Aparatul digestiv. — Pofta de mâncare conservată. Scaunele normale.

Aparatul urinar. — Urina nu conține nicĭ zahar nicĭ albumină.

Sistemul nervos. — Bolnava foarte nervoasă. Sensibilitatea generală normală. Are senzație de căldură în mâinĭ și la față. Nevralgiĭ dentare.

Reflexul faringian puțin diminuat. Reflexele patelare normale.

Scanned with OKEN Scanner

Operația. — La 10 Iunie se *rezecă complect ambii simpatici cervicali.* — In seara operației bolnava e agitată, pulsul 110. Vocea e răgușită.

La 11 Iunie vocea raucă, aproape stinsă, respirația e dificilă, tușește și expectorează; bolnava simte opresiune în dosul sternului. Deglutiția e dificilă. Pulsul 100, ușoare palpitațiuni.

La 12 Iunie vocea continuă de a fi stinsă. Are amețeală. Deglutiția dificilă. Pulsul 100. Exoftalmia puțin diminuată. Pupilele contractate reacționează lent la lumină.

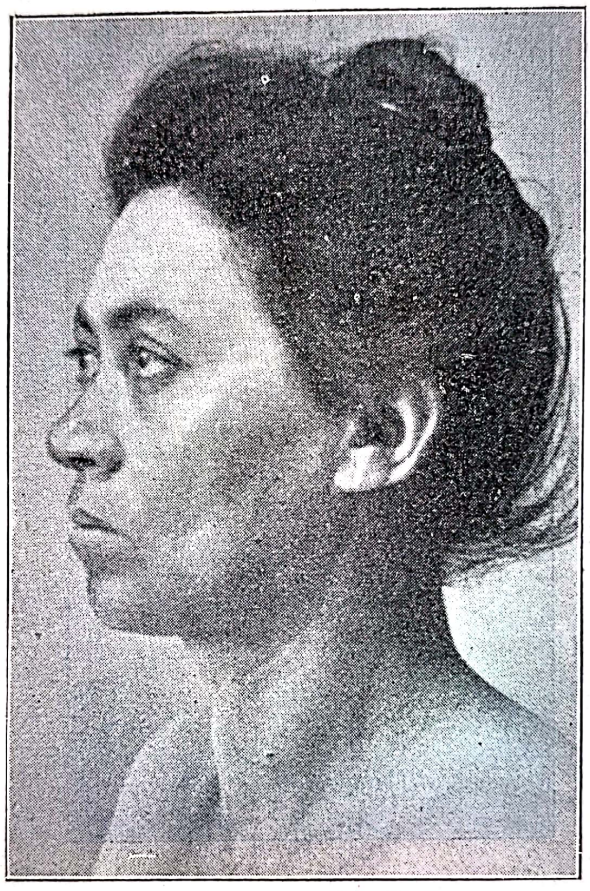

R. F., înainte de operație.

Din ziua de 13 iunie până la 16, bolnava e liniștită, tușește încă, vocea a mai revenit, dificultatea în deglutie a dispărut; pulsul a scăzut la 88. Exoftalmia a diminuat în mod vădit Bolnava se simte bine.

In zilele următoare, în urma unui tratament contra bronchitei, bolnava s'a restabilit complect, vocea e normală, starea generală foarte bună. Exoftalmia a dispărut aproape complect. Accese de palpitație nu s'au mai repetat de la operație, pulsul oscilează între 88 și 96. Senzația de căldură dispărută. Circonferința gâtului 29 c. m. Bolnava iese din spital la 29 Iunie.

Revăzută în luna Iunie 1901, bolnava ne spune că accesele de palpitațiuni nu s'aŭ maĭ repetat Din când în când. maĭ ales când obosește prea mult, simte o slăbiciune în gambe, care 'ĭ tremură puțin. Exoftalmia a dispărut complect, pupilele reacționează bine. Semnul luĭ Moebius dispărut. Gușa de asemenea, circonferința gâtuluĭ 28 c. m. Pulsul variază, când e emoționată se numără 100, după câte-va minute însă scade la 90, e plin și regulat. Tremurăturĭ propriŭ zise nu sunt, când scrie însă bolnava, atuncĭ se observă că scri-

R. F., după operație.

sul e neregulat, din cauza micilor oscilațiunĭ ce se produc în mână. Senzația de căldură persistă însă cu mult maĭ puțin accentuată de cât înaintea operațieĭ. Bolnava s'a îngrășat mult. starea generală e excelentă și nu găsește cuvinte pentru a-șĭ exprima recunoștința.

Observația 12 (Prof. Th. Ionescu). — *Gușe exoftalmică, datând de un an și 4 luni; rezecția totală și bilaterală a simpaticuluĭ cervical; diminuarea exoftalmieĭ și dispariția tremurăturilor; Ameliorare.*

Beti S.., de 21 anĭ, necăsătorită, intră în serviciŭ la 7 Iunie 1900.

Antecedente. — Nimic important de remarcat în antecedentele hereditare.

Menstruată la 16 anĭ, când a durat 8 zile, după care ’ĭ aŭ încetat pentru a nu reveni decât după un an, de când aŭ venit regulat și nu prea abondente, 3—4 zile, până acum un an, de când datează boala actuală.

Istoricul boalei. — De un an și 4 lunĭ de zile a devenit foarte nervoasă, se ceartă cu toată lumea, iritându-se peste măsură. In acelașĭ timp observă că gâtul se i se îngroașe, și că el devine maĭ mare, strângênd’o mult gulerul, orĭ de câte orĭ se irită. Prin luna Maĭ 1899 i se spune că ochiĭ îĭ sunt eșiță din orbite. De la această dată are

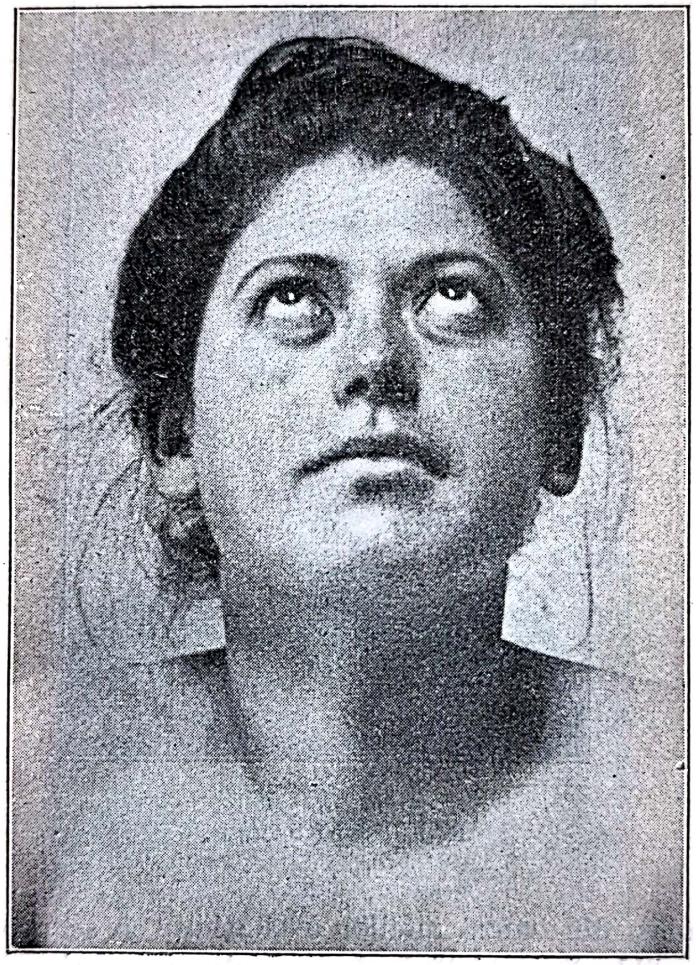

Beti S., înainte de operație.

palpitațiunĭ aproape continuu și nu dispar decât când stă liniștită și culcată în pat ; iar orĭ de câte orĭ se irită, saŭ când umblă maĭ mult și urcă scările, palpitațiunile sunt violente, și simte că se sufocă.

Când e iritată îĭ tremură tot corpul, dese orĭ chiar șezând are tremurăturĭ ale mâinilor și, ale membrelor inferioare.

Menstruația s’a deranjat cu totul de un an, căcĭ de unde venea regulat în fie-care lună, acuin e menstruată la 2 lunĭ și chiar la 3 lunĭ odată ; de alt-fel ține tot 3—4 zile și nu e prea abondentă.

Nu a avut nicĭ odată diaree, din contra e constipată și nu are scaun decât la 6—8 zile și usează foarte mult de purgative.

Din iarna trecută vocea e răgușită.

Starea prezentă. — Starea generală bună.

Gușa. — Corpul tiroid mărit de volum, lobiĭ se desinează sub piele, cel drept voluminos, istmul e maĭ puțin evident. De consistență moale, e ușor renitent, e elastic. Se constată mișcărĭ de expansiune isocrone cu sistola cardiacă La ascultație se aude un suflu aspru expirator, provocat prin trecerea aeruluĭ în trachee. Făcênd bolnava să 'șĭ țină respirația, se aude un alt suflu maĭ dulce, isocron cu sis-

Beti S... după operație.

tola cardiacă, intermitent, adică dispare complect în timpul diastoleĭ. Nu se aude nicĭ un thrill.

Măsurarea gâtuluĭ. — Circonferința luată la baza gâtuluĭ e de 40 c. m. la nivelul istmuluĭ 38 $^1/_2$ c. m.

Tachicardie și pulsațiunĭ. — Bătăile corduluĭ sunt regulate, normale ; nu se constată nicĭ un suflu la orificiile cardiace.

Pulsul regulat, plin, egal, 76 pe minut, bolnava nu are palpitațiunĭ.

Exoftalmia e evidentă, egală la ambiĭ ochĭ. Pleoapele acoper complect globul ocular când sunt închise. Nu se constată semnul luĭ

de Graeffe, nicĭ al luĭ Stelwag nicĭ al luĭ Moebius. Pupilele micĭ, reacţionează slab la lumină şi acomodare. Câmpul vizual normal ; distinge bine culorile.

Tremurăturĭ se constată la membrele superioare, cu oscilaţiunĭ micĭ şi repezĭ La membrele inferioare nu se constată tremurăturĭ, cu toate că bolnava pretinde că 'ĭ tremură picioarele şi chiar tot corpul.

Aparatul respirator. — Respiraţia e normală ; vocea puţin răguşită.

Beti S., după operaţie.

Aparatul digestiv.—Bolnava mănâncă bine, este însă constipată câte 6—8 zile şi nu are scaun de cât dacă ia purgative.

Aparatul urinar. — Urina nu conţine nicĭ zahăr nicĭ albumină.

Sistemul nervos. — Sensibilitatea cutanată normală. Nu e agitată. Nu are senzaţie de căldură, nu transpiră ; suportă foarte lesne plapuma şi şade liniştită în patul sĕŭ.

Reflexele patelare diminuate. Reflexul faringian normal.

Cefalalgiĭ, ce coincid maĭ ales cu constipaţia.

Operaţia. — La 10 Iunie s'a *reţecat complect si bilateral simpaticul cervical.*

Toată ziua și toată noaptea bolnava a avut vărsăturĭ și a fost foarte agitată. Pulsul 80. Temperatura normală.

La 11 Iunie, starea de agitare continuă. Bolnava are menstruele. Pulsul 80. Simte călduri marĭ fără ca temperatura să fie ridicată (37°).

La 12 Iunie, bolnava are greață și amețelĭ când se ridică în pat. Exoftalmia mult diminuată. Pupilele contractate, reacționează leneș la lumină. Ptoza pleoapelor superioare.

In zilele următoare până la 22 Iunie când bolnava părăsește serviciŭ, starea generală rea a dispărut odată cu încetarea menstruațieĭ. Exoftalmia a diminuat foarte mult. Pulsul a variat între 76—80, plin și regulat. Tremurăturile membrelor superioare persistă, oscilațiile însă sunt foarte micĭ. Circonferința gâtuluĭ nu s'a schimbat.

Revăzută în luna Iunie 1901, se constată o stare generală bună. Exoftalmia a diminuat încă, totușĭ ochiĭ nu sunt înfundațĭ în orbite. Nu are nicĭ o turburare oculară. Pulsul 80 plin și regulat Gușa pare că s'a maĭ mărit cu predominență în dreapta ; nu se aude nicĭ suflu, nicĭ tril la nivelul hipertrofieĭ tiroidiene ; tumora nu e animată de pulsațiunĭ. Circonferința gâtuluĭ la bază 41 c. m. iar la nivelul istmuluĭ 39 c. m. Tremurăturĭ în membrele superioare nu sunt manifeste de cât când scrie. Starea generală însă e bună, bolnava e mulțumită, ne maĭ avênd acea grije și neliniște pe care o avea înainte de operație.

Observația 13 (Prof. Th. Ionescu). — ***Bosedovism secundar. Tiroidectomie parțială și rezecția bilaterală și totală a simpaticuluĭ cervical. Vindecare.***

Petre Ț., de 21 anĭ, necăsătorit, servitor, intră în serviciŭ la 17 Noembrie 1899.

Antecedente. — Nimic hereditar, asemenea și din partea colateralilor.

La etatea de 9 anĭ a avut pojar ; la 17 anĭ febra intermitentă, câte-va septămânĭ. In tot restul viețeĭ luĭ a fost sănătos. Nu e sifilitic, nicĭ alcoolic.

Istoricul boaleĭ. — De doĭ anĭ de zile, bolnavul a observat că orĭ de câte orĭ se supără saŭ urcă o scară are palpitațiunĭ și respirațiunea 'ĭ devine grea. De un an bagă de seamă că gâtul i se îngroașe și că la fie-care lună e nevoit a 'șĭ lărgi gulerul de la cămașe. Consultând un medic i se spune că are gușe ; urmează un tratament medical fără nicĭ un rezultat.

Starea prezentă. — Se constată o hipertrofie a corpuluĭ tiroid, cu predominență în dreapta : întinzându-se în sus până la loja glandeĭ submaxilare, iar în jos până la stern. Tumora se desinează în mod

evident sub tegumentele gâtuluĭ, ea e rezistentă şi prezintă mişcărĭ pulsatile izocrone cu pulsatiile cardiace Nu se aude nicĭ un suflu şi nicĭ un tril la nivelul tumoreĭ

Tumoarea e net mobilizată prin mişcările de deglutiţie.

Măsurarea gâtuluĭ.—Circonferinţa gâtuluĭ la nivelul cartilagiuluĭ tiroid e de 40 c. m ; la 3 c. m. maĭ sus de furculiţa sternală este de 44 c. m.; iar la baza gâtuluĭ 43 c, m.

Tachicardie şi pulsaţiunĭ.— Vîrful cordului bate în al IV-a spaţiŭ intercostal stâng, înăuntrul mamelonuluĭ. Matitatea cardiacă nu e mărită. Nu se constată nicĭ un suflu la orificiile cardiace. De când e în serviciŭ nu are palpitaţiunĭ. Pulsul 90.

Exoftalmie.—Nu are exoftalmie ; nu se constată semnul luĭ de Graeffe, nicĭ al luĭ Stelwag. Pupila nu e dilatată şi reacţionează uşor la lumină şi acomodare.

Tremurăturĭ nu are în nicĭ o parte a corpuluĭ.

Aparatul respirator normal, nu are dispnee.

Aparatul digestiv. — Bolnavul spune că nu are poftă de mâncare. De obiceiŭ e constipat. Stomacul nu e dilatat ; ficatul nu e mărit de volum. — Hernie inguinală dublă.

Aparatul uro-genital. — Nu există nicĭ o turburare, urina nu conţine nicĭ albumină, nicĭ zahăr.

Sistemul nervos. — Hiperestezie cutanată pe tot corpul, afară de membrele superioare. Sensaţia termică normală.

Reflexul faringian şi patelar normal.

Operaţiunea. — La 27 Noembrie 1899 se face tiroidectomia parţială, lăsând din corpul tiroid numaĭ istmul, larg de 2,5 c. m. şi lung de 2 c. m. Iese din spital la 20 Decembre, reunirea s'a făcut per primam.

La 23 Iunie 1900 reintră în serviciŭ plângêndu-se de palpitaţiunĭ, care aŭ devenit insuportabile. In acelaşĭ timp a observat că are tremurăturĭ în membrele superioare. La această dată se constată că bolnavul a slăbit mult, că tegumentele 'ĭ sunt palide, iar buzele de o culoare violacee foarte pronunţată.

Ochiĭ nu sunt în exoftalmie. Mişcările globuluĭ ocular sunt complecte şi normale în toate direcţiunile. Pupilele egale, reacţionează bine.

Gâtul. — Pe părţile laterale ale gâtuluĭ se vede cicatricea în formă de potcoavă, urmele tiroidectomieĭ. Pe linia mediană deasupra cartilagiuluĭ tiroid se constată că lobul median lăsat de la prima operaţiune, s'a hipertrofiat ajungênd la mărimea uneĭ castane marĭ, mobil în sensul lateral şi urmând complect mişcările de deglutiţie. Acest lob, nu este animat de mişcărĭ pulsatile, la nivelul luĭ nu se aude nicĭ un suflu. Circonferinţa gâtuluĭ luată la bază dă 38 c m. la nivelul cartilagiuluĭ tiroid 36 c. m.

Cordul. — Vêrful cordului bate în spaţiul al IV-a înăuntrul ma-

melonuluĭ. In momentul examenuluĭ bătăile nu sunt precipitate. Nu există nicĭ un sgomot anormal. — Pulsul la intrarea în serviciŭ este frequent 120 pe minut: în momentul lăureĭ observațiuneĭ este regulat, plin și numără 84.

Tremurăturĭ se constată în membrele superioare, foarte accentuate maĭ ales în timpul scrisuluĭ.

Reflexul faringian exagerat, patelarul abolit Sensibilitatea cutanată exagerată. Insomniĭ rebele.

Organele toracice și abdominale normale. Hernie inguinală dublă.

La 26 Iunie 1900 se rezecă ambiĭ simpaticĭ cervicalĭ într'o singură ședință, extirpându-se în ambele părțĭ și ganglionul prim toracic.

Imediat după operație pulsul cade la 60 pe minut și se menține variind între 60 și 72 timp de 15 zile cât a stat în spital.

Palpitațiunile aŭ dispărut complect, de asemenea și tremurăturile. Bolnavul s'a remis încetul cu încetul, re ăpătându-șĭ calmul și somnul obișnuit.

Reintră în serviciŭ la Ianuarie 1901, când este operat pentru hernia inguinală dreaptă. Cu această ocaziune se constată că maĭ toate fenomenele de basedovism pe care le presinta bolnavul aŭ dispărut.

Revăzut în luna Martie 1901, se constată că ochiĭ sunt afundațĭ în orbite. Palpitațiunĭ nu are și nicĭ nu s'aŭ maĭ repetat accesele dureroase ca înainte de operație. Pulsul plin și regulat, numără 86. Lobul median al corpuluĭ tiroid care 'ĭ-a fost lăsat nu s'a hipertrofiat. Tremurăturile aŭ dispărut complect. Nu are transpirațiunĭ și insomniile aŭ dispărut cu totul. Sensibilitatea cutanată normală. Starea generală înfloritoare.

Observația 14 (Prof. Th. Ionescu). — *Gușe exoftalmică datând de 3 1/2 anĭ.— Rezecția totală și bilaterală a simpaticuluĭ cervical.*

Maria G. . , de 27 anĭ, căsătorită, menageră, intră în serviciŭ la 22 Iunie 1901.

Antecedente. — Tatăl bolnaveĭ trăește, e sănătos, dar foarte violent; mama a sucombat în urma uneĭ pneumoniĭ; are 3 surorĭ sănătoase.

In copilărie a avut rugeolă, tuse convulsivă și foarte dese orĭ epistaxis. Menstruată la 13 anĭ, în mod normal. La vêrsta de 18 anĭ s'a căsătorit și a avut un singur copil care e sănătos.

Istoricul boaleĭ. — Sînt 3 1/2 anĭ, când, în urma unuĭ incendiŭ în vecinătatea locuințeĭ sale, speriindu-se, a avut palpitațiunĭ, care s'aŭ repetat de la această dată cu o intensitate din ce în ce maĭ mare, la cea maĭ neînsemnată supărare. Concomitent cu aceasta, ob-

servă că gâtul i se îngroaşe, având în acelaşi timp şi dificultate în deglutiţie. După un an de la debutul acestor fenomene, a avut o erupţiune de urticarie, erupţiune ce s'a repetat în nenumărate rânduri până astăzi. Este numai un an şi jumătate de când a observat că ochii 'i sunt mai bulbucaţi şi vederea puţin împăenjinată. In acelaşi timp guşa a început să ia proporţii mai mari şi turburările de deglutiţie să fie mai accentuate. Accese de sufocaţie se manifestă ori de câte ori urcă o scară. Uşoare tremurături 'i apar la membrele superioare. In vara anului trecut a avut timp de două luni diaree. In tot restul timpului nici o turburare digestivă, pofta de mâncare e păstrată şi digestia se face bine. A urmat un tratament medical timp de doui ani fără nici cea mai mică ameliorare.

Starea prezentă. — Starea generală excelentă.

Guşa. — Corpul tiroid mărit de volum, cu predominenţă în dreapta, de consistenţă moale şi elastică. Nu se constată nici suflu nici tril. Pulsaţiile carotidelor sunt manifeste. Tumora e net mobilizată prin mişcările de deglutiţie.

Măsurarea gâtului. — Circonferinţa gâtului la bază 35 c. m.; la nivelul corpului tiroid proeminent 34 c. m.; iar la partea superioară 30 c. m

Tachicardie şi pulsaţiuni. — Cordul nu e mărit de volum; vârful lui bate în al V-lea spaţiu intercostal. Bătăile bine pronunţate şi energice. Nu se aude nici un suflu organic. Uşoară expansiune precordială.

Pulsul mic, regulat însă frequent, variază între 120 şi 130 pe minut când e emoţionată saŭ când umblă repede.

Exoftalmia. — Ambii globi oculari sunt în exoftalmie pronunţată. Examenul ochilor făcut de D. Dr. Staicovici a dat următorul rezultat: *Ochiul stâng.* Emetropie. Vederea = 1, acomodaţia şi convergenţa normale. Exoftalmia foarte pronunţată, bulbul depăşeşte cu 4—5 m. m. planul rebordului orbitar. Ocluziunea pleopelor este incomplectă, ochiul rămânênd deschis în timpul somnului, ca şi atunci când i se zice să închidă ochii. — Există semnul lui de Græfe. Musculatura externă şi internă normală. Pupilele egale, nedilatate, conservă toate reflexele. Mediile ochiului transparente. Fundul ochiului normal, se observă însă bătăi în artera retiniană şi o uşoară dilataţie venoasă. Acuitatea cromatică normală; câmpul vizual de asemenea.

Ochiul drept. — Emetropie, vederea = 1. Convergenţa şi acomodaţia normale. — Exoftalmia există une ori mai puţin pronunţată ca la ochiul stâng. Nici un fenomen obiectiv. La oftalmoscop, pulsaţiile arterei retiniană. Ochii nu-i lăcrămează.

Tremurături foarte intense la membrele superioare, mai accentuate la stânga.

Aparatul respirator: uşoară dispnee, nu are însă nici o leziune organică.

Aparatul digestiv. Are poftă de mâncare, nu are diaree nicĭ vĕrsăturĭ.

Aparatul urinar. Urina nu conține nisĭ zahăr, nicĭ albumină.

Sistemul nervos. Sensibilitatea generală conservată. Anestezia zonelor mamelonare. Reflexele normale. — N'are sudorĭ, are însă senzație de căldură, maĭ accentuată noaptea, când nu poate să sufere a fi învelită cu plapuma.

Operația. La 25 Iunie s'a reȩecat complect simpaticul cervical stâng, extirpându-se în acelaș timp și primul ganglion toracic. Artera tiroidienă inferioară a fost legată fără a fi secționată.

La 24 Iunie, pulsul 118; exoftalmia în stânga diminuată în așa grad în cât lagoftalmia e dispărută complect, pupila e contractată.

In zilele următoare până la 3 Iulie, pulsul a oscilat între 120 și 134, totuși bolnava nu are accese de palpitațiunĭ, doarme liniștit, nu este de loc iritată și a devenit maĭ veselă.

La 3 Iulie s'a reȩecat complect simpaticul cervical drept și primul ganglion toracic, făcându-se în acelaș timp și legătura arterei tiroidiene inferioară. — Urmările operatoriĭ simple. Exoftalmia în dreapta a diminuat foarte repede, există însă o diferență manifestă, ca și înainte de operație, între ochiul stâng maĭ proeminent de cât cel drept care e maĭ puțin propulsat. Tachicardia nu diminuă, pulsul oscilează între 110 și 126. — Palpitațiĭ nu există.

In ziua eșireĭ din serviciŭ, la 12 Iulie 1901, s'a constatat următoarea stare: Exoftalmia diminuată într'un mod manifest, pleopele acoper complect globiĭ ocularĭ; semnul luĭ de Græffe nu maĭ există. Pupilele aproape punctiforme, conjunctivele ușor hiperemiate. La oftalmoscop se constată aceiași stare ca și înainte de operație. — Gușa e diminuată, circonferența gâtuluĭ la partea proeminentă $32^1/_2$ c. m. — Bătăile corduluĭ maĭ liniștite, nu maĭ are senzațiĭ de înecăciune. — Pulsul e frequent. — Tremurăturile în membrele superioare persistă. Nu maĭ are vedeniĭ nocturne, doarme bine și nu maĭ e iritabilă și impresionabilă ca înainte de operație. — Deglutația se face lesne, apetitul e maĭ accentuat. Senzația de căldură a dispărut, bolnava doarme învelită. — Starea generală excelentă, bolnava e foarte mulțumită considerându-se ca vindecată.

Observația 15 (Soulié[1]). — *Gușe exoftalmică. Rezecția totală și bilaterală a simpaticuluĭ cervical. Insucces.*

B. Marie este bolnavă de gușe exoftalmică de la 1893. Timp de 4 anĭ a încercat toate tratamentele sperând că se va vindeca. — In 1896 Villeneuve 'ĭ-a făcut exotiropexia, cu urmărĭ operatoriĭ exce-

1) *Soulié.* Arch. prov. de chir. 1897 pag 577.

lente, cu rezultat terapeutic nul. — In 1897 reintră în serviciul lui Villeneuve în următoarea stare: pulsul varia între 110—140. Palpitaţiuni în continuu; insomnie. Guşa de mărimea unui ou de curcă; hipertrofia ocupă mai ales lobul drept. Exoftalmie nu există. Tremurături foarte accentuate. — Tuşeşte, vocea e răucă; respiraţia accelerată. Anorexia şi slăbirea progresează.

La 17 Aprilie 1897 se practică rezecţia simpaticului cervical dintr'o parte. — Starea generală staţionară, pulsul însă scade la 100.

După câte-va zile se rezecă şi simpaticul din partea opusă, şi timp de două săptămâni s'a observat o ameliorare vădită, tremurăturile abia se mai văd; palpitaţiunile sunt foarte rari; pulsul a căzut la 90.

După 2 luni bolnava se prezintă cu aceleaşi fenomene ca înainte de operaţie. — După 5 luni, exoftalmia e puţin pronunţată; corpul tiroid nu prezintă nici bătăi, nici expansiuni; tremurături accentuate în stânga. Din când în când are palpitaţiuni. Are vertigii, senzaţie de căldură şi sudori profuze

Şase luni după rezecţia simpaticului se constată 96 pulsaţiuni; pupilele dilatate; palpitaţiuni şi sudori.

La 26 Octombre 1897 i se face tiroidectomia, după care pulsul scade la 84. — Cât-va timp mai târziu pulsul revine la 96; tremurăturile sunt destul de accentuate.

Observaţia 16 (J. L. Faure[1]). — *Guşe exoftalmică. — Rezecţia totală a simpaticului cervical drept şi parţială întinsă a simpaticului stâng. — Vindecare*

Mosek C., de 37 ani, are un frate nebun, şi o soră atinsă de o boală nervoasă. — La etatea de 24 ani, în urma unei emoţiuni morale bolnavul a avut un acces de nebunie, care a durat 4 luni.

Fenomenele de guşe exoftalmică s'au manifestat la etatea de 35 de ani.

La intrarea în serviciu, exoftalmia e foarte pronunţată, ochii sunt proeminenţi; pleopele acoper complect globii. Vederea e bună. — Corpul tiroid este hipertrofiat în întregime. Circonferinţa gâtului 38 c. m. Bătăi violente în vasele gâtului. — Tachicardia nu este prea accentuată; pulsul variază între 80—100. Uneori are crize violente de palpitaţiuni. — Tremurătura mâinilor e manifestă — Senzaţie de căldură. — Dese ori diaree.

In ziua de 3 August 1897 se practică în dreapta, rezecţiunea totală a simpaticului cervical, de d'asupra ganglionului superior până

---

1) *Herbet.* Loc. cit. pag. 134.

dedesubtul celuĭ inferior, iar în stânga s'a rezecat numaĭ ganglionul superior și cordonul ce-ĭ urmează pe o întindere de 4—5 c. m.

Urmările operatoriĭ din cele maĭ simple.

La 24 August în ziua eșireĭ din spital se constată că exoftalmia a diminuat sensibil. — Gușa a dispărut aproape complect; circonferința gâtuluĭ 34 c. m. — Bolnava e cât se poate de calmă.

Revĕzută la 1 Octombre 1897, starea generală e excelentă, crize de palpitațiunĭ n'a maĭ avut, pulsul totuși e frequent. Tremurăturile persistă. — Exoftalmia a diminuat foarte mult. Gușa a rĕmas staționară.

Revĕzută încă odată la 3 Iunie 1898, adică 10 lunĭ după operație, bolnava se prezintă cu o stare generală excelentă, s'a îngrășat mult, doarme și nu maĭ are senzația de căldură de altă dată. Gâtul a rĕmas în stare de diminuare unde era după operație. — Exoftalmia abia se maĭ observă

Observația 17 (J. L Faure [1]). — ***Gușe exoftalmică. — Rezecția totală a simpaticuluĭ cervical drept, și parțială a celuĭ stâng. — Sincopă cloroformică mortală***

D... de 24 anĭ, prezenta toate turburările cunoscute în gușa exoftalmică, cu o intensitate remarcabilă; exoftalmie exagerată, gușe considerabilă; tachicardie violentă; tremurăturĭ generalizate; turburărĭ în sensibilitatea generală; turburărĭ digestive, secretoriĭ; aspect mixedematos; turburărĭ psichice etc.

La 15 August 1897 se practică rezecțiunea totală a simpaticuluĭ cervical drept; pe când se continua operațiunea în stânga, bolnava sucombă într'o sincopă cloroformică.

Observația 18 Peugniez [2]). — ***Gușe exofta'mică. — Rezecțiunea totală și bilaterală a simpaticuluĭ cervical. — Insucces.***

X... în etate de 20 de anĭ, a intrat în serviciŭ la 18 Octombre 1897. — Mama sa și o soră sunt coreice.

La etatea de 16 anĭ, epoca la care a avut febră tifoidă, a observat că gâtul i se îngroașă și ochiĭ îĭ ies din orbite Din copilărie încă a avut palpitațiunĭ. Fața, corpul și membrele sale sunt necontenit acoperite de sudorĭ.

La intrarea în serviciŭ se constată triada simptomatică a gușeĭ

---

1) *Herbet.* Loc. citat, pag. 135.

2) *Jeunet.* Thèse, Paris, 1898.

exoftalmice: exoftalmie dublă, insoțită de epifora și de midriasă; gâtul voluminos; tachicardie foarte pronunțată.

La 28 Octombre 1897 se practică rezecțiunea totală a simpaticului cervical drept.

La 9 Noembre plaga e cicatrizată. Exoftalmia dreaptă foarte mult diminuată; pupila e contractată; pulsul e frequent 144.

Sudorile îi acoper numai jumătatea stângă a feței.

La 20 Noembre se rezecă total și simpaticul cervical stâng.

Exoftamia în stânga diminuată, pupila însă rămâne dilatată.

Pulsul 120.

La 14 Decembre bolnava părăsește spitalul. Accesele de dispnee au încetat ca și cianoza feței. Pulsul 116. Exoftalmia staționează.

A doua zi după eșirea sa din spital, bolnava e foarte slabă. Se plânge de dureri vii de cap. Bula isterică. Vărsături. Dispnee. Expectorație sanguinolentă. In zilele următoare situația se agravează, inima bate dezordonat, exoftalmia reapare, ochii se umplu necontenit de lacrămi. In fine bolnava se cachectizează; nu mai închide pleopele. Acuitatea vizuală diminuă în stânga, există diplopie, și mai în urmă perderea complectă a vederei. Cornea se ulcerează, globii oculari supurează abondent. Bolnava sucombă la 9 Ianuarie 1898.

Qbservația 19 (Depage [1]). — *Gușe exoftalmică. Rezecția totală și bilaterală a simpaticului cervical. Ameliorare.*

Depage a prezentat înaintea societății de științe medicale din Bruxelles, o femee pe care o operase cu trei luni mai înainte pentru gușe exaftolmică, extirpându-i în dreapta tot simpaticul cervical, iar în stânga o mică parte din ganglionul inferior nu a putut fi ridicată.— Exoftalmia a dispărut complect; tremurăturile care erau foarte pronunțate înaintea operației, d'abia mai sunt perceptibile; bolnava e mult mai calmă și starea generală s'a modificat mult în bine. Ea a câștigat mai multe kilograme în greutate. — Vîjiiturile de urechi și opresiunea ce simțea a dispărut. Tachicardia nu a dispărut. Se pare că există mai mult echilibru în circulație. — Gușa nu a suferit nici o modificare.

---

1) ***Depage.*** — Société royale des Sciences médicales et naturelles de Bruxelles, 1898.

4. Guşe exoftalmică tratată prin elongarea bilaterală a simpaticului cervical

Observaţia 1 (Jaboulay[1]). — *Guşe exoftalmică. Elongaţia bilaterală a simpaticuluĭ. Ameliorarea exoftalmieĭ şi dispariţia tremurăturilor.*

J. F... de 18 anĭ. — Bunica bolnaveĭ a avut o guşă laterală stângă, fără exoftalmie. Mama moartă în urma facereĭ; tatăl alcolic; o soră coreică.

Menstruată la 17 anĭ, într'un mod normal timp de 3 lunĭ, după care aŭ încetat complect. Incetarea menstruaţieĭ coincide cu apariţia fenomenelor basedoviene, care constaŭ în tremurăturĭ în braţe şi în gambe, uşoare palpitaţiunĭ şi apariţia guşeĭ. Intrând în serviciul profesoruluĭ Téissier se constată 110 pulsaţiĭ; tremurăturĭ şi 33 c. m. în circonferenţa gâtuluĭ. — După 4 lunĭ e trecută în serviciul luĭ Jaboulay unde se constată o exoftalmie pronunţată. — Guşa e animată de bătăĭ, nu se găseşte nicĭ suflu, nicĭ tril. Circonferenţa gâtuluĭ $33^1/_4$ c. m. Pulsul 130 regulat. — Tremurăturĭ în gambe şi mâinĭ. — Bolnava acuză sensaţie de căldură. — Reflexele conservate normale.

La 20 Decembre 1898 i se practică elongaţia simpaticuluĭ timp de un minut în fie-care parte. — In timpul elongaţieĭ se constată întâiŭ o accelerare bruscă a pulsuluĭ, şi tot în mod brusc rărirea luĭ la sfârşitul elongaţieĭ. — In seara operaţieĭ, lagoftalmia dispărută; pulsul 144, T. 37°8. — La 22 Decembre dispnee violentă, pulsul 144; tremurăturile dispărute. Se constată câte-va raluri de congestie şi edem la baza pulmonilor. — La 4 Ianuarie 1899, persistenţa exoftalmieĭ şi dispariţia complectă a tremurăturilor.—Circonferenţa 33 c. m., pulsul 120. Bolnava doarme şi are poftă de mâncare.

(Va urma).

[1]) *Jaboulay.* — Chir. du Grand sym. pag. 79.

Glutolul. Un noŭ Antiseptic. — Studiu clinic şi experimental

de
D-rul A. KOSLINSKY
Medic primar al Spitaluluĭ Vidra

Este maĭ bine de un an de zile de când întrebuinţez în serviciul meŭ, la spitalul Vidra, *Glutolul* în pansamentele plăgilor de diferite naturĭ precum şi în diferitele operaţiunĭ chirurgicale.

Resultatele studiilor noastre chimice asupra acestuĭ noŭ antiseptic cu bază de formaldehydă aŭ fost aşa de satisfăcĕtoare, în cât publicând astă-zĭ acest studiŭ împreună cu câte-va observaţiunĭ maĭ importante culese din serviciul nostru, nu facem de cât a confirma şi ridica ast-fel valoarea şi superioritatea acestuĭ noŭ antiseptic pulverulent în diferitele sale aplicaţiunĭ în chirurgie. Pe de altă parte inocuitatea absolută a întrebuinţăreĭ acestuĭ antiseptic face că *Glutolul* ne-a părut superior orĭ-căruĭ alt antiseptic, maĭ ales ca un topic ideal şi raţional al plăgilor.

Incă din ziua de când von Hoffmann a descoperit aldehyda formică, acest gaz nu a încetat de a fi obiectul studiilor profunde din partea chimiştilor şi bacteriologiştilor. Maĭ târziŭ Loew, Trillatt, Aronsen, Berlion, Nicolle, Mequel, Reigner şi alţiĭ aŭ dovedit proprietăţile antiseptice remarcabile ale aldehydeĭ formice, formulând chiar diferite aplicaţiunĭ ale acestuĭ gaz. Astă-zĭ graţie diferitelor experienţe făcute cu aldehyda formică, s'a putut constata superioritatea proprietăţilor sale antiseptice şi bactericide, înlocuind în aplicaţiunile sale multiple, cele maĭ cunoscute şi repetate antiseptice ce aveam.

Aldehyda formică se presintă sub maĭ multe forme, şi una din aceste forme este şi *Glutolul*, nume ce s'a dat de Schleich gelatineĭ tratată cu formol saŭ formalină, şi redusă ast-fel în pulvere după desicaţiune.

Glutolul lucrează prin punerea în libertate a formaldehydeĭ în presența țesuturilor și în presența puroiuluĭ. Schleich din Berlin a fost cel d'âmtiiŭ care a verificat aceasta. Scopul experiențelor sale era de a vedea dacă nu cum-va nu ar exista un mijloc de a degagia în interiorul organismuluĭ aldehyda formică din gelatina formică, și a obține ast-fel un procedeŭ antiseptic în care celulele țesuturilor ar trage ele însușĭ antisepticul lor din această materie care nu este nicĭ antiseptică, nicĭ veninoasă. Pentru aceasta Schleich întreprinse experimentărĭ asupra epurilor introducênd gelatina formică în cavitatea abdominală după ce maĭ întâiŭ făcuse sutura intestinuluĭ. Apoĭ aceste experiențe le-a făcut asupra câinilor. In fine introducênd și în organismul animal diferite bacteriĭ, cum: stafilococĭ, streptococĭ, cholera găinilor, amestecate cu gelatină formică, a putut constata în mod evident că cantitățile de pulvere introduse, eraŭ resorbite fără nicĭ un fel de reacțiune specifică din partea organismuluĭ.

Gottstein a făcut de asemenea experiențe cu *glutol*, care aŭ confirmat teoria luĭ Schleich. Dacă se amestecă *glutolul* cu globule de puroĭ și dacă licidul se filtră, se obține reacțiunea caracteristică a aldehydeĭ formice, adică o coloraţiune roșie intensă prin acidul sulfuros fucsinat. Toți acești experimentatorĭ aŭ constatat de asemenea prin ce mod se produce această degageare de formaldehydă conținută în *glutol*. Este probabil totuși, aducându-ne aminte de puterea ce o are pepsina în soluțiune acidă de a digera *glutolul*, că un fapt analog trebue să se producă și în presența uneĭ plăgĭ. Fermenți de origină variabilă, celularĭ saŭ microbienĭ, ar exercita asupra gelatineĭ, o acțiune maĭ întăĭ de natură digestivă, apoĭ în mod secundar ar rezulta punerea în libertate a formaldehydeĭ combinată cu gelatină. Această teorie până la alte explicațiunĭ ne pare rațională de și este numaĭ o hypotesă, totuși aceasta ar resulta chiar din lucrările luĭ Gottstein asupra *glutoluluĭ*. Ajunge însă pentru a avea o cunoștință exactă a proprietăților *glutoluluĭ*, de a vedea care este puterea antiseptică

a formaldehydeĭ, acţiunea sa în presenţa unuĭ teren chirurgical, şi a elementelor infecţiuneĭ, precum şi modul de acţiune comparativ cu alte antiseptice, de oare-ce gelatina conţinută în *glutol* nu îndeplineşte de cât un rol de substraţiune, cu atât maĭ indiferent cu cât ea dispare prin resorbţie îndată ce se pune în libertate formaldelyda. Acest studiŭ al putereĭ antiseptice al formaldehydeĭ a dat naştere la o mulţime de lucrăriĭ şi printre care lucrarea luĭ De Marion în Progresul Medical din 1895, este o adevărată sintesă, destul de complectă a acestor studiĭ. Primele experienţe asupra putereĭ antiseptice a formaldehydeĭ sunt datorite luĭ Trellat încă de la 1888, de la această epocă mulţĭ bacteriologişti aŭ studiat această cestiune, şi aŭ putut ast-fel determina dosa maximă capabilă de a împedica decomposiţia urineĭ, precum în o altă serie de experienţe dosa sterilisantă pentru bulion. Toate aceste experienţe atât de instructive, pe cât şi de variate ne arată agentul activ al *glutolului,* formaldehyda, ca un antiseptic de primul ordin.

Ne rămâne a arăta care este acţiunea *glutolului* în presenţa uneĭ plăgĭ private de orĭ-ce germenĭ, cum trebue să fie un câmp operatoriŭ ideal, precum şi asupra uneĭ plăgĭ care poartă germenĭ de infecţiune cum este casul celor maĭ multe plăgĭ accidentale. Pentru aceasta ne raportăm la Schleich, care spune că, singurul fapt de contact al ţesuturilor cu această preparaţiune, ajunge pentru a desvolta ca să zicem ast-fel în stare născândă, cantităţĭ de aldehydă formică moleculă cu moleculă, degagiând gelatina sucseptibilă de a fi resorbită şi aceasta prin o lucrare celulară în mod extraordinar de raţional. Aşa că formaldehyda ast-fel pusă în libertate în un mod contînu se găseşte în presenţa ţesuturilor plăgeĭ, ale elementelor microbiene ce poate conţine, şi a produselor microbiene cum ptomaina, toxalbumine şi diastase ale căror acţiune patogenă a fost aşa de clar demonstrată în acestĭ din urmă anĭ. Aşa dar formaldehyda în presenţa uneĭ plăgĭ, va lucra maĭ întâĭ în virtutea putereĭ sale de acţiune co-

agulanta după cum chiar a arătat Trellat și Lapierre, că lucrează și asupra gelatineĭ din preparațiunea *glutoluluĭ* și că de aci resultă creațiunea unuĭ obstacol material la pătrunderea microbilor saŭ la absorbția toxinelor lor, când este vorba de o plagă infectată; dacă la suprafața uneĭ plăgĭ se găsesc germenĭ microbienĭ, prin natura lucrurilor se vor găsi eĭ înșiși prinșĭ, în acest procesus de coagulațiune și care 'ĭ vor pune în imposibilitate de a deveni nocivĭ dacă nu'ĭ vor distruge chiar.

Această acțiune asupra germenilor este cu atât maĭ complectă cu cât formaldehyda difusează cu rapiditate în țesăturĭ după cum rezultă din experiențele luĭ Berlioz, și că această acțiune a formaldehydeĭ nu este de loc împedicată de stratul albuminoid ce poate conține microbiĭ.

Aceasta ar fi acțiunea exactă a formaldehydeĭ, însă ceia-ce ne interesează maĭ mult este de a cunoaște acțiunea formaldehydeĭ combinată cu gelatină, lucru ce face că acest product se distinge de cele-l'alte antiseptice pulverulente. Este astă-zĭ cunoscut cum că *glutolul* saŭ gelatina formică este descompusă de celulele uneĭ plăgĭ în elementele sale chimice, și că prin acest fapt se desvoltă un degagiament slab însă continuu de un antiseptic din cele maĭ active. Acest degagiament este în proporție cu cantitatea de celule care lucrează asupra gelatineĭ. Această desvoltare este constantă și durează atât de mult, cât timp există gelatina nedescompusă în țesăturĭ saŭ în plagă. In operație decĭ există un curent continuu de aldehydă formică care lucrează asupra plăgeĭ și pătrunde peste tot sub protecțiunea pansamentuluĭ, atât în lacunele țesuturilor cât și în înșușĭ țesuturĭ.

Acest degajament continuu și lent, în mod fisiologic a formaldehydeĭ ce conține *glutolul* ne maĭ explică încă pentru ce întrebuințarea sa nu poate și nu a dat nicĭ un accident.

După cum chiar vom vedea maĭ la vale nu am observat nicĭ o dată accidente toxice, nicĭ accidente imflamatoriĭ saŭ trofice din partea plăgilor. Pare însă că această

inocuitate absolută din partea formaldehydeĭ să fie datorită combinaţiuneĭ sale cu gelatină. Aşa că aldehyda formică conţinută în stare latentă în *glutol* nu este pusă în libertate de cât prin acţiunea ţesuturilor active sănătoase saŭ inflamate, şi stă în stare de combinaţiune inertă în presenţa celulelor paralizate saŭ necrozate. Aşa că este astăzi demonstrat că *glutolul* nu este eficace în presenţa părţilor necrozate ca: escare, cruste, secreţiuni, de oare-ce în contact cu aceste ţesuturĭ lipsite de vitalitate, formaldehyda din *glutol* nu se poate pune în libertate.

Resultă dar că ţesuturile în activitate care degajează formaldehyda din *glutol* nu pot opera acest degajament de cât atunci pe cât timp aceste ţesuturĭ îşĭ conservă vitalitatea şi că această degajare proporţională vitalităţeĭ lor, diminuă şi se stinge cu dânsa, că în fine celula însăşĭ regulează cu antisepticul, după trebuinţă, această degajare puternică oprind desvoltarea îndată ce vitalitatea ar putea fi compromisă[1]).

Maĭ resultă din aceste cunoştinţe cum că o degajare de formaldehydă regulată în un mod aşa de automatic de către organism nu poate nicĭ odată să aibă o acţiune nouă, aşa că chirurgul nu are nevoe de a se preocupa la un moment dat de cantitatea *glutolului* ce întrebuinţează.

Modul de întrebuinţare precum şi indicaţiunile *glutolului* în chirurgie sunt de dată recentă. După Schleich şi Tomalla care aŭ publicat resultatele obţinute prin întrebuinţarea acestuĭ antiseptic în plăgĭ, a urmat Doyen acum douĭ anĭ, care a comunicat Academieĭ de Medicină resultatul experienţelor sale asupra valoareĭ glutoluluĭ.

Anul trecut Duchamp şi Blanc, în serviciul lor de chirurgie la Hotel-Dieu din Saint-Etienne, aŭ arătat resultatele lor satisfăcătoare în urma întrebuinţăreĭ *glutoluluĭ*. In fine Henry în tesa sa asupra *glutoluluĭ* ne dovedeşte în mod clar cum că *glutolul* este un antiseptic puternic şi arată avantagele luĭ asupra celor-l'alte antiseptice

1) Henry August. — Le Glutol, 1889. — Thèse.

întrebuințate în chirurgie, — mai ales asupra antisepticelor pulverulente cum este Salolul, Subnitratul de bismuth și mai ales Iodoformul, care este cel mai obicinuit.

Modul de întrebuințare al *glutolului* nu diferă în nimic de acela al celor-l'alte pulveri antiseptice cunoscute. Se pulverisează plăgile, se poate prepara chiar tifonul cu *glutol* după procedeul lui Doyen, pulverisând ușor *glutolul* uscat asupra compreselor sterilisate de tifon care au fost îmbibate prealabil în o soluțiune slabă de acid carbolic sau sublimat și șterse ușor. Această aplicațiune este urmată de un pansament cu vată sterilisată sau pentru plăgi mici prin aplicațiune de colodiu. Cantitatea *glutolului* nu depinde de cât de întinderea plăgei, de oare-ce puterea sa toxică este nulă. Această cantitate trebue iarăși să fie în raport cu durata probabilă a pansamentului, de oare-ce acesta trebue reînoit când desvoltarea formaldehydei a fost isprăvită de către plagă. Trebue dar aplicat acest antiseptic în destulă cantitate în pansamentele de lungă durată cum ar fi acelea care trebue să stea într'un aparat inamovibil.

Cei d'întâi chirurgi cari au experimentat *glutolul* au constatat că acțiunea acsstui nou antiseptic ar fi nulă în presența țesuturilor necrozate cum sunt: escarele, ulcere vechi, infecțiuni specifice ca tuberculosă și syphilis, de oare-ce aldehyda formică din *glutol* nu s'ar pune în libertate de cât în presența țesuturilor posedând o activitate celulară. Așa că Schleich bazat pe faptul recunoscut de Gottstein cum că pepsina chlorhydrică are proprietatea de a digera gelatina formică punând ast-fel formaldehyda în libertate, Schleich zic, a avut ideia de a adăoga *glutolului* acțiunea unei soluțiuni chlorhydro-peptice, care ar degaja aldehyda formică și în presenta țesuturilor incapabile de a provoca această desvoltare. Ast-fel că el întrebuințează soluțiunea următoare în același timp cu glutolul în pansamentul acestor fel de plăgi lipsite cu totul de vitalitate și de rea natură: Pepsina, 5 grame; acid chlorhydric, 0,30 centigr.; apă destilată 100 grame.

Am avut ocasiune în mai multe rânduri să recurgem

și noĭ la această soluțiune chlorhydro-peptică recomandată de Schleich în multe cazurĭ de ulcere atonice și fongoase precum și în ulcere gangrenoase cu escare, fiind convinșĭ de inacțiunea *glutolului* în aceste cazurĭ. Așa putem cita în treacăt cazul unuĭ pacient cu escară profundă în regiunea sacrală, unde aplicațiunile de *glutol* nu dădea nicĭ un resultat, iar numaĭ după ce escara s'a eliminat atuncĭ acțiunea *glutolului* s'a arătat puternică, producând o cicatrisare a ulceruluĭ foarte repede. In alte cazurĭ de ulcere atonice și fungoase am întrebuințat *glutolul* în acelașĭ timp cu tifon sterilisat îmbibat cu soluția de maĭ sus chlorhydro-peptică și resultatele aŭ fost din cele maĭ bune, modificând în mod surprinzător aceste ulcere de rea natură și activând cicatrisarea lor repede.

Pentru a putea arăta maĭ bine indicațiunile *glutoluluĭ*, vom arăta maĭ întâĭ observațiunile noastre generale asupra diferitelor felurĭ de plăgĭ la care am avut ocaziune de a aplica acest antiseptic. Așa în plăgile chirurgicale de și *glutolul* nu ar avea de cât un rol minim când asepsia este riguroasă atât în operațiunĭ cât și în pansamente, totușĭ este de remarcat repeziciunea cu care se face cicatrizarea în presența aldehydeĭ formice. Asemenea am putut observa în aceste cazurĭ atât lipsa complectă de inflamațiune a marginilor plăgeĭ precum și reunirea imediată a acestor plăgĭ, lucru care fiind alt-fel ar putea compromite resultatul estetic al acestor plăgĭ operatoriĭ. Tot ast-fel în plăgile susceptibile de o vindecare repede, din cauză că ele evoluează pe un teren activ saŭ când flegmasia este localizată, aplicațiunea *glutolului* este urmată de o cicatrisare maĭ repede de cât cu orĭ-ce alt antiseptic, cele de maĭ multe orĭ fără supurație și în tot-d'a-una fără inflamațiune, iar în cazul unde inflamațiune există se constată o micșorare repede a flecmasieĭ în urma aplicațiuniĭ *glutoluluĭ*.

In plăgile rebele cicatrizațiuneĭ, fie din cauza lipseĭ de vitalitate, fie din cauza întinderei saŭ a virulențeĭ infecțiuneĭ, cum sunt ulcerele vechĭ atonice și fără reacțiune plăgile de origină trofică ale bolnavilor al căror sistem

nervos este atins, varicoşi, diabetici, etc., precum şi în supuraţiuni de lungă dată ce însoţesc focarele tuberculoase, în fine chiar în combustiile profunde, ulcerele venerice şi sifilitice, în toate aceste casuri *glutolul* ne-a părut ca un antiseptic şi cicatrisant de o superioritate incontestabilă producând la unele o ameliorațiune notabilă şi cele de mai multe ori vindecarea.

Pe de altă parte *glutolul*, această pulvere inertă, în prezenţa epidermului nu dă naştere la nici un fenomen de iritaţiune, am putea spune că le-ar preveni chiar absorbind exudatele şi modificând poate proprietăţile lor iritante. Fiind în acelaşi timp un antiseptic puternic şi neiritant favorisează ast-fel reproducţiunea ţesuturilor şi acoperirea lor cu epiderm. Doyen spune în această privinţă că plăgile cu aspect urât şi fără tendinţă la cicatrisare, se acopăr în 24 saŭ 48 ore de muguri cărnoşi roşii şi exuberanţi, el mai spune că a văzut această transformaţiune producându-se numai în 8 ore la un bolnav slăbit.

Putem dar spune astăzi că indicaţiunile *glutolului* sunt generale în chirurgie, luând în consideraţie proprietăţile sale antiseptice şi inocuitatea sa absolută. In plăgile chirurgicale ne putem bucura de lipsa sa de toxicitate si de proprietăţi iritante, iar în plăgile infectante beneficiem pe de altă parte de proprietăţile sale antiseptice, iar în ulcerele rebele la persoane slabe se reuneşte ambele proprietăţi ideale de a avea un topic inert şi în acelaşi timp stimulent. *Glutolul* comparat cu alte antiseptice pulverulente şi mai ales cu iodoformul aşa de mult întrebuinţat astăzi, presintă avantagiile de a fi inodor, de a nu avea proprietăţi toxice şi iritante, şi în fine de a se bucura de o putere antiseptică mai durabilă, mai mare şi ast-fel susceptibil de a fi întrebuinţat în mod mai general şi pe un câmp ilimitat de mare.

Iată câte-va observaţiuni culese în serviciul nostru unde am avut ocaziune de a aplica *glutolul*.

Scanned with OKEN Scanner

OBSERVAȚIA I

Plăgi contuze multiple.

Vasile Fănută, de ani 32, căsătorit, din Tifești (Putna), intră în cura acestui spital la 12 Noembre anul trecut, fiind lovit cu câteva zile mai înainte de un cal cu potcoava și producându-i plăgi numeroase ale ochiului. Aceste plăgi au fost îngrijite acasă în mod empiric așa că luând un urât aspect precum și ochiul începând a i se umfla, s'a decis să vie în cura spitalului Vidra.

Starea presentă. — Se constată echimosă și tumefacție a ambelor pleoape, chemosis conjunctival pronunțat la ambii ochi. O plagă unghiulară la partea internă a arcadei sprâncenate drepte. Altă plagă contuză pe pleopa stângă superioară. Plagă mică contuză a pleoapei inferioare stângi în lungime de 3 c. m. Altă plagă contuză a unghiului extern al ochiului stâng. Toate aceste plăgi aveau fundul murdar, cu secreținne purulentă și atonică. Se face aseptisarea plăgilor și pansament cu *Glutol* în pulvere. Bolnavul ese vindecat din spital după șeapte zile și numai după 2 pansamente.

OBSERVAȚIA II

Plăgi contuze în regiunea frontală cu fractura osului

Marin Constantin Nica, de ani 40, din Clipicești, intră în acest spital anul trecut, la 9 Noembrie, presintând o plagă în frunte cauzată de o cărămidă aruncată de un alt tovarăș al său.

Starea presentă. — Se constată în regiunea frontală medie o plagă contuză diformată, având o direcțiune de sus în jos și de la stânga spre dreapta, cu marginile strivite, în lungime de 6 centimetri, cu roșeață și tumefacția părților dimprejur precum și edem pronunțat al părților moi din regiunea frontală. Osul corespondent este denudat și fracturat.

Se aseptisează plaga, se atinge fundul și marginele acestei plăgi cu acid carbolic 5%, apoi pansament cu *Glutol*. După 5 zile se desface pansamentul, se găsesc burjonii roșii exuberenți, sub un strat subțire de *Glutol* care este de culoare galbenă-închisă și care strat se desface lesne cu un tampon sterilisat. Se nivelează cu ajutorul creionului de nitrat de argint acești burjoni și se reaplică pansamentul cu glutol. După alte 5 zile se desface din nou pansamentul, plaga este cicatrisată, având o cicatrice puțin aparentă.

OBSERVAȚIA III

Kyst sebaceu voluminos al capului.

Nicolae Gheorghe, de ani 20, din Găgești (Putna), intră în cura acestui spital la 11 Decembre anul trecut, cu o tumoare a capului, ce bolnavul ne spune că o are din naștere, și care ar fi început a fi mai întâiu de mărimea unei alune. Acum are dureri mari din cauza volumului cel mare ce are tumoarea, așa că ne roagă a-l opera cât mai în grabă.

Starea presentă. — Pacientul presintă în regiunea occipito-parietală dreaptă o tumoare de consistență semi-dură și având mărimea unei mandarine ; dureroasă la presiune, însă de alt fel nu jenează pe pacient de cât prin mărimea și presiunea ce căciula provoacă pe cap.

Operațiunea. — Anestesie locală cu cocaină în injecțiuni, se face extirpația prin enucleațiune cu bisturiul cu destulă dificultate din cauza aderenței pungei kystice cu țesuturi vecine și mai ales cu osul corespondent. S'a găsit osul în această parte scufundat de tumoare. Se aplică un număr de șease suturi și pansament cu *Glutol.*

După șease zile se desface pansamentul, se constată reunire per primam a plăgei operatoare, se scot suturele, se reaplică un pansament ușor cu *Glutol* și a treia zi ese vindecat din spital cu cicatricea operatorie invisibilă.

OBSERVAȚIA IV

Plăgi prin mușcătură a gambei drepte.

Maria Dulea, de ani 31, din Iveștĭ, intră în spital la 22 Ianuarie a. c. cu o plagă la gamba dreaptă produsă prin mușcătură de un câine al vecinului ei unde se ducea adese ori.

Starea presentă. — Pacienta presintă pe partea laterală dreaptă a gambei drepte în terțiul său mediu, o plagă prin mușcătura, curvilinic, represintând urmele a trei colțuri de dinți, din care două din aceste plăgi se continuă formând o pierdere de substanță de mărimea unei piese de 50 de bani. Aceste plăgi sunt profunde și fundul lor murdar, acoperit cu materie purulentă. Cea-l'altă plagă în mărime de un centimetru profundă este situată dedesubtul asestei pierderi de substanță.

Se aseptisează plăgile și se atinge fundul și marginele lor cu acid fenic 5%, pansament cu Glutol. A patra zi se desface pansamentul, burjonii roșii, frumoși, încep a acoperi plăgile.

Se reaplică pansament cu Glutol. După trei zile desfăcându-se pansamentul se constată că plăgile sunt cicatrisate și bolnava ese vindecată din spital.

OBSERVAȚIA V

Combustie de gradul III cu gangrena antebrațuluĭ. — Amputația brațuluĭ.

Toader Necoară, de anĭ 54, din Tulnicĭ, intră în cura acestuĭ spital la 5 Februarie a. c. Acest pacient, acum două săptămânĭ, în timpul unuĭ atac de epilepsie, a căzut cu tot brațul stâng pe un foc cu cărbunĭ aprinșĭ, ast-fel că s'a ars profund peste tot ante-brațul stâng. Familia pacientuluĭ ne declară că de maĭ mult timp acest bolnav suferea de atacurĭ de epilepsie, cu spume la gură și convulsiunĭ, și care 'ĭ veneaŭ la 2—3 lunĭ și că aceste atacurĭ se succedaŭ chiar și de 2—3 orĭ într'o zi.

Starea presentă. — Pacientul de constituție foarte debilă, emaciat, cu tegumentele palide, figura injectată, cu arborisațiunĭ vasculare pe nas, are un puls mic și frecuent și limba saburală. Presintă o combustie intensă de gradul al III-lea pe toată întinderea antebrațuluĭ stâng și a mâniĭ stângĭ, distrucțiune totală cu sfacelul părților moĭ, ast-fel că osul cubital stâng și parte din radius este descoperit și denudat. Ligamentele inter osoase sunt distruse ast-fel că tot osul cubital este ridicat și îndepărtat de restul antebrațuluĭ. De asemenea și oasele meta-carpiene, precum și oscioarele pumnuluĭ sunt denudate și necrosate, și în eminență de cădere. Toate părțile moĭ din jurul acesteĭ regiunĭ sunt sfacelate cu distrucțiunea și deformarea degetelor acesteĭ mâinĭ.

Operațiunea. — Anestesie generală cu chloroform, se face amputația brațuluĭ stâng, metodul circular, se aplică un număr de 9 puncte de suturĭ cu mătase, și 2 micĭ tuburĭ de drenagiŭ la unghiurile plăgeĭ operatorie. Pansamentul cu *glutol.* După șease zile se desface pansamentul, se constată reunire per-primam a plăgeĭ operatorie, nefiind nicĭ o secrețiune prin tuburile de drenagiŭ. Se scot aceste tuburĭ precum și suturile de mătase. Se reaplică pansament cu *glutol.* După alte cincĭ zile se desface din noŭ pansamentul, se cauterisează cu creionul de nitrat de argint mugurii cărnoșĭ în dreptul orificiilor unde eraŭ tuburile de drenagiŭ. Se reaplică pansamentul cu *glutol.* După alte treĭ zile plaga operatorie complect cicatrisată, abia visibilă și pacientul ese din spital vindecat, cu un manșon cărnos care acopere foarte bine osul amputat.

OBSERVAȚIA VI

Kyst dermoid al regiuneĭ externe orbitare drepte și Chalazion al pleoapeĭ drepte.

Fata Anica Ion Cocoș de anĭ 14, din Găgeștĭ, intră în cura spitaluluĭ Vidra la 14 Februarie a. c. cu două tumorĭ ale ochiuluĭ

drept. Pacienta ne spune că tumoarea din unghiul extern, care este mai mare ca o alună, o are de mult timp iar cea-l'altă mai mică ca un bob de mazăre, situată pe pleopa superioară dreaptă o are numai de astă vară și-i produce jenă la deschiderea pleopelor, făcând ca ochiul să lăcrămeze.

Starea presentă — Pacienta este anemică cu tegumentele palide și mucoasele decolorate presintă la unghiul extern al orbiteĭ drepte o tumoare de consistență solidă și de mărimea uneĭ mariĭ alune, fără decolorație a pieleĭ. Asemenea pe pleoapa superioară dreaptă se constată o mică tumoare proeminentă în afară fără reacțiune din partea pieleĭ și dură la palpație și nedureroasă. Conjunctivele palpebrale roșiĭ injectate.

Operațiune. — Anestesie locală cu cocaină. Se extirpă maĭ întâiŭ prin enucleațiune kystul dermoid, și se face sutura intra dermică cu fir de mătase subțire. Se aplică pansament cu glutol. Apoĭ se extirpă chalazion, aplicându-se două micĭ suturĭ cu mătase foarte fină pe pleoapa superioară dreaptă. Pansament cu glutol, ocluziunea ochiuluĭ cu un bandaj. După 4 zile se desface pansamentul, se constată reunire per primam a plăgilor operatoriĭ, se scoate atât firul de sutură de la sutura intra-dermică cât și cele-l'alte două micĭ suturĭ. După două zile bolnava ese din spital vindecată cu cicatricele invisibile.

OBSERVAȚIA VII

Osteo-arthrită meta-tarso falangienă a degetuluĭ mare de la piciorul stâng cu fistulă consecutivă.

Femeea Floarea S Crângu, de anĭ 24, din Crucea-de-jos, intră în spitalul Vidra la 18 Februarie a. c. Pacienta ne spune cum că de douĭ anĭ 'ĭ-ar fi eșit o bubă mică la degetul cel mare de la piciorul stâng, care însă în urmă a spart, așa că de atuncĭ mereŭ curge materie albicioasă din acea bubă. Maĭ ne spune cum că la vêrsta de 15 anĭ, pacienta a avut o lovitură la acel deget, și că chiar i s'ar fi întors degetul cel mare de la picior, și că de atuncĭ mereŭ are dureriĭ din când în când. Nu a maĭ suferit de alte boale. Are tată și mamă sănătoșĭ. Aŭ fost maĭ mulțĭ frațĭ și surorĭ, însă nu aŭ maĭ rămas de cât cincĭ în viață, iar alțĭ cincĭ copiĭ aŭ murit tinerĭ, nu poate spune însă de ce anume boală.

Starea presentă. — Pacienta de constituție bună, se constată la partea externă a regiuneĭ falango-falangiene a degetuluĭ mare de la piciorul stâng o mică fistulă care dă loc la scurgerea uneĭ serosităț albă murdară. Această fistulă explorată cu stiletul conduce prin un traect de jos în sus și de d'inainte înapoĭ în articulația metatarso-

falangienă, care este denudată și acoperită de fungositățĭ. Tot degetul picioruluĭ este îngroșat și dureros la palpație.

Operația. — Anestesie generală cu chloroform, se face în formă de raquetă desarticulația degetuluĭ celuĭ mare, se raclează cu lingura Volkmann cavitatea articulațiuneĭ. Se atinge cu acid fenic 5% și se aplică un număr de 9 suturĭ cu mătase. Pansament cu *glutol*. După cincĭ zile se desface pansamentul și se constată reunire per primam a plăgeĭ operatorie. Se scot suturile de mătase, se reaplică pansament cu *glutol*. După alte treĭ zile bolnava ese din spital complect vindecată cu cicatricea operatorie abea vizibilă.

OBSERVAȚIA VIII

Ulcere cronice ale gambeĭ stângĭ. — Lymfangite profunde consecutive.

Constantin Boian, de anĭ 68 din Sovefa a intrat în cura spitaluluĭ Vidra la 27 Octombre anul curent. Pacientul ne declară cum că de o lună de zile i s'a făcut pe partea inferioară a gambeĭ stângĭ, niște băsicuțe care aŭ spart și s'aŭ făcut rănĭ.

Maĭ spune că de 12 anĭ a maĭ suferit în maĭ multe rândurĭ de ast-fel de rănĭ și a maĭ fost în diferite rândurĭ în spital.

Starea presentă. — Toată gamba și picioarul stâng este edematiat și infiltrat. Se observă pigmentațiune de culoare brună a peleĭ cu ulcerațiunĭ în mărime de la un leŭ până la 2 leĭ. Fundul acestor ulcerațiunĭ este murdar, acoperit cu burjonĭ palizĭ, atonicĭ și purulenți. Ganglionii crurali corespondenți sunt tumefiați și dureroși la presiune. Durerea la presiune se întinde atât pe gambă cât și pe coapsa stângă. Pacientul are temperatură, greață și durerĭ de cap.

Se face asepsia ulcerelor, atingându-se fundul lor cu soluție de clorur de zinc, se pansează cu *glutol*, și se aplică un Priesnitz larg pe tot membrul săŭ inferior. După treĭ zile de ast-fel de tratatament se observă o modificare remarcabilă în starea locală a membruluĭ, precum și al ulcerilor. Edemul este dispărut, precum și durerea.

Ulcerile aŭ un aspect maĭ frumos, burgeonarea este activă, secreținea murdară este dispărută. Se reaplică pansamentul cu *glutol*, însoțit de un bangiŭ compresiv.

După 7 zile de un ast-fel de tratament bolnavul ese vindecat din spital. Ulcerile sunt complect cicatrizate.

OBSERVAȚIA IX

Kist sebaceu în regiunea frontală dreaptă

Pacientul Constantin Ursache de anĭ 36 din comuna Crucea de Jos, intră în cura spitaluluĭ Vidra, cu o orchi-epididimită dreaptă

blenoragică El poartă însă în partea dreaptă a frunței o tumoare mare ce o are de mai mulți ani și cere a fi operat.

Starea presentă. — Pacientul prezintă în regiunea supra orbitară dreaptă o tumoare de mărimea unei nuci. Această tumoare este nedureroasă la palpație având tegumentele ce o acoperă de culoare și aspect normal.

Operația. — Se face extirpațiunea prin enucleațiune și incisiune a pielei cu bisturiul Se aplică agrafagiul metalice în număr de 6 agrafe după metoda lui Michel. Pansamentul cu *glutol.*

După cinci zile se desface pansamentul, reunire per primam a plăgei operatorie *Glutolul* a format o crustă brună negricoasă pe toată linia de sutură, a plăgei, care însă se desface cu ușurință prin ajutorul unei comprese sterilisate. Se scot agrafele metalice, și se aplică din nou *glutolul* După 2 zile bolnavul ese din spital complect vindecat având o cicatrice lineară abea vizibilă.

OBSERVAȚIA X

Ulcere varicoase ale gambei drepte

Petre Iordache, de 50 de ani din comuna Răcoasa intră la 26 Noembre anul trecut în spitalul Vidra, suferind de mai mult timp de dureri la gambă și piciorul drept, și de câte-va săptămâni i-a eșit bube care aŭ spart, lăsând răni dureroase pe tot piciorul. A fost pe la spitale însă nu s'a putut vindeca.

Starea presentă — Pe gamba dreaptă și împrejurul ambelor maleole se găsesc ulcerațiuni multiple de formă neregulată, profunde, serpiginoase cu fundul murdar, purulent, și cu marginile dure și ne decolate. Intre aceste ulcerațiuni se observă ici colea pe suprafața pielei urme de cicatrici albe sidefii, resultatul unor ulcerațiuni vechi. Toată gamba și piciorul corespondent presintă o pigmentațiune brună și cu o infiltrațiune pronunțată cu îngroșarea gambei.

Se aseptisează toate aceste plăgi atonice și murdare, se pansează cu *glutol* și se aplică pe tot piciorul și gambă Priesnitz cu un bandagiŭ moderat strâns. După șase zile de un ast-fel de tratament se constată o modificare însemnată a stărei locale, gamba este diminuată de volum, edemul a dispărut, ulcerațiunile iaŭ un aspect bun, cu muguri frumoși, roșii, care acoperă aceste ulcerațiuni. Se cauterisează cu creionul de nitrat de argint, unele ulcere unde burgeonarea este prea activă. Se reaplică pansamentul cu *glutol.* După două-spre-zece zile de ast-fel de pansament bolnavul ese din spital vindecat.

OBSERVAȚIA XI

Adenită cervicală dreaptă

Pacientul Ion Miron de 50 de ani din Ireștî intră în cura acestuĭ spital la 16 Noembre anul trecut cu niște tumorĭ la gât. El ne spune că de vre-o câte-va săptămâni a început să aibă durerĭ prin gât și că apoĭ a început a i se umfla toată regiunea laterală dreaptă a gâtuluĭ. Maĭ spune că încă de vre-o 4 orĭ a maĭ suferit de asemenea boală, și în două rânduri a dat înapoĭ.

Starea presentă. — Se constată o tumefacție neregulată și boselată a întregeĭ regiunĭ laterate drepte cervicale. Tumorea în regiunea parotidiană este dură însă fluctuentă la palpație, în o parte are mărimea uneĭ portocale. Această tumoare proeminează în gură și între pilieri drepțĭ, ea este inegală la palpație și pare a fi formată din treĭ părțĭ. Este dureroasă la presiune și fără decolorația pieleĭ de deasupra. Maĭ jos există alte tumorĭ dure formând un lanț pe traectul ganglionilor cervicalĭ și sunt de un volum maĭ mic și dureroșĭ la palpație. Bolnavul are respirația dificilă, din causa presiuneĭ ce aceste tumorĭ fac pe gât.

Operația. — Se extirpă sub chloroform aceștĭ ganglionĭ, parte prin enucleațiune, parte cu ajutorul foarfecilor curbe, făcând astfel o disecțiune minuțioasă a țesuturile vecine, cu care maĭ ales tumoarea din regiunea parotidiană are aderențe intime. Se aplică un număr de 15 suturĭ cu mătase și se drenează plaga operatorie la partea eĭ inferioară Pansament cu *glutol.*

Bolnavul se simte ușurat mult după operație, respirația este acum liberă, poate dormi și înghiți bine. După șeasə zile se desface pansamentul și se constată reunire per primam a plăgeĭ operatorie se scot suturile de mătase precum și drenul de cauciuc. Se reaplică pansamentul cu *glutol.* După alte treĭ zile desfăcându-se pansamentul se nivelează burgeoniĭ exuberențĭ în dreptul orificiuluĭ, unde a fost tubul de drenagiŭ cu ajutorul creionuluĭ de nitrat de argint. Se reaplică pansament cu *glutol.* După patru zile de la acest ultim pansament, bolnavul ese complect vindecat din spital având o cicatrice lineară abia visibilă.

OBSERVAȚIA XII

Plagă septică în regiunea dorsală a piciorului drept cu flegmon consecutiv difus

Bolnavul Gheorghe Ion Grigoraș de anĭ 12, din Găgeștĭ, intră în cura spitaluluĭ Vidra la 30 Octombrie anul trecut, cu tot piciorul drept umflat și cu o plagă produsă prin un topor ce 'ĭ-a scăpat din mână tăind lemne acum o săptămână. S'a căutat acasă în mod em-

piric punând d'asupra rănei diferite buruenĭ și unt de sănătoare. De acum treĭ ḑile însă a simțit dureri marĭ în tot piciorul și care umflându-se maĭ răŭ s'a decis a veni la spital.

Starea presentă. — Se constată în regiunea dorsală aproape de partea internă a piciorului drept, o plagă profundă prin instrument tăetor, în lungime de 4 centimetri, avênd marginile îndepărtate și acoperite de burgeonĭ exuberenți. Această plagă este murdară, purulentă și cu muguri atonicĭ. Prin presiune pe părțile vecine această plagă septică dă loc la scurgere de puroĭ. Se maĭ constată că tot piciorul este edemațiat presentând o infiltrațiune difusă ce se întinde maĭ sus de articulația tibio tarsienă corespondentă.

Operațiune. — Se face sub cloroform o largă inciziune pe partea dorsale a piciorului drept, în dreptul regiuneĭ tarso-metatarsiene, se dă loc la o scurgere abondentă de puroĭ, se raclează bine fundul acesteĭ plăgĭ precum și primul meta-tarsien cu lingura Volkmann. Se reunește prin șeapte puncte de sutură restul plăgeĭ operatorie, iar la partea inferioară în dreptul vecheĭ plăgĭ septice, se drenează după ce maĭ întâiŭ s'a atins fundul plăgeĭ cu acid fenic 5%. Pansament cu *glutol*

După patru zile pansamentul fiind ușor îmbibat, se desface, se scoate drenul din plagă și se pansează din noŭ cu pulvere de glutol. După treĭ zile se desface din noŭ pansamentul și se constată reunire per primam a plăgeĭ operatorie rămânênd încă ne-cicatrisat locul unde a fost așezat drenul. Se scot suturile de mătase și se reaplică pansamentul cu glutol.

După patru zile bolnavul ese complect vindecat din spital cu integritatea funcțiuneĭ articulațieĭ piciorului, și presintând o cicatrice frumoasă, puțin visibilă, în locul unde a fost plaga.

FAPTE ŞI OBSERVAŢIUNĬ

SPITALUL FILANTROPIA

Serviciul chirurgical al D-luĭ Dr. G. Nanu

Un caz de tuberculoză ceco-apendiculară. — Rezecţia anseĭ ileo-cecale şi invaginarea laterală a ileonuluĭ în colonul suturat.—Vindecare

de

Dr. R. DONA

Chirurg secundar la Spitalul Filantropia.

Raritatea cazurilor chirurgicale de tuberculoză ceco-apendiculară prin spitalele noastre; *evoluţiunea foarte insidioasă* a maladieĭ care in cazul de faţă nu ne atrăgea de loc atenţia asupra tubuluĭ digestiv şi, *succesul desăvârşit* obţinut prin intervenţiunea chirurgicală în starea ulterioară a sănătăţeĭ bolnavuluĭ, sunt motivele principale care m'aŭ determinat să daŭ publicităţeĭ un rezumat, consemnat în rândurile de maĭ jos, din observaţiunea unuĭ bolnav tratat în serviciul I chirurgical din spitalul Filantropia.

Este vorba de un tânăr grădinar bulgar, în etate de 18 anĭ, care intră în spital la 23 August 1900, *plângêndu-se de durerĭ în fosa iliacă dreaptă, din care cauză şchioapătă şi nu-şĭ poate vedea de ocupaţiunea sa.*

Răcise în iarna aceluiaşĭ an pe când lucra la curăţirea zăpedeĭ. A avut atuncĭ un jughiŭ sub ţîţa dreaptă însoţit de dispnee şi tuse multă fără emoptisiĭ, care l'a făcut să zacă vr'o treĭ lunĭ. Abia restabilit din acea maladie, începu a simţi durerĭ al căror sediŭ nu era bine precisat, eraŭ maĭ intense sub rădăcina coapseĭ drepte cu iradierĭ în lombe şi în tot membrul inferior drept.

La intrarea sa în spital, ca stare locală, bolnavul presintă o tumefacție considerabilă în fosa iliacă dreaptă cu ușoară flexiune a coapseĭ pe basin. Fluctuația era manifestă, fără edem al peretelui abdominal, pielea nemodificată și mobilă pe părțile profunde, puțină sensibilitate la palpațiune. Regiunea da matitate la percuție. Restul abdomenului absolut nedureros. Nimic nu ne atrăgea atenția spre cec saŭ apendice, peritoneul și tubul digestiv păreaŭ indemne de vr'o lesiune.

Ca stare generală bolnavul era slăbit, avea ușoară inapetență, pielea de culoare teroasă și uscată. Nu avea greturĭ saŭ vărsăturĭ, nu s'aŭ constatat lesiunĭ pulmonare saŭ din partea altor organe. Nicĭ odată nu a suferit de constipație, avea scaune regulat, maĭ adesea moĭ. Temperatura vesperală 38^5—39.

Mișcările coapseĭ drepte pe basin dureroase și mergea șchiopătând.

Coloana vertebrală, articulația coxo-femorală și oasele basinuluĭ se presentaŭ în bună stare.

Din cercetarea făcută asupra *antecedenților săĭ* reese de notat că tatăl săŭ mort de 7 anĭ, era slab, tușea și scuipa flegmă multă. Mama sa era slabă, tușea foarte ușor, avea durerĭ de piept și a murit din această cauză — sunt 6 anĭ de atuncĭ

Un frate al mameĭ, slab și dênsul, a suferit de o boală a șolduluĭ din care cauză a rămas șchiop pentru tot-d'a-una. Bolnavul nostru poartă semne de scrofule în partea dreaptă a gâtuluĭ.

A doua zi după internarea bolnavuluĭ, stabilindu-se diagnosticul de flegmon al foseĭ iliace, i s'a făcut *o largă incisie în fosa iliacă*, căzêndu-se imediat sub mușchĭ pe o colecție purulentă vastă — puroiul flegmonos. Punga avea pereții îngroșațĭ fongoșĭ și presinta un diverticul puțin accesibil în spre regiunea lombară

După evacuare s'a raclat punga și fongositățile. Nu s'aŭ găsit lesiunĭ de vecinătate osoase.

Examenul bacteriologic al puroiuluĭ făcut în laboratorul spitaluluĭ de către d. Robin a decelat presența de:

1) Rarĭ baccilĭ groșĭ cu extremitățĭ ușor rotunzite formând une orĭ lanțurĭ de câte treĭ,

2) Rarĭ diplococĭ micĭ izolațĭ

Însemințările pe agar-glycerină aŭ dat:

a) Coloniĭ de *stafilococ alb* și

b) Coloniĭ rare marĭ albe opace formate de un baccil scurt nedeterminat.

După deschiderea flegmonuluĭ temperatura bolnavuluĭ scăzu la 37^0, însă starea sa nu s'a ameliorat. Plaga supura atât de abondent încât era nevoe de a se schimba de două orĭ pansamentul pe zi.

Starea generală se agrava. In acest timp bolnavul avea din când în când diaree care însă ceda tratamentuluĭ apropiat

Cu timpul supurația mai diminuase stabilindu-se în schimb un traect fistulos căptușit de fongositățĭ care se închidea la suprafață.

Temperatura începând a se ridica din nou, la 10 Noembre acel traect a fost larg deschis și raclat sub cloroform.

S'a explorat mai ales spre coloana vertebrală în care se tindea a crede că ar fi vr'o lesiune tuberculoasă. Negăsindu-se nicĭ o lesiune de vecinătate care să fi explicat întreținerea supurației, s'a desinfectat cât mai bine focarul și s'a reunit prin fire de setolină buzele avivate ale plăgeĭ, drenându-se cu 2 tuburĭ de dren fin cavitatea Traectele rămaseră adâncĭ și supurau necontenit din profunzime.

Repetându-se examenul puroiuluĭ extras din aceste traecte s'a găsit

1) *Stafilococul cu colonii albe,*

2) Un baccil gros, scurt, rotunzit la capete, cu colonii translucide, turtite, marĭ, și

3) Un baccil mic cu aspect pseudo-difteric formând colonii micĭ albe — grise resistente.

Temperatura se menținea aproape normală. din când în când însă câte-va puseurĭ febrile cu exasperație vesperală.

Ținând seamă și de antecedente, se conchisese la existența uneĭ lesiunĭ tuberculoase de vecinătate și bolnavul era pregătit pentru o a treia intervențiune mai radicală, care amânându-se când s'a scos pansamentul umed, s'a găsit *îmbibat și de materiĭ fecale în mică cantitate* pe lângă supurația obișnuită.

De aci înainte conduita operatorie era indicată prin această prețioasă revelațiune care ne îndruma și către stabilirea unuĭ diagnostic precis.

In adevăr, în ziua de 23 Februarie c., d. dr. Nanu, asistat de mine, intervenind prin laparatomie, găsim că fundul traectuluĭ fistulos conducea spre cec, care era de volum mai mic ca în stare normală, retractat înfundat în o masă de țesut scleros și fixat prin aderențe inflamatoriĭ vechĭ de fundul foseĭ iliace drepte.

Suprafața ceculuĭ din spre seroasă era presărată de numeroșĭ nodulĭ de volum variabil — cât o mazăre, cât un bob de porumb saŭ cât o alună spre mesenter. Apendicele era aderent de cec, foarte scurt îngroșat și greŭ de delimitat căcĭ făcea corp cu cecul din cauza țesutuluĭ sclero-lipomatos care le îngloba și le fixa de pereții foseĭ iliace.

Mai tot colonul ascendent era asemenea retractat și sclerozat dar mobil.

Prin țesutul celular al foseĭ iliace, stiletul putea pătrunde până în cec a cărui perforație privea spre laturea dreaptă și era lipită de peretele intern al aceleĭ fose. Nu mai rămânea îndoială de existența uneĭ fistule cecale și față de lesiunile mai sus expuse ni se impunea diagnosticul de tyflită tuberculoasă.

Intervenţiunea a consistat în extirparea anseĭ ileo-cecale cu o bună porţiune din colonul ascendent, închiderea capătuluĭ din colonul ascendent şi o anostomosare prin invaginarea capătuluĭ ileonuluĭ, în colonul transvers—reconstituindu-se ast-fel un cec artificial.

Traectul inguinal a fost lărgit, raclat şi tamponat cu tifon muiat în soluţia fenicată 5%.

Plaga abdominală a fost reunită în întregime şi s'a constipat bolnavul cu extract thebaic.

A doua zi după operaţie temperatura vesperală a bolnavuiuĭ fu 38 cu 90 pulsaţiĭ, cantitatea de urină 800 gr.

A treia zi temperatura a fost 36^8 şi de aci înainte s'a menţinut normală

A zecea zi s'aŭ scos firele plăgeĭ abdominale — reunirea per primam. Plaga inguinală nu supura de loc şi s'a reunit repede închizându-se complect.

Bolnavul recapătă pofta de mâncare şi starea sănătăţeĭ luĭ e din cele maĭ satisfăcătoare ; aşa că astăzĭ îl putem considera perfect vindecat. S'a îngrăşat mult şi cântăreşte 53 de kgr.

Examenul macroscopic al pieseĭ resecate ne arăta un traect mic retractat ; cu mult maĭ mare de cât el părea segmentul terminal al ileonuluĭ care era dilatat.

Făcându-se o secţiune longitudinală, mucoasa cecală se vedea palidă, maĭ mult netedă, atrofiată — unele părţĭ presintaŭ cute rigide, comparabile cu cele de pe cerul gureĭ saŭ bolta palatină. Icĭ colo ulceraţiunĭ micĭ, rotunde, dar adâncĭ până aproape de seroasă.

Valvula ileo-cecală nu se recunoştea, era redusă la o *bandă cicatricială circulară* sclerozată ca şi pereţiĭ ceculuĭ, iar orificiul de îmbucare ileo-cecal era *stenosat.* Materiile intestinale stagnaŭ de sigur în terminarea ileonuluĭ provocând *dilataţia* de care aŭ vorbit maĭ sus.

Una din ulceraţiile ceculuĭ era perforantă. Ganglionĭĭ din mezenterul caecal eraŭ durĭ, scleroşĭ şi secţionaţĭ, nu conţineaŭ substanţă caseoasă ci presintaŭ un aspect fibros. Peritoneul cecal presinta micĭ tuberculĭ diseminaţĭ. Apendicele obstruat.

Examenul histologic făcut în laboratoriul spitalului a decelat presenţa de numeroşĭ folicuĭ tuberculoşĭ şi celule geante. De altmintrelea diagnosticul anatomo-patologic de tuberculoză ne-a fost confirmat prin examinarea pieseĭ în institutul d-luĭ prof. Babeş.

In rezumat la bolnavul nostru ne-am aflat în faţa unuĭ caz de tuberculoză ceco-apendiculară cu o evoluţiune foarte insidioasă, cum se întâmplă în unele forme ale enteriteĭ tuberculoase.

Este stabilit, din cercetările luĭ Hartmann Pilliet, Broca, Roux, Le Bayon, Benoît, etc., că lesiunile tuberculoase ale mucoaseĭ intestinale aŭ sediul de preferinţă în ultima porţiune a ileonuluĭ şi în cec.

La bolnavul nostru era și o bună parte din *colonul ascendent tuberculizată*. Cecul prinsese aderențe cu peretele foseĭ iliace și o ulcerațiune tuberculoasă perforând *peretele intestinal pusese în comunicație conținutul acestuia cu țesutul celular properitoneal din fosa iliacă.*

In acea fasă a maladieĭ diagnosticul era cu atât maĭ dificil cu cât bolnavul deprimat de boală și cu o mediocră inteligență, nicĭ nu se exprima suficient pe românește, iar pe de altă parte nimica nu ne atrăgea atenția către o lesiune a tubuluĭ digestiv.

De și *diareea* ușoară pe care o presinta bolnavul la intrare ar fi fost întru cât-va un element de diagnostic, totuși — în lipsa altor simptome subjective saŭ obiective din partea tub. dig, — *era suficient explicabilă prin starea de infecție* datorită resorbireĭ substanțelor septice din cavitatea purulentă.

Examenul puroiuluĭ făcut în maĭ multe rînduri — bănuindu se natura tuberculoasă a uneĭ lesiunĭ de vecinătate — nu ne relevase acea natură a lesiuneĭ, căcĭ supurația era întreținută nu de baccilul Koch ci de flora bacteriană intestinală care trecea prin perforația ceculuĭ.

De obiceiŭ enterita tuberculoasă e consecutivă tuberculozeĭ pulmonare și maĭ ales e resultatul uneĭ auto-intoxicațiunĭ—bacilul pătrunzând în intestine cu scuipațiĭ înghițițĭ de bolnav.

In cazul nostru în nicĭ o altă parte a organismuluĭ nu exista vre-o lesiune tuberculoasă afară poate de ganglionii scrofuloși de la gât, unde procesul era de mult stins.

Inoculațiunea prin alimente (lapte) nu am dovedit'o de și ar putea fi în cauză.

Din observațiunea acestuĭ bolnav putem trage următoarele învățăminte:

1 Că tuberculoza anseĭ ileo-cecale, maĭ ales cea primitivă *prin evoluțiunea eĭ neconformă tot-d'a-una cu un tip clinic bine stabilit*, face une-orĭ diagnosticul *extrem de dificil.*

2 De oare-ce în cazul de față la revelația fistuleĭ stercorale, prin eșirea fecalelor în pansament, nimic sigur nu ne îndreptățea de a bănui intestinul și a fortiori de a deschide abdomenul, ni se pare că: în fața supurațiunilor rebele după un flegmon iliac, când nu găsim lesiunĭ osoase saŭ de vecinătate, *exploratia foseĭ iliace* prin laparatomie este indicata întru cât făcându-ne să cădem pe adevărata cauxă aduce o prețioasă lumină, permițênd cu o oră maĭ înainte o intervențiune atât de salutară.

3. Tyflita tuberculoasă evoluând insidios trece *neobservată și la un moment dat ne putem pomeni* cu niște fenomene foarte grave carĭ țin de lesiunĭ intestinale iremediabile prin alte tratamente de cât o intervenție chirurgicală radicală.

4. Numaĭ intervenția chirurgicală — vreaŭ să zic *resecția anseĭ tuberculizate* — este un tratament sigur și foarte eficace ăcĭ dacă nu

se intervenea, la ce ar fi fost expus bolnavul nostru? De sigur că dacă nu la moarte prin *generalizarea tuberculozeĭ*, tot era condus acolo prin *cosecsie şi degenerescenţă amiloidă* a organelor în urma supuraţiuneĭ îndelungate

In fine *succesul foarte încurajant* obţinut prin vindecarea acestuĭ caz ne dovedeşte cu prisosinţă oportunitatea interveţiuneĭ.

SPITALUL RURAL PETRESCĬ-DE-SUS—CĂRBUNESCI—CORJ

Otită Medie supurată şi Mastoidită supurată dreaptă.— Trepanaţia Mastoideĭ

de

Dr. A. METZULESCU, Şeful Serviciuluĭ.

La 14 Maiŭ a. c. intră în căutarea serviciuluĭ nostru bolnavul Costache Pârjol, de 25 anĭ, agricultor, din comuna Cărpiniş-Gorj, cu o tumefacţie foarte pronunţată în regiunea mastoidiană dreaptă iar prin conductul auditiv extern se scurge o oare-care cantitate de puroĭ.

Din antecedentele hereditare nu avem nimic de remarcat Tatăl mort bătrân, nu ştie cauza. Mama, cincĭ fraţĭ şi două surorĭ. frăesc, toţĭ sănătoşĭ. Din antecedente personale nimic important, afară de aceia că acum treĭ anĭ a suferit de o variolă uşoară, ce nu 'ĭ-a lăsat nicĭ o cicatrice pe faţă şi nicĭ durerĭ în urechea dreaptă.

Prin Februarie a. c se duce prin frig, zice el, la o nuntă, unde bând şi expus apoĭ curentuluĭ rece simte după vr'o 2 zile durerĭ în urechea dreaptă, durerĭ ce merg crescând incontinuŭ aproape, cu micĭ remisiuni, iar după vr'o 40 de zile începe a supura (urechea dreaptă), supuraţie ce este intermitentă, câte 6—7 zile şi apoĭ se oprea din noŭ 5—6 zile spre a reapare din noŭ tot ast-fel.

Stare presentă. Bolnavul bine conformat, cu toate organele normale, funcţionând bine. Prin orificiul auditiv extern se scurge puţin puroĭ gălbuiŭ. Regiunea mastoidienă dreaptă tumefiată; tumefacţie ce se prelungeşte până în regiunea laterală dreaptă a gâtuluĭ. Bolnavul acuză durerĭ viĭ la presiune în această regiune. Spontaneŭ chiar acuză une-orĭ durerĭ lancinante şi svâcniturĭ în regiunea temporo-parietală şi mastoidiană în special, din dreapta.

Auzul nul la urechea dreaptă, normal la cea stângă. Se diagnosticează: otită medie supurată dreaptă şi consecutiv mastoidită supurată.

Conform tratamentuluĭ pe care 'l instituia ilustrul meŭ şef de serviciŭ pe timpul internatuluĭ meŭ, d profesor dr. Toma Ionescu

tratament ce-l institue și actualmente, m'am gândit la trepanația apofiseĭ mastoide : metoda Zuckerland și Mouchet.

De și la Spital Rural și cu personal cam greŭ maniabil, relativ la asepsie și antisepsie și cu instrumentație care lasă mult de dorit prin insuficiența eĭ, totuși în ziua de 17 Maiŭ am făcut trepanația mastoideĭ.

Operație. Se face toaleta bolnavuluĭ în regiunea operabilă și se anesteziază prin cloroform, 20 grame, în timp de 40 minute cât a durat operația

Se face o incizie paralel cu șanțul auricular posterior, departe de acest șanț cu 1 c. m. începând cu un centimetru înapoia nivelului inserției pavilionuluĭ în partea superioară și mergând până la un centimetru maĭ jos de apofisa mastoidă. Se secționează țesuturile moĭ până la os. Se răzuește osul și imediat deasupra peretuluĭ superior al canaluluĭ auditiv osos în unghiul postero-superior, găsim punctul de reper important al operației, spina supra-meatum saŭ a luĭ Henle. Dedesubtul acesteĭ spine și cam la 1,5 centimetri înapoia margineĭ posterioare a canaluluĭ auditiv osos cu dalta și cu ciocanul, ținându-le ușor paralel la suprafața osoasă, trepanăm incet această regiune.

Tabla externă este ușor spartă și se extrage în bucățĭ micĭ. Trepanăm până ajungem în celulele mastoide carĭ sunt pline de puroiŭ gălbuĭ bine legat. Rezecăm apofisa mastoidă în mare parte și răzuim celulele mastoide ce sunt pline cu puroĭ destul de mult cu ajutorul lingureĭ Volkman, puroĭ ce forma un mic abces intramastoidian. Perforăm peretele posterior al canaluluĭ auditiv extern și facem ca să putem comunica cu locul operat prin orificiul extern.

După ce curățim și spălăm cu sublimat corosiv $^1/_{1000}$ și cauterizăm ușor cu acid fenic 10%, burăm cavitatea cu gaz iodoformat, scoțând o meșe prin canalul auditiv prin orificiul sus menționat.

Pentru a grăbi vindecarea aplic 3 puncte de sutură, două sus și unul jos, așa că las plaga micșorată pentru spălăturĭ cam de 3 centimetri. Operația nu a fost urmată de ascensie termică, care a oscilat între 36^4 și 37^2. Primele treĭ zile s'a făcut pansamentul zilnic iar apoĭ la 2 zile odată. In tot-d'a-una s'a făcut spălăturile la pansament cu sublimat corosiv $^1/_{1000}$. Nu am găsit de cât rar câte-va gute de puroĭ pe pansament.

La 27 Maiŭ s'aŭ scos firele de sutură — reunire per-primam la toate trele. Bolnavul ese complect vindecat la 2 Iunie, după 15 zile de la operație, plaga fiind complect închisă, iar prin ureche nu se maĭ scurge puroĭ de loc, de alt-fel nu a curs de loc după operație. Auzul recăpătat în parte la urechea dreaptă, căcĭ aude bătăile ceasorniculuĭ la 15 centimetri departe de ureche.

Am publicat acest caz pe de o parte a arăta că deși greŭ totuși cu bună-voiuță se pot face și operațiĭ dificile la un spital rural,

mai ales că nu putem face de cât antisepsie, iar pe de alta a arăta facilitatea operaţiei şi lipsa de grije ce o are operatorul când a găsit admirabilul punct de reper spina supra meatum saŭ a luĭ Henle.

In adevăr de-asupra eĭ avem zonă periculoasă, căcĭ intrăm imediat în cavitatea cranienă pe aci, iar înapoia eĭ imediat am fi deschis sinusul lateral. De asemenea trebueşte amintit că sinusul lateral corespunde în craniŭ la faţa internă şi mai ales la bordul inferior al apofiseĭ mastoide. O lovitură de ciocan imprudentă dată dalteĭ în această regiune ne-ar pune viaţa bolnavuluĭ în pericol, de aceia le numesc zone periculoase şi decĭ trebuesc evitate. Operaţia era cerută de complicaţiile ce cu toţiĭ le ştim când graţie neintervenireĭ la timp saŭ şi procesuluĭ morbid acut face ca să se transforme abcesul intra-mastoidian în abces intra cranien, care după Tillaux se poate numi şi sub-mastoidian, abces a căruĭ gravitate o cunoaştem cu toţiĭ.

Xeroform

Cel maĭ bun şi cel maĭ eftin succedaneŭ al iodoformuluĭ

Inodor, netoxic chiar la uzul intern în dose marĭ ca antiseptic intestinal. Analgesic şi emostatic, neiritant, nu produce eczemă. Desodorisează chiar secreţiunile infecte, reduce supuraţiunea în mod surprinzător de repede şi are efecte sicative eminente. Mugurii cărnoşi sunt câte-odată maĭ micĭ de cât aceĭ produşi de iodoform, însă xeroformul întrece atât iodoformul cât şi orĭ ce altă substanţă prin puterea sa dermatoplastică. Specific la ulcerile moi şi la ulcerile cronice ale gambeĭ, precum şi la eczemele umede. Plăgile recente le vindecă per primam şi în timp mult maĭ scurt. Din cauza netoxicităţeĭ şi acţiuneĭ sale analgesice este de mare folos în ginecologie şi la combustiunĭ. In tratamentul eczemelor umede cronice (intertrigo ş. a.) ajunge aplicarea repetată de vată xeroformată; băĭ şi pansamente devin ast-fel inutile.

— Probe şi literatură gratis —

Fabrica chimică von Heyden, Radebeu-Dresden

REPRESENTANT GENERAL PENTRU ROMÂNIA:

N. Genovitz, Bucurescĭ, Strada Căldărarĭ No. 1.

SOCIETAȚĬ SAVANTE

Societatea de chirurgie din Paris

Ședința de la 5 Maiŭ — 10 Iulie 1901

(Bulletins et Mémoires de la Société de Chirurgie de Paris

Relativ la fracturile paramediane ale bazeĭ craniuluĭ în căderile pe occiput. — **Félizet** a studiat în special aceste fracturĭ și nu le-a văzut trecând de etagiul mijlociŭ al bazeĭ craniuluĭ. Cazul luĭ *Quénu* e excepțional și datorit subțiimeĭ extreme a craniuluĭ. **Quénu** a observat un al doilea caz identic, fractura interesând golful veneĭ jugulare, stînca și lama ciuruită a etmoiduluĭ. Numaĭ direcția lor e fixă, lungimea variază. **Lejars** a observat un caz idendic, prin trepanație s'a văzut o fractură verticală de a lungul cresteĭ occipitale inferioare. Bolnavul a sucombat de meningită ; la autopsie fractura era limitată la osul occipital.

O *epidemie de tetanos într'un spital.* — **Reynier** a observat o epidemie de 3 cazurĭ în serviciul luĭ, în care de 16 anĭ n'a maĭ avut tetanos. Primul era un operat de hernie, care a sucombat. După 4 zile isbucnește al doilea caz la femeĭ, într'o sală separată de primul bolnav prin coridoare și o grădină și cu personal deosebit. Aceasta moare după 8 zile De teamă **Bouglé** trebuind să opereze un bolnav la aceiași epocă îĭ face o injecție preventivă de ser antitetanic După 8 zile acest bolnav capătă tetanos și se vindecă cu doze marĭ de cloral. Poate că catgutul a fost agentul de infecțiune. — **Quénu** n'a observat în 12 anĭ nicĭ un caz interior de tetanos.— **Delbet** a observat un caz în care serul antitetanic a agravat infecțiunea și bolnavul a sucombat.—**Brun** a observat un caz identic cu al luĭ **Delbet** la un copil de 3 anĭ cu o plagă a arătătoruluĭ — **Monod** a observat tetanos la o laparatomizată pentru salpingită, infecția pare a fi venit de la un

serviciŭ medical vecin prin infirmiera.—**Bazy** laudă injecțiile antitetanice.

Nirvanină și cocainǎ. — **Reynier** prezintă un memoriŭ în care arată că nervanina e mai puțin toxică de cât cocainǎ.

Anomalia bolteĭ palatine.— **Elermann** prezintă un bolnav cu palatul osos foarte eșancrat, 23 mm. măsoară de la unghiul anterior al eșancrureĭ până la șanțul incisival. Țesutul fibros care-l acoperă se continuă direct cu 2 plice adâncĭ care ocupă părțile laterale ale văluluĭ și se confundă înapoĭ cu stâlpiĭ anteriorĭ. Vălul e menținut vertical. e oprit în ascensiunea luĭ, de aceia vocea e nazonată. Educația ortofonică a adus puțină ameliorare. O intervenție anaplastică e indicată. **Delbet** la o fată cu vălul palatin scurt, a observat formarea uneĭ plice transversale pe peretele faringian posterior care se avansa până la vălul palatuluĭ și închidea fosele nazale. Le **Dentu** propune a se face artrodeză cu o mică languetă de cauciuc.

Kist hidatic al riniciuluĭ, nefrectomie lombară, vindecare.— **Albarran** prezintă o femee care elimina vezicule idatice prin urină și avea o tumoră subcostală în flancul stâng. l'unga fiind groasă. calcifiată, n'a putut face procedeul luĭ **Delbet**. **Bazy** a extirpat un kist idadic al rinichiuluĭ. **Tuffier** într'un caz a făcut nefrectomie, într'un alt caz de kist pararenal, deschidere, spălare cu sublimat. și reducere fără drenagiŭ. Bolnavele s'aŭ vindecat. **Albarran** recomandă metoda luĭ **Delbet** când e posibilă asemenea și nefrostomia când se poate cruța organul. Preferă calea lombară.

Tratamentul sciaticelor rebele prin hersagiŭ. **Gérard-Marchand** prezintă un bărbat care suferea de 4 luni de o sciatică rebelă și care s'a vindecat în 8 zile după operație. **Routier** într'un caz identic a injectat $^1/_4$ de ctgr. cocainǎ, la nivelul nervuluĭ și dureriie aŭ încetat.

Rezecția cotuluĭ făcută sub anestezie lombară. — **Chaput** a executat această operație cu 3,25 ctgr. cocainǎ, obținând o anestezie generală. care a durat o oră, fără nicĭ un accident consecutiv, afară de o cefalee intensă. O *rezecție a ceculuĭ* pentru o fistulă stercorolă consecutivă uneĭ apendicectomi cu 2 ctgr. de cocainǎ, durata a fost de 2 ore. **Walther** comunică că femea care a prezentat fenomene meningitice după o injecție lombară de cocainǎ s'a vindecat în 16 zile. **Legueu** spune că injecția aceasta s'a făcut la el în serviciŭ și bolnava a fost concediată de intern fără știrea luĭ.

Monod prezintă un exemplu de *diastaza coloaneĭ vertebrale* în urma cădereĭ în cap cu flexiune puternică a gâtuluĭ și urmată de moarte rapidă prin elongarea măduveĭ.

Legueu prezintă și dânsul un caz de kist idatic al rinichiuluĭ tratat prin deschidere, golirea conținutuluĭ 3 kgr vesicule fiice și reducerea după sutură.

Reducerea sângerândă a fracturilor extremitățeĭ inferioare a radiuluĭ. — **Delanglade** (Marseille) a intervenit într'un caz în care radiografia a arătat lipsa de coaptare. Fragmentele odată denudate, reducerea

a făcut'o cu pense ; nu s'a cusut osul. Rezultatul a fost perfect. Indicația pentru această intervenție e rară ; fiind-că cele mai adese ori se obțin rezultate satisfăcătoare cu mijloacele ordinare.

Intervenția chirurgicală în nefritele infecțioase acute și cronice. — **Pousson** *(Bordeaux).* Autorul a intervenit: a) în *nefrite acute* de 4 ori, nefrite infecțioase în urma unor maladii generale și afecțiuni vezicale ; două nefrotomii cu două vindecări după 3 ani și 7 luni ; două nefrectomii cu o vindecare operatorie, dar mort după 4 luni prin infecția celui-l'alt rinichiu, și un mort 60 ore după operație de pionefroză preexistentă în rinichiul opus. In literatură mai sunt 11 cazuri ceea-ce face un total de 15 operațiuni cu 4 morți, adică 26 % și cu rezultate terapeutice definitive, căci toți operații trăiau în momentul publicărei observațiilor. Nefrectomia e de preferat. b) *Nefrite cronice,* 3 cazuri, unul nefrită hematurică cu hemoragii profuse și două accidente uremice alarmante. In aceste două din urmă nefrotomia n'a dat rezultate definitive și s'a recurs la nefrectomia secundară. **Legueu** a practicat în ultimul timp de 3 ori nefrotomia pentru pielonefrite acute cu rezultate proaste **Albarran**. In pielonefrite infecțioase acute, ascendente saŭ hematogene, intervenția chirurgicală e justificată numai când leziunile sunt unilaterale și atunci nefrectomia e de preferat. In nefritele cronice unilaterale nefrostomia dă resultate bune ; în morbul luĭ Bright, intervenția e contraindicată.

Delorme prezintă un cavaler care și-a *rupt muschiul aductor* mijlociŭ al copseĭ ruptura s'a cusut cu fire în ansă și un alt bolnav la care a rezecat 20 cm. din coasta 10^{a} pentru osteomielită consecutivă febreĭ tifoide. **Gérard-Marchand** prezintă un bolnav la care a secționat nervii maxilari superiori și inferiori și'a distrus ganglionul luĭ Gasser pentru o *nevralgie facială rebelă.* **Chaput** a practicat sub anestezie lombară cu 4 ctgr. de cocaină apofiză stiloidă a temporaluluĭ pentru osteită consecutivă unuĭ abces sub-maxilar de origină dentară. **Reclus** a injectat într'un caz 4 ctgr., dar anestezia s'a urcat numai până la ombilic. **Nélaton** găsește doza prea mare, el nu trece de 2 ctgr. **Potherat** prezintă un kist dermoid al ovaruluĭ cu presența unuĭ lipom pur în grosimea peretelui kistic și în interior o masă cărnoasă cât un pumn, parcă ar fi un cap, acoperită cu peri scurți, iar în centrul acesteia o cavitate cu lichid limpede.

Asupra reducereĭ sângerânde a fracturilor. — **Tuffier.** Ori-ce fractură diafizară cu deplasare, trebue redusă sub razele X și dacă nu se poate obține, trebue deschis focarul și restabilĭ continuitatea osuluĭ prin sutură. Aŭ construit o masă specială pentru a urmări reducerea fragmentelor sub Röntgen. Sunt de părere că reducerea trebue să fie perfectă pentru accidente primitive: lentoare în consolidare, turburări vasculare și nervoase și accidente consecutive: adaptare defectuoasă în suprafețele articulare vecine fractureĭ, de unde turburări de nutriție, artrită uscată și în fârșit turburări tardive: edeme, ne-

Scanned with OKEN Scanner

vrite cu atrofia membrului sub-jacent. Intervenția cere o asepsie perfectă, o curățire minuțioase a focarului, întrebuințare de fire subțiri (bronz aluminiu) și aplicarea unui bandagiu gipsat consecutiv.

Delbet relatează o observație a lui **Juvara** de *kist idatic al regiunei maseterine* tratat prin incizie și sutură fără drenagiu și un memoriu tot al lui **Juvara** asupra unui nou procedeu de cură radicală a prolapsului rectal complect cu două observațiuni în cari rezultatele au fost bune. Cu cele 4 cazuri al lui **Delorme** și unul al lui **Poirier**, procedeul **Delorme-Juvara** a fost întrebuințat de 7 ori cu 2 morți de infecțiune, peritonită și adenoflegmon iliac. din cauză că mucoasa a cedat Autorul laudă și recto-coccipexia lui **Gérard-Marchand. Quénu** e și el partizan al recto-coccipexiei. **Tuffier** a avut un rezultat excelent cu procedeul **Delorme**. **Delorme** susține prioritatea procedeului lui și arată punctele de asemănare cu cel al lui **Juvara**. Numărul total al cazurilor e de 9 cu 7 vindecări.

Asupra contagiunei tetanosului. — **Rochard** a văzut în serviciul lui **Périer** un caz de tetanos interior la un operat de hernie contagionat de la un bolnav adus cu tetanos de afară. O injecție preventivă n'a împedicat isbucnirea tetanosului dar l'a vindecat.

Tumorile osoase ale inguinei sau tumori precoxale. — **Lejars** a observat de 2 ori aseminea tumori, cât un pumn, tari ca osul, imobile, cu turburări funcționale din partea membrului, cu evoluție lentă și apărute în urma unui traumatism. La operație s'a găsit că 's tumori osoase desvoltate în mijlocul psoasului.

Kist sebaceu al palmei mâneĭ. — **Potherat** prezintă piesa care ocupa rădăcina mediului. **Tuffier** comunică un caz al lui **Letoux** cu tetanos tratat prin 2 injecțiuni intracerebrale de ser antitetanic în fie-care emisfer. Bolnavul s'a vindecat în 7 zile.

Două cazuri de ruptură traumatică a splinei tratate prin splenectomie.— **Guinard** prezintă un caz al lui **Mauclaire** în care splenectomia 2 zile după accident a vindecat pe bolnav și un caz al lui **Véron** în care splenectomia făcută după 24 de ore a fost urmată de moarte prin infecțiune. **Demoulin** a intervenit într'un caz după 4 zile, splina s'a găsit ruptă în 2 jumătăți, hemoragia încetase. bolnavul totuși a murit.

Tumoră rară a corpului tiroid. — **Ricard.** E vorba de o tumoră dură, desvoltată în lobul stâng al corpului tiroid, care comprima organele vecine, necesitând rezecția jugulărei interne, a carotidei, pneumogastricului și recurentului și lezarea canalului toracic. Tumora e un fibrom. **Quénu** prezintă 2 bolnavi cu *autoplastii frontale prin metoda indiană.* **Walther** prezintă un bolnav cu *ruptura traumatică totală a uretrei, sutură imediată, reunire prin prima intenție și vindecare fără strictură.* **Chaput** prezintă mulagiul unui *higromapolikistic hemoragic al piciorului*, simulând un chondrosarcom kistic.

Un caz de moarte prin rachicocainizare. — **Broca** comunica un caz

al lui **Prooff** în care. după o injecție de 0,01 gr. cocainā a survenit dureri mari spinale, paloare și a doua zi bolnava a murit. **Nélaton** a observat după o injecție intra-rachidienă, accidente grave cardio-pulmonare care aŭ cedat injecțiunilor de cafeină. Soluția întrebuințată era alterată și la analiză s'aŭ găsit produse de descompunere. **Rochard** arată că între aceste produse se găsește una, agonina, care are proprietăți identice cu atropina. **Bousquet** comunică un caz mortal prin injecție a 2 ctgr. cocainā în canalul rachidien, prin fenomene cordio-pulmonare grave. **Guinard** comunică că patogenia accidentelor consecutive rachicocainizăreĭ vor fi poate explicate prin cercetările lui **Ravaud** și **Aubourg** care se urmăresc în serviciul lui. Dânșiĭ aŭ constatat că cefalea dispare când se sustrage o cantitate de lichid cefalo-rachidien și cu cât cefalea e mai intensă, lichidul ese cu o presiune mai forte. Examenul histologic arată polinucleare, cu atât mai abundente cu cât lichidul e mai turbure, adică cefalea mai întensă. Cocaina pare a lucra asupra meningelor ca o toxină, ceia ce explică fenomenele inflamatoriĭ, exudative și diapedetice. Pentru a le evita se întrebuințează o soluție izotonică de cocainā făcută instantaneu în puțin lichid cefalo-rachidien. **Segond** a încercat metoda în 4 cazuri și rezultatele nu i s'aŭ părut încurajatoare. **Chaput** recurge de mult la puncția evacuatrice. **Reclus** în injecțiĭ subcutanate de 10—15 ctgr. cocainā n'a observat fenomene de intoxicațiĭ. **Schwartz** a mai făcut anesteziĭ lombare fără tulburări. **Tuffier** arată că reacția meningelor e moderată, iar puncția evacuatrice inutilă, căci fenomenele secundare dispar numai prin repaos. Injecțiile izotonice nu i-aŭ dat rezultate bune. In contra dispneeĭ recomandă respirația artificială.

Legueu prezintă un bolnav cu ruptură subcutanată aponevrotică prin contuzie abdominală. **Chaput** un bolnav atins de cancer al stomaculuĭ la care a practicat sub anestezia lombară, o pilorectomie prin procedeul **Billroth** (al doilea), cu un buton inventat de autor. Anestezia a fost perfectă, butonul nu s'a eliminat încă.

Cohn.

CRONICA

Al XIV-lea Congres Internațional de Medicină

Lucrările preparatorii pentru al XIV-lea congres de medicină aŭ început.

Comitetul executiv a fost constituit ast-fel: Președinte: *Prof. Julian Calleja y Sanchez*; Secretar-general, Dr. Angel Fernandez Caro y Nouvilos; Casier, Dr. José Gomez y Amma; Membrii: Președinții și secretarii secțiunilor.

Extras din Regulament. *Art. 1.*—Al XIV-lea Congres de medicină va avea loc la *Madrid*, sub patronagiul M.M. L.L. Regele D. Alphonso XIII și al Augusteĭ sale Mame Regina Regentă, în zilele de 23—30 Aprilie st. n. 1903. Ședința de deschidere va avea loc la 23 Aprilie și acea de închidere la 30 Aprilie. Scopul congresuluĭ este exclusiv științific.

Art. 3. — Cotisațiunea va fi de 30 leĭ. Această sumă va fi vĕrsată în momentul înscriereĭ, la Secretariatul general (Facultatea de medicină, Madrid), pentru care se va elibera carta de membru, care va servi ca document pentru a putea profita de toate avantagiile rezervate congresiștilor.

Art. 9. — Congresul va coprinde următoarele 16 secțiuni:

1) Anatomie (Antropologie, Anatomie comparată, Embriologie Anatomie descriptivă, Histologie normală și Theratologie); 2) Fiziologie, Fizică și Chimie biologică; 3) Patologie generală, Anatomie patologică și Bacteriologie; 4) Terapeutică, Farmacologie și Materie medicală; 5) Patologie internă; 6) Nevropatii, Boale mintale și Anropologie criminală; 7) Pediatrie; 8) Dermatologie și Sifiligrafie; 9) Chirurgie; 10) Oftalmologie; 11) Otologie, Rinologie și Laringologie; 12) Odontologie; 13) Obstetrică și Ginecologie, 14) Medicină și Hygienă militară și navală; 15) Hygienă, Epidemiologie și Știința sanitară tecnică; 16) Medicină legală.

Art. complimentar. — Doamnele care aparțin familiilor congresiștilor însoțite de aceștia vor beneficia de reducerĭ la căile ferate și vor putea să asiste la serbările și ceremoniile care vor fi date în onoarea membrilor Congresuluĭ.

Pentru aceasta va trebui ca fie-care Doamnă să aibă o carte specială, în schimbul a 12 leĭ de persoană.

BIBLIOGRAFIE

Traité médico-chirurgicale de gynécologie, de **F Labadie-Lagrave**, medic la Charité și **F. Legueu**, profesor agregat la Facultatea de medicină din Paris, chirurg al spitalelor. Ediția 2-a revĕzută și mărită, cu 323 gravurĭ în text. 1 vol. în 8⁰ cart 25 fr. (Paris, Félix Alcan, éditeur).

De și abia treĭ anĭ aŭ trecut de la apariția primeĭ edițiunĭ a acesteĭ lucrărĭ, autoriĭ aŭ introdus numeroase schimbărĭ în ediția aceasta, a doua. Păstrând planul general al lucrăreĭ, care i-a asigurat succesul, l'am pus în curent cu descoperirile cele maĭ noĭ și cu lucrările cele maĭ din urmă.

Unele capitole aŭ fost cu desĕvârșire schimbate, altele aŭ primit o desvoltare maĭ întinsă, capitole care în prima ediție eraŭ descrierĭ scurte. Așa sunt capitolele relative la *plăgile uteruluĭ*, la *corpiĭ străinĭ aĭ uteruluĭ*, la *tuberculoza genitală*, la *ovaritele sclerokistice*, *torsiunea salpingelor*, *kistele tubo-ovariene*. In domeniul chirurgical, autoriĭ aŭ tratat cu amănunțimĭ, *operațiile conservatoare* în leziunile inflamatoriĭ ale anexelor, *legăturile atrofiante*, metoda de *enucleare a mioamelor*. *Histerectomia abdominală totală*, o noutate în 1898, a luat în această ediție un loc preponderent în descrierile relative la terapeutica salpingo-ovaritelor, a canceruluĭ și a fibromelor uteruluĭ. In sfârșit, *diferitele metode de sutură a peretelui abdominal* după laparotomie sunt descrise cu detaliĭ noĭ.

Primele capitole relativ la diagnostic și la terapeutica generală aŭ fost reconstruite; autoriĭ aŭ adăogat documente noĭ asupra *planuluĭ înclinat în explorarea ginecologică*, *asupra sismoterapieĭ*, *asupra curenților sinusoidalĭ și ondulatorĭ*, etc.

Un mare numĕr de figurĭ noĭ aŭ fost intercalate în text.

LUCRARI ORIGINALE

Rezecțiunea totală și bilaterală a simpaticului cervical în gușa exoftalmică [1])

de

Dr. BALACESCU

(Urmare)

După expunerea tutulor observațiunilor de gușe exoftalmică, în care s'a intervenit asupra simpaticului cervical, să analizăm rezultatele obținute atât imediat, cât și tardiv prin cele patru procedee, adică prin simpla secțiune, rezecțiunea parțială mai mult saŭ mai puțin întinsă, rezecțiunea totală și simpla elongare a simpaticului; pentru ca bazați pe aceste rezultate să ne pronunțăm asupra metodei de ales.

În urmă să comparăm rezultatele date de rezecțiunea simpaticului, cu cele obținute prin cele-l'alte metode chirurgicale întrebuințate ca tratament în maladia lui Basedow, ca tiroidectomia parțială, enuclearea, exotiropexia, și legătura arterelor tiroidiene.

a) *Simpla secțiune a simpaticului* a fost practicată numai de *Jaboulay* în 8 cazuri. In 6 cazuri a făcut secțiunea bilaterală; într'un caz de exoftalmie unilaterală a făcut numai secțiunea simpaticului drept, și într'un alt caz tot

1) „Revista de chirurgie“ No. 4, 5, 6, 7 și 8, din 1901.

de exoftalmie unilaterală, dupe ce a secţionat simpaticul, a practicat elongarea pneumogastriculuĭ din aceiaşĭ parte timp de 20 secunde.

Iată rezultatele obţinute :

In toate aceste 8 cazurĭ, singurul simptom care a fost modificat imediat şi într'un mod constant dupe interveţiune, este exoftalmia.

In adevăr *Jaboulay*[1]) se exprimă ast-fel relativ la dispariţia exoftalmieĭ: „*exorbitismul diminuă din prima zi şi a doua zi chiar de la operaţie se constată că retrocedarea e atât de mare, în cât poate ajunge până la dispariţia complectă a acestuĭ simptom; pleopele acoper complect globiĭ ocularĭ; pupilele devin punctiforme; toate fenomenele oculare (semnul luĭ de Graeffe, Stelwag etc.) dispar*“.

Această diminuare a exoftalmieĭ se menţine şi tardiv, după cum s'a constatat la 5 bolnavĭ revĕzuţĭ dupe 2 lunĭ până la 4 anĭ.

Nu tot ast-fel este cu guşa „*ea pune un timp maĭ lung pentru a retroceda; de obiceĭ însă în primele zece zile se notează o sensibilă diminuare a volumuluĭ sĕŭ*“ (Jaboulay). In adevĕr se vede notat în toate observaţiunile luĭ Jaboulay că circonferinţa gâtuluĭ a diminuat cu câte 2—3 c. m. dupe interveţiune. Diminuare ce pare a se menţine tardiv, făcênd chiar progrese; într'un caz însă (obs. 3) ipertrofia tiroidienă a recidivat dupe un an.

Tachicardia, zice Jaboulay, este şi ea influenţată, contracţiunile inimeĭ devin maĭ regulate şi mai calme.—Totuşĭ în observaţia 1 se găseşte notat că, *tachicardia persista la eşirea din serviciŭ şi dupe 4 anĭ când bolnava a fost revĕzută, pulsul era tot frequent.* — In obs. 2 *tachicardia diminuată la început nu a întârziat de a reapărea cu aceiaşĭ intensitate; după un an de zile bolnava se prezintă cu fenomene de asistolie;* ea sucombă dupe un an şi jumătate.—In obs. 3 *pulsul scade la 100.*—In obs. 4 *pulsul nu s'a modificat.*—Bolnavul ce face subiectul obs. 5 nu a prezentat tachicardie. — In obs. 7,

1. *Jaboulay.* — Chir. du Grand Symp. cerv, pag. 40.

nu se maĭ vorbește de ce s'a petrecut cu tachicardia, cu toate că bolnavul avea 116 pulsațiunĭ pe minut. — In obs. 7 și 8 pulsul scade la 90 de la 120; nu aŭ fost însă revĕzuțĭ tardiv.

Aceste rezultate ne demonstră până la evidență că tachicardia nu este de loc influențată prin simpla secțiune a simpaticuluĭ, ceea-ce era de așteptat, pentru că dupe cum am arătat deja, pentru a suprima toțĭ nerviĭ cardiacĭ nu este destul a secționa numaĭ cordonul simpaticuluĭ cervical, neîntrerupând ast-fel de cât o mică porțiune din conductoriĭ multiplĭ ce leagă inima cu simpaticul cervical. Fapt de care este convins însuși Jaboulay pentru că el zice *„secțiunea cordonuluĭ suprimă toate filetele care merg de la simpatic în muschiĭ peri saŭ intra-ocularĭ, nu tot ast-fel este cu filetele acceleratoare ale inimeĭ. Acestea din urmă, nu coprind numaĭ pe cele care descind la plexul cardiac prin simpaticul cervical de sus în jos, dar sunt și altele care ajung la ganglionul cervical inferior prin nervul vertebral și altele care se ridică la acest ganglion din măduva dorsală. Așa în cât ar trebui să se secționeze ramurile (aferente saŭ eferente) ale ganglionilor cervicalĭ inferiorĭ pentru a suprima totalitatea fibrelor acceleratrice ale inimeĭ și a asigura ast-fel abolirea palpitațiunilor. Este poate operațiunea pe care trebue să o practicăm în cazurile în care tachicardia e pronunțată“* [1]).

In definitiv din 8 bolnave tratate prin simpla secțiune a simpaticuluĭ trăesc 7, una (obs. 2) a sucombat un an și jumătate după operație de fenomene de asistolie.—Din cele 7, aŭ fost revăzute 4; una după 4 anĭ (observ. 1) pe care Jaboulay o consideră ca vindecată; ea e lucrătoare într'o fabrică unde lucrează 12 ceasurĭ pe zi, pe când înainte de operație orĭ ce muncă maĭ grea 'ĭ erea imposibilă. Ochiĭ 'ĭ aŭ rămas puțin în exorbitism. Tremurătura e imperceptibilă și dacă pulsul e încă rapid, crizele de palpitațiunĭ aŭ încetat și numaĭ jenează pe bolnavă în ocupațiile sale. Gâtul a încetat de a se maĭ mări. Nu trebue să uităm însă

1. *Jaboulay.* — Chir. du Grand symp. cerv. pag. 5.

că dacă acesta e un succes, apoĭ se poate pune și pe socoteala exotiropexiilor anterioare precum și a tiroidectomieĭ parțiale la care a fost supusă bolnava.

A doua bolnavă a fost revĕzută după 13 lunĭ (obs. 3) când Jaboulay a constatat că ameliorarea obținută imediat dupe operație s'a menținut. Exoftalmia și palpitațiunile nu aŭ maĭ revenit; pulsul 90; tremurăturĭ numaĭ are, femeia poate broda: gușa însă a recidivat. Starea generală este excelentă, femeia e grasă și puternică.

A treia bolnavă (obs. 4) revĕzută dupe 2 lunĭ și jumătate a fost găsită într'o stare de ameliorare foarte pronunțată; urcă și scoboară cu multă ușurință scările, doarme liniștit, 'și vede de ocupațiunile zilnice; 'și-a modificat complect caracterul.

A patra bolnavă (obser. 5), revĕzută după 3 lunĭ se constată că exorbitismul, care era pronunțat numaĭ în dreapta, a dispărut aproape complect, pupila a rĕmas totuși maĭ dilatată de cât la ochiul stâng.—Bolnava e foarte mulțumită ea urcă și scoboară cu multă facilitate scările de la etagiul al patrulea. Gușa a diminuat, și accesele de sufocație nu s'aŭ maĭ repetat. Vocea a devenit clară și normală. Bolnava este considerată ca foarte mult ameliorată.

Cele-l'alte treĭ bolnave nu aŭ maĭ fost revĕzute, totuși Jaboulay judecând după starea în care se prezentaŭ în momentul eșireĭ din spital, consideră pe una (obser. 6) ca vindecată; iar pe cele-l'alte două (obser. 7 și 8) ca foarte mult ameliorate.

In rezumat Jaboulay numĕră pe 8 operate: 2 vindecărĭ; 5 ameliorărĭ și 1 moarte.

b) *Rezecțiunea maĭ mult saŭ maĭ puțin întinsă a simpaticuluĭ cervical*, a fost practicată în 27 de cazurĭ dintre care 2 aparțin *Prof. Th. Ionescu*; 8 luĭ *Jaboulay*; 1 luĭ *Chauffard* și *Quénu*; 1 luĭ *Faure*; 1 luĭ *Cerchez* și *Juvara*; 1 luĭ *Durand*; 1 luĭ *Témoin*; 1 luĭ *Combemale* și *Gaudier*; 2 luĭ *Schwartz*; 8 luĭ *G. Marchant* și 1 luĭ *Mariani*.

Să vedem carĭ aŭ fost rezultatele ce aŭ obținut fiecare din acești autorĭ și ce convingere și-aŭ făcut eĭ asupra eficacității noului tratament al gușeĭ exoftalmice.

In cele două cazurĭ ale Profesorului Th. Ionescu rezultatele imediate aŭ arătat o ameliorare rapidă și foarte pronunțată. In adevĕr, exoftalmia a dispărut în primele zile; pupilele s'aŭ contractat și aŭ rĕmas contractate. Gușa a diminuat; după primele 8 zile s'a constatat o scădere de 2 c. m. în circonferința gâtului. Tachicardia nu a diminuat, pulsul numĕra tot 110—120; crizele însă de palpitațiuni, care puneaŭ bolnavele într'o stare de surexcitare nu s'aŭ maĭ repetat. — Faciesul în ambele cazurĭ s'a modificat așa în cât bolnavele eraŭ de nerecunoscut; bufisura feței a dispărut, tristeța și preocupația aŭ fost înlocuite printr'un aspect de mulțumire.

Bazat pe aceste rezultate imediate, Profesorul Th. Ionescu scria în 1897 în „Archives provinciales de chirurgie“ „pentru un moment este incontestabil că rezultatele obținute în urma rezecțiuneĭ simpaticuluĭ sunt cu mult maĭ bune de cât se putea spera. Dispariția exoftalmieĭ și a gușeĭ se produce în foarte scurt timp după operație. Tachicardia însă nu cedează, și în loc să diminue pare a augmenta. Frequența pulsuluĭ s'ar putea poate explica prin faptul că traumatismul cauzat prin rezecțiunea simpaticuluĭ asupra ramurilor cardiace, ar influența ganglioniĭ plexurilor cardiace și intracardiace, care ar imagazina o oare-care forță dinamică, de unde accelerarea bătăilor cardiace imediat după operație'.

Cu ocazia comunicăreĭ acestor două cazurĭ la Congresul al X-lea de chirurgie din Paris, d. Profesor Th. Ionescu, avênd în vedere rezultatele obținute prin rezecțiunea parțială întinsă până d'asupra ganglionuluĭ inferior, a susținut această operațiune ca dând rezultate cu mult superioare simpleĭ secțiunĭ a cordonuluĭ; însă a propus rezecțiunea totală și bilaterală a simpaticuluĭ pentru ca pe lângă dispariția exoftalmieĭ și a gușeĭ să se poată obține

și dispariția tachicardiei, care persista după rezecțiunea limitată, ceea-ce a și făcut în toate cele-l'alte cazuri de gușe exoftalmică ce i s'au prezentat ulterior.

Rezultatul tardiv în aceste două cazuri a fost excelent, pentru că bolnavele s'au vindecat complect, cu toate că pulsul este încă frequent, această tachicardie nu este însă pronunțată de cât atunci când bolnavele se emoționează sau au făcut eforturi, din contra, când ele sunt liniștite atunci pulsul e normal variind între 80—90 pe minut. — Aceste vindecări durează, căci la prima bolnavă (obs. 1) revăzută după 2 ani de la operație s'a constatat că exoftalmia nu mai există, gușa a dispărut rămânând în locul ei un corp tiroid mic, tare, sclerozat fără pulsațiuni, fără suflu; circonferența gâtului a scăzut cu $4^1/_2$ c. m. (37 c. m. înainte, $32^1/_2$ după operație), cu toate că bolnava s'a îngrășat mult. — Tachicardia disparută, pentru că în momentele de liniște pulsul numără 74—80 pe minut; bătăile cardiace regulate. Pulsațiile carotidelor nu mai există. Tremurăturile au dispărut. Nu mai are senzație de căldură la față, nu mai transpiră. Faciesul e normal.

A doua bolnavă (obs. 2) revăzută în mai multe rînduri, ultima oară sunt câte-va zile de când am întâlnit'o, se prezintă într'o stare cu adevărat înfloritoare. Exoftalmia a dispărut complect; gușa e înlocuită printr'un mic nodul dur, scleros, circonferența gâtului a diminuat cu 3 c. m., trebue ținut însă seama că această bolnavă era numai de 16 ani când a fost operată și astăzi după 6 ani când se prezintă grasă, bine formată, bine dezvoltată, nu trebue să ne așteptăm ca diferența în circonferența gâtului să fie prea mare. Tachicardia persistă, în sensul că atunci când e emoționată pulsul variază între 90—100, pe când in momentele de calm pulsul nu numără mai mult ca 80 pulsații pe minut. Suflu in carotide nu mai există. Tremurături nu mai are. Bolnava singură ne spune că e complect vindecată, ne mai având nici un neajuns după urma acestei maladii.

Jaboulay în 8 cazuri a practicat, o singură dată re-

zecțiunea bilaterală a simpaticuluĭ, începând de de-asupra ganglionuluĭ superior și până de-asupra ganglionuluĭ inferior, în cele-l'alte cazurĭ a făcut, de 6 orĭ rezecțiunea dublă a ganglionilor cervicalĭ superiorĭ și cu o mică porțiune din cordonul ce-ĭ urmează și odată rezecțiunea unilaterală a ganglionuluĭ cervical superior.

In toate aceste 8 cazurĭ rezultatele imediate aŭ fost bune, exoftalmia a dispărut, gușa a diminuat, tachicardia însă a persistat.

Rezultatele tardive aŭ arătat la o bolnavă (obs. 3) revăzută dupe 7 lunĭ, o ameliorare progresivă; bolnava lucrează 10 ore pe zi, urcă scărĭ fără să aibă opresiune saŭ dispnee, nu maĭ are tremurăturĭ, gușa însă s'a mărit. Bolnava ne maĭ prezentând nicĭ un alt simptom basedovian poate fi considerată ca o gușată ordinară.

A doua bolnavă (obs. 4) care se considera ca vindecată a sucombat în urma uneĭ influențe intercurente cu formă pectorală.

La a treia bolnavă (obs. 5) revĕzută dupe 6 lunĭ se constată o vindecare complectă. Exoftalmia, palpitațiunile, dispnea și tremurăturile aŭ dispărut complect. Bolnava locuește în etagiul al 5-lea unde se urcă și se scoboară de 4—5 orĭ pe zi, pe când înainte de operație de-abia se putea da jos din pat. Ea lucrează în fie-care zi 10 ceasurĭ ca spălătoreasă.

A patra bolnavă (obs. 6) moare dupe o lună de la operație, în urma uneĭ încercărĭ de-aĭ distruge un mic nucleŭ din lobul drept al corpuluĭ tiroid cu pastă de Canquoin.

A cincea bolnavă (obs. 7) sucombă a zecea zi cu fenomene pulmonare.

Al șaselea bolnav (obs. 8) moare a 8-a zi în urma unuĭ erizipel al feței.

Al șaptelea și al optulea bolnav nu aŭ maĭ fost revăzuțĭ dupe operație; Jaboulay consideră pe unul (obs. 9) ca fórte ameliorat și pe altul (obs. 10) ca complect vindecat.

In rezumat din 8 bolnavĭ, Jaboulay numĕră 4 morțĭ, a căror moarte bine înțeles nu are nicĭ o legătură cu ope-

rația asupra simpaticului, și 4 care trăesc, din aceștia 2 sunt vindecați și 2 ameliorați.

La bolnava lui *Chauffard* și *Quénu* (obs. 11) cu toate că s'a făcut o rezecțiune foarte limitată a simpaticului, rezultatul imediat pare a fi dat o ameliorare ușoară în cea ce privește exoftalmia și gușa. Tachicardia însă a persistat și dupe 2 luni și jumătate în urma unei crize violente de palpitațiuni, bolnava s'a intoxicat cu granule de digitalină și a sucombat.

In cazul lui *Faure* (obs. 12) ameliorarea observată dupe operație a progresat pentru că dupe 4 luni, exoftalmia erea aproape complect dispărută; circonferința gâtului a scăzut cu 4 c. m. Tachicardia însă persistă. Starea generală din cele mai excelente.

Cazul lui *Cerchez* și *Juvara* (obs. 13) unde tachichardia nu exista și nici exoftalmia, și în care atât tremurăturile cât și dispnea care supărau mult pe bolnavă au dispărut, iar gușa a diminuat mult dupe operație, poate fi considerat ca un caz de vindecare.

De asemenea și cazul lui *Durand* (obs. 14) se poate numĕra printre vindecări, pentru că deși imediat dupe operație se părea că bolnavul nu va merge bine, tachicardia mărindu-se, pulsul fiind 128 și starea generală rea, revĕzut dupe an de zile, bolnavul e foarte mulțumit 'și-a reluat ocupațiunile, s'a îngrășat. Nu mai are palpitațiuni, nici tremurături. Ochii sunt înfundați în orbite. Gușa micșorată.

Cazul lui *Témoin* (obser. 15), care era cu adevĕr un tip de basedovian, ar fi fost de o însemnătate incontestată, dacă în loc de a i se face o operațiune foarte limitată, rezecându-i-se numai ganglionii cervicali superiori, i s'ar fi făcut o operațiune complectă, pentru a influența mai cu seamă asupra tachicardiei, care era foarte pronunțată în cazul acesta. In adevĕr dupe 3 luni bolnavul a sucombat de accidente cardiace.

Bolnava lui *Combemale* și *Gaudier* (obs. 16) este de sigur un caz de ameliorare foarte pronunțată. Imediat dupe operație toate fenomenele basedoviene au dispărut și chiar

tachicardia a scăzut de la 200 pulsaţiĭ la 98. Nu maĭ are dureri precordiale, dispnee nicĭ palpitaţiuni. Nu a maĭ fost revĕzută decât o lună după operaţie, când starea de ameliorare se menţinea; bolnava de alt-fel era foarte mulţumită 'şĭ-a reluat ocupaţiile.

Schwartz numĕră douĕ ameliorărĭ, dintre care la o bolnavă (obs. 17) revĕzută dupe 10 lunĭ ameliorarea progresa. Exoftalmia aproape dispărută, guşa diminuată, tachicardia persistentă, starea generală foarte bună. — La cea-l'altă bolnavă (obs. 18) operată în douĕ şedinţe la distanţă de 4 lunĭ, a constatat o ameliorare foarte mare. Dupe prima intervenţie practicată în dreapta, globul ocular drept s'a retras, tachicardia persista la eşirea din spital.—Reintratră după 4 lunĭ de la prima operaţie, s'a constatat că guşa a diminuat numaĭ în dreapta, că exoftalmia aproape a dispărut la ochiul drept. Accese de sufocaţie s'aŭ repetat şi pulsul număra 110.—Dupe intervenţia din stânga, aceleaşĭ fenomene se observ şi din partea aceasta, pulsul însă persistă a fi frequent.—La eşirea din spital era foarte mult ameliorată. — Nu a maĭ fost revĕzută.

Gérard-Marchant a practicat în 8 cazurĭ rezecţiunea parţială întinsă a simpaticuluĭ şi în 7 cazurĭ a obţinut rezultate imediate bune, unul din bolnavĭ (obs. 24) a sucombat a 4 zi cu fenomene de delirium tremens.

Cincĭ din bolnavĭ aŭ fost revĕzuţĭ şi s'a constatat 2 vindecărĭ dupe 3 anĭ (obs. 19 şi 20): 1 vindecare după 1 an (obs. 26); 2 ameliorărĭ dupe câte 2 lunĭ (obs. 21 şi 23). La ceĭ-l'alţĭ 2 bolnavĭ s'a constatat o ameliorare imediată foarte pronunţată (obs. 22) şi o ameliorare uşoară (obs. 25) la o bolnavă ce era şi epileptică în acelaşĭ timp; aceştĭ 2 din urmă bolnavĭ nu aŭ maĭ fost revĕzuţĭ dupe operaţie.

Gérard-Marchant[1]) care a urmărit cu mult interes cestiunea rezecţiuneĭ simpaticuluĭ la basedovienĭ a observat că toţĭ bolnaviĭ trec prin următoarele treĭ faze dupe operaţiune şi anume printr'o *fază de ameliorare imediată*, o *fază de incertitudine* şi o *fază de ameliorare definitivă saŭ de vindecare.*

1. *Herbet.* — Loc. cit., pag. 102.

„*Ameliorarea imediată* este remarcabilă. Din seara operaţiuneĭ, exoftalmia diminuă în ambele părţĭ în acelaş grad, saŭ se accentuează maĭ mult într'o parte de cât în alta. Expresiunea feţeĭ se modifică de a doua zi şi operaţiĭ nu maĭ dorm cu ochiĭ deschişĭ, pleopele acoperind complect globiĭ ocularĭ. Această vindecare se menţine maĭ multe sĕptămânĭ, însă sub influenţa osteneleĭ, a emoţiuneĭ, a sforţurilor, exoftalmia poate să reapară, intermitentă de această dată, încetând cu cauza pasageră care a produs'o.— E dificil de a aprecia ceea-ce se petrece din partea guşeĭ atâta vreme cât se menţine pansamentul, şi numaĭ când este ridicat se constată o diminuare a circonferenţeĭ gâtuluĭ.

„Tachicardia, tremurăturile şi diareea pun maĭ mult timp până să dispară.

„Dar toate aceste fericite schimbărĭ nu sunt încă definitive, şi toţĭ operaţiĭ aŭ trecut printr'o perioadă de reîntoarcere a boaleĭ, reîntoarcere maĭ puţin ofensivă, incomplectă, *perioada de incertitudine*, a căreĭ durată e greŭ de determinat, cum e greŭ de determinat sub ce influenţă se produc din noŭ aceste turburărĭ.— Această perioadă poate dura maĭ multe septămânĭ, sau lunĭ până când bolnavul să intre în a treia fază de *ameliorare definitivă saŭ de vindecare*.

„Ceea-ce este sigur şi foarte încurajator, este faptul că toţĭ operaţiĭ, chiar aceia a căror vindecare este încă nesigură se felicită de a se fi supus acesteĭ intervenţiunĭ chirurgicale; eĭ nu maĭ aŭ simptomele penibile pe care le acuzaŭ, emotivitatea descreşte, apetitul revine, în scurt există o transformare considerabilă în starea generală".

In fine cazul luĭ *Mariani* (obs. 27) trebue trecut printre ameliorările progresive. Şi în acest caz toate fenomenele basedoviene aŭ dispărut, afară de tachicardia care a persistat cu toate că pulsul a scăzut de la 115 la 90. Palpitaţiunile ca şi tremurăturile aŭ dispărut, starea generală s'a schimbat cu totul în bine, după 4 lunĭ când a fost revĕzută bolnava era grasă şi foarte mulţumită.

Pentru maĭ multă facilitate voiŭ rezuma în tabloul alăturat rezultatele obţinute în aceste 27 cazurĭ:

AUTORUL	No. observ.	FENOMENELE PREZENTATE INAINTE DE OPERAȚIE				Revĕzut dupe operaţie	MODIFICAREA FENOMENELOR DUPE OPERAȚIE				Vindecări	Ameliorări	Insuccese	Morți
		Exoftalmie	Guşe: Circonfer. gâtuluĭ	Tachicardie: No. pulsaţiilor	Tremurături		Exoftalmie	Guşe: Circonfer. gâtuluĭ	Tachicardie: No. pulsaţiilor	Tremurături				
Th. Ionescu	1	puţin pronunţ.	37 c. m.	110—120	accentuate	2 anĭ	dispărută	32½ c. m.	74—80	dispărute	1	—	—	—
„	2	fórte pronunţ.	33 „	110—120	accentuate	5 anĭ	dispărută	30 c. m.	90—100	dispărute	1	—	—	—
Jaboulay	3	foarte accent.	33 „	100—110	accentuate	7 luni	dispărută	se măreşte	100—110	dispărute	—	1	—	—
„	4	puţin pronunţ.	39½ „	?	accentuate	—	aproape disp.	38 c. m.	?	aŭ încetat	—	—	—	1
„	5	accentuată	n'are	100—110	accentuate	6 luni	dispărută	—	110—120	dispărute	1	—	—	—
„	6	considerabilă	40 c. m.	130	accentuate	—	diminuată	37 c. m.	90—100	aŭ încetat	—	—	—	1
„	7	considerabilă	35 „	128	n'are	—	dispare	33 c. m.	120	—	—	—	—	1
„	8	pronunţată	mică	100—110	acccentuate	—	diminuată	?	104	?	—	—	—	1
„	9	fórte pronunţ.	mică	148	membr. sup.	—	dispărută	?	110	diminuate	—	1	—	—
„	10	uşoară	?	?	?	—	diminuată	—	—	—	1	—	—	—
Chauffard şi Quénu	11	fórte pronunţ.	38 c. m.	110	accentuate	2½ l.	diminuată	36,5 c. m.	100	atenuate	—	—	1	—
Faure	12	fórte pronunţ.	39 „	120—180	accentuate	4 luni	aproape disp.	35 c. m.	100	diminuate	—	1	—	—
Cerchez şi Juvara	13	n'are	f. mărită	n'are	f. accentuate	—	—	mult dim.	—	dispărute	1	—	—	—
Durand	14	puţin pronunţ.	mărită	115—130	In membr. sup.	1 an	dispărută	micşorată	104	dispărute	1	—	—	—
Témoin	15	considerabilă	mărită	f. accelerat	f. accentuate	3 luni	augmentată	statu quo	statu quo	puţin dimin.	—	—	1	—
Combemale şi Gaudier	16	pronunţată	66 c. m.	200	—	1 lună	aproape disp.	statu quo	98	—	—	1	—	—
Schwartz	17	pronunţată	38 „	144	membr. sup.	10 luni	aproape disp.	38 c. m.	108—112	dispărute	—	1	—	—
„	18	fórte pronunţ.	40 „	124	—	—	foarte redusă	38 c. m.	110	—	—	1	—	—
G. Marchant	19	considerabilă	mărită	70	accentuate	3 anĭ	dispărută	dispărută	80	dispărute	1	—	—	—
„	20	pronunţată	mărită	?	?	3 anĭ	dispărută	dispărută	dispărut	dispărute	1	—	—	—
„	21	f. accentuată	mărită	100	accentuate	2 luni	diminuată	statu quo	130	continuă	—	1	—	—
„	22	pronunţată	34 c. m.	96	accentuate	1 lună	diminuată	statu quo	diminuat	diminuate	—	1	—	—
„	23	f. accentuată	40 „	78—80	puţine	2 luni	dispărută	38 c. m.	76	dispărute	—	1	—	—
„	24	p. accentuată	37½ „	100	membr. sup.	—	—	—	—	—	—	—	—	1
„	25	accentuată	?	?	?	—	dispărută	—	—	—	—	1	—	—
„	26	considerabilă	mărită	intensă	accentuate	1 an	dispărută	dispărută	dispărut	dispărute	1	—	—	—
Mariani	27	fórte pronunţ.	mărită	80—115	accentuate	4 luni	dispărută	micşorată	90	dispărute	—	1	—	—
										Total . .	9	11	2	5

Scanned with OKEN Scanner

Așa dar din 27 de bolnavi operați prin rezecțiunea parțială a simpaticului s'a obținut 9 vindecări (33,3%); 11 ameliorări (40,7%); 2 insuccese (7,4%); și 6 morți. — Cauza morții fiind cu totul în afară de operațiune saŭ de consecințele operatorii, bolnavii sucombând de maladii intercurente, mortalitatea se poate considera ca necxistând în urma acestei intervenții.

In toate aceste 27 de cazuri, s'a constatat dupe cum reese din detaliurile observațiunilor, că atât tardiv cât și imediat tachicardia a persistat; însă dacă în nouĕ cazuri bolnavii sunt considerați ca vindecați, aceasta se datorește faptului că cu toată frequența pulsului, crizele de palpitațiuni, care înainte de operație puneaŭ pe bolnavi într'o stare de surescitare și de inquietudine vădită, aŭ dispărut, bolnavii fac sforțări, urcă și scobor scările, își vĕd de ocupațiunile zilnice, muncind o parte din ei câte 10 ore pe zi fără cel mai mic neajuns. La aceștia gușa, exoftalmia, tremurăturile, starea nervoasă, valurile de căldură, diareea etc., aŭ dispărut; starea generală a lor s'a îmbunătățit repede, ei 'și-aŭ recăpătat în scurt timp forțele.

Și această stare înfloritoare constatându-se că persistă mult timp după operație (1—5 ani), tachicardia avênd tendința de a dispărea cu timpul, ne face a considera pe acești 9 bolnavi ca vindecați urmând părerea lui *Mattiessen* care consideră bolnavii basedovieni ca vindecați, când scapă de simptomele subiective chinuitoare, ori-care ar fi tratamentul întrebuințat, și a lui *Berudt* care vorbind de rezultatele obținute prin tiroidectomie, spune că dacă prin vindecare voim a înțelege *restitutio ad integrum*, abia vom găsi poate un caz de vindecare. De aceia se întreabă, până la ce punct mai e vătămător pentru un bolnav un ușor grad de exoftalmie saŭ de tachicardie care persistă încă dupe operație, dacă el poate să-și vadă de ocupațiunile lui fără nici o supărare?

Ceĭ-l'alți 11 bolnavi aŭ fost trecuți ca ameliorați pentru că pe lângă persistența tachicardiei, la unii din ei s'aŭ mai repetat ușoare crize de palpitațiuni; la alții aŭ mai persistat puține tremurături; la alții în fine gușa în loc să

diminue s'a hipertrofiat. — Toți acești bolnavi însă se bucură de o stare generală perfectă, și ei, după cum zice G. Marchant, se felicită de a se fi supus acestei intervenții chirurgicale, căci nu mai aŭ simptomele penibile pe care le acuzaŭ, emotivitatea a descrescut, apetitul le-a revenit, în scurt timp aŭ constatat o adevĕrată transformare în starea lor generală.

Cu multă probabilitate că toți acești ameliorați trec prin faza de incertitudine a luĭ G. Marchant, pentru a ajunge la o vindecare definitivă. Cea mai mare parte din ei nu aŭ fost revĕzuți de cât câte-va luni după operație și durata perioadeĭ de incertitudine am vĕzut că e greŭ de precizat, ea poate dura mai multe luni până când bolnavul să intre în faza de vindecare definitivă.

In cele douĕ cazuri de insucces, s'a obținut imediat o ușoară ameliorare însă de scurtă durată, pentru că tachicardia nu numai că a persistat ca frequență a pulsuluĭ, însă s'a însoțit de accese frequente de palpitațiuni, care a făcut pe una din bolnave să se întoxice cu granule de digitalină după 2 luni; iar în cel-l'alt caz bolnava a sucombat din cauza acestor accidente cardiace după 3 luni.

După cum vedem în toate cazurile în care ganglionul cervical inferior a fost lăsat neatins cu toată dispariția celor-l'alte fenomene basedoviene, *tachicardia a persistat, pulsul a rĕmas frequent aproape ca și înainte de operație, însă cu o ușoară tendință spre diminuare dupe un timp mai mult saŭ mai puțin lung.* — In douĕ cazuri în care operațiunea a fost și mai limitată, rezecându-se numai ganglioniĭ cervicali superiori, accidentele cardiace aŭ fost urmate de moarte.

c) *Rezecțiunea totală și bilaterală a simpaticuluĭ coprinzênd ceĭ treĭ ganglioni cervicali, saŭ operațiunea Prof. Th. Ionescu* a fost executată în 19 cazuri, dintre care 14 aparțin *Prof. Th. Ionescu*, 1 luĭ *Soulié;* 2 luĭ *Faure*; 1 luĭ *Peugniez* și 1 luĭ *Depage.*

Să analizăm fie-care caz în parte, judecând bine rezultatele tardive mai ales, pentru a ne convinge de efica-

citatea acesteĭ metode și a superiorităţeĭ eĭ asupra celor-l'alte intervenţiunĭ chirurgicale întreprinse asupra simpaticuluĭ cervical.

In toate cazurile d-luĭ *Protesor Th. Ionescu*, rezultatele imediate aŭ fost excelente, de a doua zi după operaţie unul câte unul din fenomenele basedoviene aŭ dispărut, dând loc uneĭ ameliorărĭ imediate, care a progresat zilnic pentru a se termina cu *adevĕrate vineecări*.

Prima bolnavă (obs. 1) care la intrarea în serviciŭ se prezintă cu o exoftalmie din cele maĭ pronunţate, pleoapele rĕmânênd depărtate în momentul somnuluĭ cu 5 m. m.; însoţită de cele-l'alte semne oculare ca semnele luĭ de Graeffe, al luĭ Stelwag, Ballet etc.; cu o guşă destul de desvoltată, circonferinţa gâtuluĭ mĕsurând $38^1/_2$ c. m.; cu o tachicardie din cele maĭ accentuate, pulsul ridicându-se până la 150 pulsaţiĭ pe minut și cu tremurăturĭ manifeste în membrele superioare și la cap, iese din spital după 12 zile de la operaţie cu o stare generală din cele maĭ satisfăcĕtoare; exoftalmia a dispărut aproape complect; precum și toate cele-l'alte semne oculare. Guşa a diminuat, circonferinţa gâtuluĭ mĕsurând numaĭ 35 c. m.; tachicardia a dispărut, pulsul a scăzut la 80—90 pe minut; nu maĭ are tremurăturĭ și maĭ pre sus de toate are o stare sufletească din cele maĭ mulţumitoare.

Revĕzută după $6^1/_2$ lunĭ se constată că e *complect vindecată*. Exoftalmia dispărută, guşa de asemenea, *pulsul regulat 80—85 pe minut*; nu a maĭ avut crize de palpitaţiunĭ; e în perfectă stare generală

Bolnavul ce face subiectul observaţieĭ a doua, prezinta pe lângă glaucom dublu, pentru care venea din Freiberg să fie operat și o guşă exoftalmică forma frustă. Exoftalmia lipsea; guşa însă era destul de mare, circonferinţa gâtuluĭ mĕsura $42^1/_2$ c. m. Tachicardia foarte pronunţată, 120—150 pulsaţiĭ pe minut; tremurăturĭ în membrele superioare și la cap. — După o lună de zile, în momentul eșireĭ din spital, ameliorarea observată imediat după operaţie a progresat așa în cât bolnavul poate fi considerat ca vindecat de fenomenele de guşă exoftalmică, pentru că

guşa a diminuat foarte mult, circonferinţa gâtuluĭ s'a redus cu 3 c. m.; *tachicardia a dispărut,* pulsul oscilează între 76—86 pe minut, nu maĭ are opresiune precordială, doarme foarte liniştit şi e foarte mulţumit că vede cu ochiul drept din ce în ce maĭ bine, ochiul stâng fiind complect pierdut din cauza atrofieĭ nervuluĭ optic.

După 4 luni ne scrie că e *complect vindecat* guşa a diminuat încă, *tachicardie nu maĭ are.* Cu ochiul drept vede litere de 8 c. m. la distanţa de $2^1/_2$ metri, aşa că în cazul acesta pe lângă o ameliorare vădită a glaucomuluĭ s'a obţinut şi *vindecarea* guşeĭ exoftalmice.

Cazul al treilea (obs. 3), o femee la care exorbitismul era atât de pronunţat în cât da figureĭ aspectul de groază; guşa destul de mare, animată de bătăĭ, circonferinţa gâtuluĭ 37 c. m.; tachicardia foarte accentuată, 130—140 pulsaţiĭ pe minut, crize frequente de palpitaţiunĭ. Tremurăturĭ în tot corpul. — După 20 de zile de la operaţie iese din spital în următoarea stare: exoftalmia aproape complect dispărută, guşa diminuată (33 c. m.); *tachicardia dispărută, pulsul oscilă între 80—90 pe minut*; tremurăturile dispărute; starea generală foarte satisfăcătoare.

Această bolnavă cu toate că nu a maĭ fost revĕzută poate fi considerată ca *vindecată*, judecând după starea în care a eşit din spital.

Cazul al patrulea (obs. 4), un băiat cu o guşe exoftalmică forma frustă, exoftalmie nu exista, avea însă guşe, circonferinţa gâtuluĭ 38 c. m., tachicardie (100—120); şi tremurăturĭ în membrele superioare. — După o lună de zile guşa foarte mult diminuată, *tachicardia dispărută, pulsul 80*; uşoare tremurăturĭ, care în urmă aŭ încetat, bolnavul *vindecându-se complect.*

O bolnavă (obs. 5) care, pe lângă o guşe exoftalmică frustă era şi histero-epileptică, prezinta o guşe manifestă şi tachicardie (120 pulsaţiĭ); nu avea nicĭ exoftalmie nicĭ tremurăturĭ. — După o lună de la operaţie, guşa a diminuat, pulsul a scăzut la 90; din când în când avea încă absenţe, maĭ târziŭ însă am aflat că avea accese de epi-

lepsie. — Această bolnavă a profitat din punctul de vedere al guşeĭ exoftalmice, starea eĭ anterioară *ameliorându-se mult*.

Cazul al şaselea (obs. 6), neprimind a fi operat de cât într'o parte, nu prezintă nicĭ o importanţă din punctul de vedere al rezultatuluĭ tardiv, maĭ ales că nicĭ nu a maĭ fost revĕzut. Cu toate acestea s'a marcat în momentul eşireĭ din serviciŭ o *uşoară ameliorare* a fenomenelor basedoviene.

O altă bolnavă (obs. 7), cu o guşe exoftalmică frustă, se prezintă cu hipertrofia corpuluĭ tiroid, cu tachicardie foarte accentuată, pulsul 120; tremurăturĭ cu oscilaţiunĭ marĭ la membrele superioare; exoftalmie nu avea. — După o lună de zile de la operaţie, palpitaţiile aŭ dispărut, pulsul a scăzut la 100; tremurăturile aŭ diminuat mult, guşa s'a micşorat, starea generală e bună, bolnava e foarte mulţumită. In momentul eşireĭ din spital e mult *ameliorată*; nu a maĭ fost revĕzută.

In cazul al optulea (obs. 8), fenomenul predominent erea exoftalmia, care era foarte pronunţată, hipertrofia corpuluĭ tiroid nu era manifestă; pulsul 80, însă avea accese de palpitaţiunĭ foarte frequente; tremurăturĭ nu avea.— In momentul eşireĭ din spital exoftalmia abia se maĭ observa, pulsul s'a menţinut în tot timpul la 80. Accesele de palpitaţiunĭ nu s'aŭ maĭ repetat.—Revĕzută după 2 anĭ se constată o *vindecare complectă*. Exorbitismul dispărut, pulsul 76, nu maĭ are nicĭ o senzaţie dezagreabilă, nu se maĭ simte bolnavă, îşĭ vede de ocupaţiunile zilnice.

O altă bolnavă (obs. 9), în momentul când intră în serviciŭ se prezintă cu o exoftalmie din cele maĭ accentuate, globiĭ oculariĭ ies complect din orbită şi pare că ar sta să cază; corpul tiroid e hipertrofiat şi proemină într'un mod manifest la partea anterioară a gâtuluĭ, care măsoară în circonferinţă 34 c. m., pulsul frequent, 120 pe minut, tremurăturĭ în membrele superioare şi inferioare. — O lună după intervenţiune, exoftalmia foarte mult diminuată, circonferinţa gâtuluĭ scăzută cu 2 c. m., *pulsul plin şi regulat* a scăzut la 100 pe minut; tremurăturĭ nu maĭ are, e

calmă și foarte mulțumită. — Nefiind din țară, unde a venit numaĭ pentru a fi operată, nu a maĭ putut fi revĕzută; gradul de ameliorare însă constatat în momentul eșireĭ din serviciŭ, ne face să credem că astăzĭ bolnava trebue să fie complect vindecată.

Bolnavul ce face subiectul observațieĭ a 10-a e un bulgar, care la intrarea în serviciŭ prezintă o exoftalmie foarte pronunțată, ochiĭ sunt aproape luxațĭ din orbite; lagoftalmie enormă, rĕmânênd 1 c. m. din globul ocular neacoperit de pleoape, pe care distanță conjunctiva bulbară e congestionată, îngroșată, vegetantă. Corneea e opacă bolnavul abia zărește lumina cu ochiul drept. — Gușa e destul de manifestă, circonferința gâtuluĭ 41 c. m. Tachicardie nu are, pulsul numĕră 74 pulsațiĭ pe minut. Tremurăturile de asemenea lipsesc. — După 3 lunĭ de la operație, exoftalmia a diminuat foarte mult, pleoapele acoper complect globiĭ ocularĭ, a căror conjunctivă nu maĭ e atât de congestionată, bolnavul zărește mult maĭ bine, se conduce singur. Circonferința gâtuluĭ a diminuat cu 2 c. m. — Pulsul s'a menținut la 70. — Ameliorarea obținută imediat după operație a progresat neîncetat până la eșirea bolnavuluĭ din serviciŭ, de când nu a maĭ fost revĕzut.

In cazul al 11-lea (obs. 11), exoftalmia era destul de pronunțată înainte de operație; gușa manifestă, circonferința gâtuluĭ 31 c. m.; tachicardie foarte accentuată, 110 pulsațiĭ pe minut; tremurăturile îĭ încetase de câtă-va vreme. — Toate aceste fenomene diminuă în intensitate, după câte-va zile de la operație și această ameliorare progresează zilnic până în momentul eșireĭ din serviciŭ, când exoftalmia a dispărut aproape complect; accese de palpitațiĭ nu a maĭ avut, pulsul a oscilat între 86—96; gușa a diminuat, circonferința gâtuluĭ scăzênd cu 2 c. m. — Revĕzută după un an, bolnava e *complect vindecată*. — Exoftalmia a dispărut complect; gușa de asemenea; pulsul se menține la 90, însă bolnava nu a maĭ avut nicĭ o criză de palpitațiunĭ; ea s'a îngrășat mult și e foarte mulțumită.

La o altă bolnavă (obs. 12), exoftalmia care era destul de pronunţată înainte de operaţie a dispărut aproape complect după un an de zile; guşa care era destul de manifestă, s'a mai mărit. Pulsul a rămas normal, ca şi înainte de operaţie (80). Starea generală însă e excelentă şi bolnava singură ne spune că e vindecată, însă a observat că i se măreşte gâtul de câtă-va vreme. — In cazul acesta s'a obţinut o ameliorare evidentă; s'ar putea considera bolnava ca vindecată dacă nu s'ar mări guşa; cum însă toate fenomenele de basedovism aŭ dispărut, aseastă bolnavă a devenit o guşată ordinară.

Cazul al 13-lea e foarte interesant prin faptul că cu toate că i s'a făcut tiroidectomia parţială, fenomenele de basedovism nu aŭ încetat, ba din contra s'aŭ accentuat, şi crizele de palpitaţiuni şi starea nervoasă care îngrijeaŭ foarte mult pe bolnav nu aŭ dispărut de cât după rezecţia totală şi bilaterală a simpaticuluĭ. — In adevĕr, pulsul care numĕra 120 pulsaţiĭ pe minut a scăzut imediat după operaţie la 60, unde s'a menţinut multă vreme oscilând apoĭ între 60 şi 86; crizele de palpitaţiuni nu s'aŭ maĭ repetat. Starea de nervozitate excesivă a dispărut complect, bolnavul doarme liniştit şi nu maĭ e de loc preocupat de starea sănătăţeĭ luĭ. — Revĕzut după un an de zile fiind complect vindecat, suferă o nouă intervenţie chirurgicală (cură radicală a uneĭ herniĭ inguinale), de la care dată a fost revĕzut după 6 luni, când s'a constatat că vindecarea se menţine, starea generală a bolnavuluĭ fiind din cele maĭ satisfăcĕtoare.

In fine ultima bolnavă (obs. 14) operată de D. Prof. Th. Ionescu, în momentul eşireĭ din serviciŭ prezenta o ameliorare marcantă a tutulor fenomenelor basedoviene. Ea e operată prea de timpuriŭ pentru a vorbi de un rezultat tardiv.

Bolnava luĭ *Soulié* (obs. 15), care se prezinta cu o guşă mare şi cu tachicardie foarte pronunţată, (110—140 pulsaţiĭ pe minut), a fost supusă la început la exotiropexie, în urma căreia nu s'a obţinut nicĭ cea maĭ mică amelio-

rare, după care i s'a practicat rezecția simpaticuluĭ, când s'a observat o ameliorare vĕdită timp de 2 septĕmânĭ; pulsul a scăzut la 90; palpitațiunile s'aŭ rărit. Această ameliorare însă nu s'a menținut, căcĭ după 6 lunĭ bolnava avea palpitațiunĭ, de și pulsul se menținea la 96. — I se practică tiroidectomia parțială și pulsul scade la 84, revine însă după càt-va timp la 96; tremurăturile se accentuează.— Soulié consideră acest caz ca un insucces.

Faure din contra publică un caz de vindecare, (obs. 16), la care amendarea fenomenelor basedoviene s'a manifestat imediat după operație. Această vindecare s'a constatat că se menținuse 10 lunĭ după rezecția simpaticuluĭ, când starea generală a bolnaveĭ era excelentă.

Celălalt caz al luĭ Faure, nu poate fi pus într'o statistică, pentru că bolnava a sucombat în urmaĭ uneĭ sincope cloroformice, cu totul independentă de rezecțiunea simpaticuluĭ.

In cazul luĭ *Peugniez* (obs. 18), s'a produs o ameliorare dupe rezecția simpaticuluĭ, ameliorare însă de scurtă durată, pentru că exoftalmia care diminuase dupe operație, se exagerează dupe câte-va zile în așa grad încât ploapele nu maĭ acoper complect globiĭ ocularĭ; iar tachicardia care de asemenea scăzuse dupe operație, se accentuează, inima începe a bate dezordonat; starea generală se înrăutățește, bolnava se cachectizează și moare dupe o lună și jumĕtate de la operație.

In fine *Depage* (obs. 19), a obținut o ameliorare însemnată în cazul sĕŭ, pentru că 3 lunĭ dupe operație exoftalmia a dispărut complect, tremurăturile de asemenea, starea generală s'a modificat în bine bolnava a câștigat maĭ multe kilograme în greutate. Tachicardia persistă, totuși pulsul a devenit maĭ regulat, s'a stabilit un echilibru în circulație. Gușa nu s'a modificat.

In următorul tablou se vor vedea modificările obținute prin rezecțiunea totală a simpaticuluĭ, a fie-cărui simtom basedovian în parte.

AUTORUL	No. observ.	FENOMENELE PREZENTATE INAINTE DE OPERAȚIE				Revăzut dupe operație	MODIFICAREA FENOMENELOR DUPE OPERAȚIE				Vindecări	Ameliorări	Insuccese
		Exoftalmie	Guşe: Circonfer. gâtuluĭ	Tachicardie: No. pulsațiilor	Tremurături		Exoftalmie	Guşe: Circonfer. gâtuluĭ	Tachicardie: No. pulsațiilor	Tremurături			
Th. Ionescu	1	f. pronunțată	3[illegible]1/2 c. m.	150	accentua e	6 1/2 l.	dispărută	35 c. m.	80—90	dispărute	1	—	—
„	2	n'are	42 1/2 „	150	accentuate	4 luni	—	39 „	76—86	dispărute	1	—	—
„	3	f. pronunțată	37 „	140	în tot corpul	1 lună	f. diminuată	33 „	80 - 90	dispărute	1	—	—
„	4	n'are	38 „	120	membr. sup.	1 „	—	36 „	80	dispărute	1	—	—
„	5	n'are	35 1/2 „	120	n'are	1 „	—	35 „	90	—	—	1	—
„	7	n'are	36 „	120	membr. sup.	1 „	—	35 „	100	f. diminuate	—	1	—
„	8	enormă	n'are	80	n'are	2 ani	dispărută	—	76	—	1	—	—
*	9	enormă	34 c. m.	120	în tot corpul	1 lună	f. diminuată	32 c. m.	100	dispărute	1	—	—
„	10	enormă	41 „	74	n'are	3 luni	f. diminuată	39 „	70	—	1	—	—
„	11	f. pronunțată	31 „	110	n'are	1 an	dispărută	28 „	90	—	1	—	—
„	12	f. pronunțată	38 1/2 c. m.	76	în membr. sup.	1 „	dispărută	41 „	80	dispărute	—	1	—
„	13	n'are	tiroidect.	120	în membr. sup.	1 1/2 ani	—	—	60—80	dispărute	1	—	—
„	14	f pronunțată	34 c. m.	130	membr. sup.	20 zile	f. diminuată	32 1/2 „	110	diminuate	—	1	—
Soulié	15	n'are	hip.lob. dr.	140	f. accentuate	6 luni	se pronunță	statu quo	96	accentuate	—	—	1
Faure	17	f. pronunțată	38 c. m	100	membr. sup.	10 „	dispărută	34 c. m.	(?)frequent	diminuate	1	—	—
Peugniez	18	f. pronunțată	accentuată	(?)frequent	n'are	1 lună	se accentuează	statu quo	116	—	—	—	1
Depage	19	f pronunțată	existentă	(?)frequent	f. accentuate	3 luni	dispărută	statu quo	(?)frequent	f. diminuate	—	1	—
											10	5	2

Cazul al 6-lea nu figurează în acest tabloŭ pentru că bolnavul nu a fost operat de cât într'o parte, dupe care s'a observat o ușoară ameliorare, însă nu a maĭ fost revĕzut. De asemenea și cazul al 17-lea a fost omis, pentru că bolnava a sucombat de o sincopă cloroformică.

Scanned with OKEN Scanner

Așa dar din 17 cazurĭ în care s'a practicat rezecțiunea totală a simpaticuluĭ, 10 s'aŭ vindecat (52,9%), 5 aŭ fost ameliorațĭ (29,4%) și 2 recidive (11,7%).

In cazurile de vindecare *toate fenomenele* de basedovism pe care le prezintaŭ bolnavii aŭ dispărut.

In special în urma rezecțiuneĭ totale a simpaticuluĭ tachicardia, care dupe cum am vĕzut a persistat în toate cazurile în care s'a făcut numaĭ secțiunea saŭ rezecțiunea parțială a simpaticuluĭ, a dispărut pulsul revenind la normal.

In adevĕr, cercetând cu multă scrupulozitate, detaliurile date la mersul post operator în fie-care caz, se va căpăta convingerea că pe lânga dispariția rapidă a exoftalmieĭ, diminuarea progresivă a gușeĭ și a tremurăturilor, și dispariția tutulor simtomelor accesoriĭ ca hipersecreția sudorală, senzația de căldură, diaree, hiperexcitabilitatea nervoasă, *dispare și tachicardia* uneorĭ brusc, alte orĭ dupe un interval de câte-va zile, scăzând pulsul, ca în observația 2 de exemplu, de la 150 la 76. — Această dispariție a tachicardieĭ s'a mentinut în toate cazurile și tardiv.

In cele 2 cazurĭ de insucces (obs. 15 și 18), tachicardia ca și toate cele-l'alte fenomene basedoviene aŭ reciḍivat. Insă aceste douĕ bolnave se presentase într'un stadiŭ foarte înaintat al maladieĭ, ele eraŭ deja în stare de cachecsie în momentul intervențiuneĭ.

La cele 5 bolnave considerate ca ameliorate a maĭ persistat dupe operațiune câte unul din fenomenele basedoviene, așa într'un caz (obs. 5) în care bolnava era și histero-epileptică, fenomenele de hiperexcitabilitate nervoasă nu aŭ dispărut; în 2 cazurĭ (obs. 7 și 19) gușa a rĕmas staționară; într'alt caz (obs. 12) de și toate simtomele basedoviene aŭ dispărut și starea generală a bolnaveĭ a devenit din cele maĭ bune, totuși gușa a continuat de a crește, transformând pe această bolnavă într'o gușată ordinară; în fine în cazul al cincilea (obs. 14) în momentul eșireĭ din serviciŭ s'a constatat o ameliorare vădită a tutulor simtomelor, cum însă operațiunea e de dată recentă nu poate fi vorba de un rezultat definitiv, căcĭ dupe cum am

vĕzut deja împărţirea făcută de G. Marchant a fazelor prin care trec bolnavii dupe rezecţia simpaticului, pare să fie justă şi această bolnavă s'ar găsi în faza de incertitudine.

In adevĕr sunt cazuri unde imediat dupe intervenţiune se constată o uşoară ameliorare, care progresează în tot timpul periódei zisă de incertitudine, pentru a se termina, dupe un timp ce nu se poate preciza printr'o complectă vindecare. Sunt însă şi cazuri, dupe cum am putut constata pe o parte din bolnavii operaţi de D-nul Prof. Th. Ionescu, unde faza de ameliorare, ce urmează imediat intervenţiunei, e foarte scurtă şi vindecarea 'i succede fără a mai lăsa bolnavul să treacă prin faza de incertitudine. La aceştĭ din urmă starea generală se modifică cu atâta iuţeală încât transformarea e aşa de mare, că bolnavii sunt de nerecunoscut, numaĭ dupe câte-va zile de la intervenţiune. De unde maĭ înainte aveaŭ insomniĭ, valurĭ de căldură neputând suporta plapuma, agitaţi şi îngrijaţi zi şi noapte, de a doua zi după operaţie, dorm liniştitĭ, nu maĭ aŭ senzaţie de căldură, nu maĭ aŭ palpitaţiunĭ şi nicĭ dificultate în respiraţie, neliniştea ca şi starea nervoasă dispar cu totul, aşa în cât o mare parte din bolnavĭ ne afirma a treia saŭ a patra zi de la operaţie că se simţeaŭ aşa de bine în cât se consideraŭ deja vindecaţĭ.

d) *Elongarea simpaticului* executată de *Jaboulay* într'un singur caz, în loc să producă dispariţia simptomelor basedoviene, se pare dupe cum reese din detaliile observaţiuneĭ, că a dat naştere la o mărire a tachicardieĭ, pentru că imediat dupe elongare şi până la eşirea din serviciŭ, 14 zile maĭ târziŭ, pulsul a variat între 120 şi 144 pulsaţiĭ pe minut, de unde maĭ înaite de operaţie el a variat între 110—130. — Exoftalmia nu a fost de loc influenţată; iar circonferinţa gâtuluĭ deabia a scăzut cu 2,5 milimetri.

Comparând între ele rezultatele obţinute în urma operaţiunilor practicate asupra simpaticuluĭ cervical, şi cel maĭ sceptic se va convinge studiind fie-care caz în parte, că

rezultatele căpătate prin rezecțiunea totală și bilaterală a acestuĭ nerv, fiind cu mult superioare celor obținute prin simpla secțiune saŭ rezecție parțială întinsă (elongarea neputând fi considerată ca un procedeu rațional), fac din această metodă, o metodă de ales, pentru că numaĭ prin această operațiune vom distruge dacă nu toate, ce'l puțin cel maĭ mare numĕr din căile de transmisiune oculare, cardiace, tiroidiene și encefalice.

Nu maĭ ast-fel vom obține adevĕrate vindecărĭ, făcând să dispară toate simptomele cu care se prezintă gușa exoftalmică, căcĭ orĭ-ce s'ar zice, nu este suficient numaĭ ca starea generală a bolnavilor să se amelioreze și să se modifice numaĭ o parte din simptome, pentru a declara obținerea vindecărĭĭ, așa cum se întâmplă dupe simpla secțiune a simpaticuluĭ, care nu influențează decât prea puțin asupra exoftalmieĭ și a gușeĭ, lăsând să persiste tachicardia.

In urma rezecțiuneĭ parțiale, s'a observat că cu cât această rezecțiune a fost maĭ întinsă, cu atâta și rezultatele aŭ fost maĭ bune și maĭ durabile. Totuși și în aceste cazurĭ tachicardia nu a fost influențată întru atât în cât să dispară, ea a persistat în maĭ toate cazurile, accelerându-se pulsul la cea maĭ mică emoțiune.

Este foarte adevĕrat, dupe cum mĕ am convins examinând cele douĕ bolnave operate de D. Prof. Th. Ionescu, că cu toate că pulsul e accelerat bolnavele nu maĭ aŭ palpitațiunĭ saŭ durerĭ precordiale și că în momentele de calm pulsul scade până aproape de normal, dar dupe cea maĭ neînsemnată sforțare saŭ emoțiune pulsul întrece 100—110 pulsațiunĭ.

Diminuarea tachicardieĭ și tendința eĭ de a dispărea cu timpul se explică în aceste cazurĭ, prin faptul întreruperĕĭ unuĭ maĭ însemnat numĕr de conductorĭ de transmisiune, ce leagă inima cu cordonul simpaticuluĭ, făcând să dispară, prin rezecțiune nervul cardiac superior și mijlociŭ precum și toate filetele cardiace conținute în trunchiul simpaticuluĭ, nelăsând de cât fibrele născute din ganglionul cervical inferior și primul toracic.

Or, în cazurile în care ne propunem a obține o modificare a fenomenelor basedoviene printr'o intervenţiune asupra simpaticuluĭ, nu este oare raţional a recurge la acea operaţiune, care ne va da maĭ multe șanse de vindecare totală și definitivă de multe orĭ imediat, alte orĭ după un scurt timp de la operaţie, fără a maĭ lăsa să persiste dupe intervenţiune unul saŭ maĭ multe din simptomele cu care se prezintă bolnavul?

Respunsul este de sigur afirmativ, cu o singură condiţiune, ca operaţiunea să nu pericliteze viaţa bolnavuluĭ, condiţiune pe care rezecţiunea totală și bilaterală a simpaticuluĭ o îndeplinește cu prisosinţă.

In adevĕr, în maĭ bine de 200 de rezecţiunĭ totale a simpaticuluĭ, ce am avut ocaziune să văd, nu am observat în nicĭ un caz nicĭ cea maĭ mică complicaţiune, fie imediată, fie tardivă, afară numaĭ de ușoare durerĭ în regiunea maseterină în câte-va cazurĭ operate dupe vechiul procedeŭ al Profesoruluĭ Th. Ionescu. — *Nicĭ odată nu am vĕzut nicĭ un fel de turburare trofică.*

Așa dar, dacă rezecţiunea totală și bilaterală a simpaticuluĭ este tot atât de benignă și tot atât de ușor de executat ca și rezecţiunea parţială, aducând după ea vindecărĭ definitive, este raţional a o prezenta ca pe un procedeŭ de ales, la care să se recurgă în toate cazurile în care chirurgul găsește indicată intervenţiunea asupra simpaticuluĭ.

In fine pentru a judeca și maĭ bine valoarea acesteĭ intervenţiunĭ să o comparăm și cu cele-l'alte metode de tratament chirurgical, adică cu intervenţiunile dirijate asupra corpuluĭ tiroid.

Legătura arterelor tiroidiene este cu totul abandonată astă-zĭ, fie pentru că rezultatele obținute nu aŭ fost satisfăcătoare, maladia recidivând aproape în toate cazurile dupe câte-va lunĭ; fie pentru că în cazurile de guși voluminoase regiunea fiind deformată și raporturile schimbate,

Scanned with OKEN Scanner

execuțiunea acesteĭ operațiunĭ devine foarte laborioasă; fie în fine pentru că din cauza friabilităței vaselor, expune la hemoragiĭ secundare.

Exotiropexia, executată numaĭ de *Poncet* și *Jaboulay*, prezentând o gravitate destul de mare (23% mortalitate) și în nenumĕrate cazurĭ rĕmânând ineficace, nu maĭ este practicată nicĭ chiar la Lyon, de cât în cazurĭ excepționale.— De alt-fel însu-și *Poncet*, vorbind de o bolnavă operată în serviciul luĭ Brissaud, care a sucombat după 14 ore de la operație, condamnă exotiropexia în termeniĭ următorĭ: *„din cauza accidentelor datorite intoxicațiuneĭ tiroidiene prin malaxarea corpuluĭ tiroid în timpul manoperilor operatoriĭ, precum și a recidiveĭ frequente a simptomelor funcționale și fizice, care aŭ motivat intervențiunea, dupe ce aŭ cedat pentru un moment, mĕ fac ca pe viitor să fiŭ foarte circumspect, propunându-mĭ a nu mĕ maĭ atinge de corpul tiroid în cazurĭ de maladia luĭ Basedow“*.

Strumectomia saŭ enucleația luĭ Socin, are desigur avantagiĭ marĭ asupra tiroidectomieĭ parțiale, de care vom vorbi imediat. Ea nu poate însă să fie aplicată în cazurile de gușe exoftalmică adevĕrată, unde hipertrofia glandeĭ este difuză (gușă vasculară), ci numaĭ în cazul de gușe devenită în mod secundar basedovienă, când nucleiĭ hipertrofiațĭ sunt bine limitațĭ și foarte ușor de enucleat. In asemenea cazurĭ rezultatele obținute, par să fie superioare celor obținute prin tiroidectomia parțială.

Tiroidectomia parțială și rezecțiunea totală a simpaticuluĭ remânând astă-zĭ cele douĕ metode de tratament chirurgical în boala luĭ Basedov, să le comparăm pentru a vedea căreia trebue să-ĭ dăm preferință.

Nu maĭ încape nicĭ o îndoială că tiroidectomia este cu mult maĭ dificilă ca act operator, de cât rezecțiunea simpaticuluĭ.—De sigur tot chirurgul trebue să știe să execute o tiroidectomie parțială, însă nu trebue să uităm că există o mare deosebire între gușa ordinară și gușa basedoviană în care hemoragiile pot fi teribile din cauza dilatăreĭ considerabile a vaselor.

Urmările post operatoare diferă cu totul în cele două operaţiuni.

In adevĕr, după rezecţiunea simpaticuluĭ nu există, după cum am putut să ne convigem din observaţiunile relatate maĭ sus, nicĭ o urmare rea ; pe când după tiroidectomia parţială *morţile subite* [1]) nu sunt un ce rar (pe 190 casurĭ, 23 morţĭ subite, după Allen Starr) fie datorite uneĭ intoxicaţiunĭ tiroidiene supra acute, fie uneĭ opririĭ bruşte a inimeĭ prin trăsăturile exercitate asupra nervilor tiroidienĭ, a căror relaţiune strânsă cu nervul depresor şi nerviĭ moderatorĭ ai inimeĭ a fost bine demonstrată de Cyon [2]).

Apoĭ *febra post operatoare* (39°—40°) notată în nenumărate casurĭ şi însoţită de greţurĭ, vărsăturĭ, dispnee, tachicardie etc. datorită, după Poncet, tot uneĭ descărcărĭ a lichiduluĭ tiroidien consecutivă malaxăreĭ corpuluĭ tiroid în timpul operaţieĭ.—In fine complicaţiunĭ ca *tetania* (observată de Stelzner după tiroidectomia parţială), *emoragiile* (cazurile luĭ Schwartz, Quénu, Cosh şi Roux), *turburările voceĭ* prin secţionarea unuia saŭ a ambilor recurenţĭ, *complicaţiunile broncho-pulmonare*, *disfagia* etc. nu maĭ lasă nicĭ o îndoială asupra gravităţeĭ tiroidectomieĭ parţiale faţă de rezecţiunea simpaticuluĭ.

Tiroidectomia parţială nu este nicĭ maĭ eficace de cât rezecţiunea simpaticuluĭ.

In adevĕr, iată ce zice *Sorgo* [3]) într'un articol asupra rezultatelor operaţiilor asupra corpuluĭ tiroid. „Aceste rezultate sunt variate, mergând de la vindecărĭ complecte până la lipsa celeĭ maĭ micĭ ameliorărĭ, ba chiar înrăutăţirea unora saŭ a maĭ multor simtome“. Iar *Mikulicz* care a avut ocaziunea sa recurgă în nenumărate rânduri la această operaţiune descrie ast-fel urmările *post operatoriĭ* : „Intâĭ dispar fenomenele nervoase şi psihice, de acea toţĭ bolnaviĭ se simt bine după operaţie. *Tachicardia dispare*

1) *L. Surrel.* — Des accidents qui peuvent compliquer l'intervention chirurgicale dans le goître exophtalmique. Thèse de Paris 1897.

2) *De Cyon.* — Acad. des sciences 1897, Juin.

3) *Sorgo.* — Trat. oper. al maladieĭ luĭ Basedow. — Centralb. f. grenzgeb. d. med. 1 pag. 329.

mai încet, dese ori se observă multă vreme o frequență a pulsului. Cel mai târziu dispare exoftalmia, care de multe ori rămâne manifestă mulți ani, iar în unele cazuri persistă toată viața".

Să comparăm între ele rezultatele obținute pentru fie care simtom basedovian, prin tiroidectomie și prin rezecția totală a simpaticului.

	AMELIORĂRI		VINDECĂRI		INSUCCESE	
	Tiroidect parțială	Rezecția simpatic.	Tiroidect. parțială	Rezecția simpatic.	Tiroidect. parțială	Rezecția simpatic.
Exoftalmia [1]) .	31,2 %	38,1 %	37,5 %	54,5 %	31,2 %	16,6 %
Tachicardia . .	28 %	33,3 %	42 %	66,6 %	32 %	15,3 %
Tremurături . .	23,7 %	33,3 %	50,5 %	58,3 %	23,7 %	8,3 %

Din acest tabloŭ comparativ reese, că *exoftalmia* se vindecă în urma rezecțiuneĭ simpaticuluĭ de 17 % orĭ maĭ des decât în urma tiroidectomieĭ; *tachicardia* de 23,4 % iar *tremurăturile* de 7,8 %. Pe când insuccesele sunt pentru *exoftalmie* cu 14,6 % maĭ multe în urma tirodectomieĭ; pentru *tachicardie* cu 16,7 % iar pentru *tremurăturĭ* cu 15,4 %.—Decĭ rezultatele obținute în urma rezecțiuneĭ sunt cu mult superióre celor date de tiroidectomia parțială.

Același lucru se poate constata și din statisticele globale.

Voĭ lăsa de o parte vechile statisticĭ ale luĭ *Krönlein*, *Vett*, *Stierlin*, *Freiberg*, *Putman*, *Buschau*, *Mikulicz* etc. pentru a nu compara între altele de cât ultimile treĭ statisticĭ a luĭ *Tricomi* [2]); *Allen Starr* [3]) *și Sorgo* [4]), cu rezultatele date de rezecțiunea *totală* a simpaticuluĭ.

1) Procentul la sută după teriodectomiile parțiale e luat din lucrarea luĭ *Sorgo*. Loc citat.

2) *Tricomi*. — Il policlinico. 1896.

3) *Allen Starr*. — Medical News. 1896.

4) *Sorgo*. — Loc citat.

	Vindecări	Ameliorări	Insuccese	Morți
Tricomi pe 72 cazuri	25 %	59 %	—	15,3 %
Alle Starrn 190 „	38,9 %	23,7 %	15,2 %	12,1 %
Sorgo pe 172 „	27,9 %	51,2 %	6,4 %	13,9 %
Rezecția simpaticului . .	52,9 %	29,4 %	11,7 %	0

In aceste statistici nu s'a ținut seamă de forma de gușe exoftalmică, adică atât basedovismul primitiv cât și cel secundar aŭ format un tot. In următoarea statistică dată de *Sorgo*, pe 50 de cazuri de gușe exoftalmică primitivă tratate prin tiroidectomie s'a obținut 6 (12 %) ameliorări însemnate, (*Paul* 2 cazuri, *Léuke* 2 cazuri, *Both* 1 caz, *Tuffier* 1 caz); 12 (24 %) ameliorări (*Schultz* 1 caz, *Paul* 4, *Nonne* 1, *Tuffier* 1, *Tricomi* 1, *Mattissen* 1, *Both* 2, *Brissaud* 1); 18 (36 %) vindecați (*Schulz* 2, *Leucke* 3, *Jaboulay* 3, *Briner* 2 și *Tricomi*, *Riedel*, *Schwartz*, *Berudt*, *Rehn*, *Both*, *Hascovee* câte un caz); 6 (12 %) insucces și 8 (16 %) cazuri mortale.

Comparate aceste rezultate cu cele obținute prin rezecția *totală* a simpaticului, practicată numai în cazuri de basedovism primitiv, vom vedea că acestea din urmă sunt cu mult mai bune de cât cele d'întâi.

In adevĕr s'a obținut 63,6 % vindecări, 18,1 % ameliorări și 18,1 % insuccese și nici un caz mortal.

Prin urmare, din cele ce preced se vede că tiroidectomia este o operațiune gravă și periculoasă la basedovieni dând o mortalitate de 16 % în basedovismul primitiv, pe când în rezecția simpaticului mortalitatea nu există. Iar succesele nu numai că nu întrec pe cele obținute prin rezecția simpaticului, dar sunt mai jos de jumătate.

Așa în cât în fața accidentelor ce se observă atât de des după tiroidectomia parțială și a nenumăratelor insuc-

cese mĕ întreb, cu profesorul Debove, dacă această operațiune mai poate fi admisă ca tratament în guşa exoftalmică, afară de cazul în care simptome grave (goître plongeant) vor cere o extirpare repede a tumoreĭ, saŭ în fine în cazul de recidivă a guşeĭ după rezecția simpaticuluĭ.

Terminând voĭ conclude:

1) Dintre operațiunile practicate asupra simpaticuluĭ cervical cu scop terapeutic în guşa exoftalmică, singura care este rcțională, de indată ce admitem că triada simptomatică basedoviană poate fi atribuită uneĭ turburărĭ în funcțiunile simpaticuluĭ, nu poate fi alta de cât rezecțiunea totală şi bilaterală a acestuĭ nerv, saŭ operațiunea d-luĭ Prof. Th. Ionescu, pentru că după cum reese din faptele relatate mai sus, numaĭ prin această metodă vom face să dispară atât simptomele principale, cât şi cele accesoriĭ obținând vindecărĭ complecte şi durabile.

2) Simpla secțiune ca şi elongarea, sunt şi vor rĕmâne abandonate, prin faptul cà dezideratul de a distruge căile de transmisiune între primum movens, orĭ care ar fi el, şi organele a căror funcționare este alterată în mod secundar, nu poate fi realizat prin aceste procedee.

3) Rezecțiunea parțială întinsă 'şi găseşte poate o singură indicațiune, în cazurile în care tachicardia nu este accentuată. Insă de îndată ce ne convingem de facilitatea extirpăreĭ maseĭ cervicale inferioare a simpaticuluĭ, nu este rațional a ne opri de deasupra ganglionuluĭ inferior, când ştim că rezultatele obținute după rezecarea luĭ sunt cu mult maĭ superioare.

4) Operațiunile chirurgicale care se adresează corpuluĭ tiroid, benigne în cazurile de guşe simple, devenind foarte grave în guşa exoftalmică, moartea subită fiind foarte frequentă, precum şi desele insuccese ce urmează acestor operațiunĭ, fac ca rezecțiunea totală şi bilaterală a simpaticuluĭ să rèmână operațiunea de ales, care să se practice în orĭ ce formă de guşe exoftalmică, exceptând cazurile în care fenomene grave produse de o guşe retrosternală nu cer o extirpare imediată a tumoreĭ.

FAPTE ŞI OBSERVAŢIUNĂ

DIN SERVICIUL CLINICO-CHIRURGICAL

al D-lui Profesor Thoma Ionescu

Splenectomia

Observaţiuni clinice

(Urmare [1])

Cazul XXXIII. — Rada G. D., de 22 ani, căsătorită, din comuna Strâmba (Vlaşca), muncitoare, intră în serviciul spitalului la 9 Octombre 1900.

Antecedente. Părinţii trăesc şi sunt sănătoşi. Doui fraţi sunt în viaţă şi sănătoşi, trei aŭ murit de mici, de diferite boale contagioase.

La vârsta de 4 ani bolnava a suferit de friguri palustre, timp de un an. În satul ei multă lume suferă de friguri. De atunci şi până acuma, dînsa a mai avut din când în când atacuri de friguri, de către 2—3 zile. De altă boală n'a mai zăcut. De la vârsta de 12 ani a început a simţi o greutate şi o tumoră în ipochondrul stâng, tumoră care ajungea prin extremitatea ei inferioară până în fosa iliacă stângă.

Menstruată pentru prima oară la 15 ani, menstruele aŭ continuat regulat la o lună, la 6 săptămâni, în cantitate mică şi nedureroase.

Măritată la vârstă de 17 ani, a avut o singură facere normală la termen; copilul a murit la 2 ani de anginâ difterică. După această facere, bolnava a observat că tumora ei a devenit mobilă şi că se plimbă prin abdomen; în această stare a rămas de 4 ani. Bolnava acuza dureri mai ales în regiunea lombară, dar mai mult genă produsă de greutatea tumorei.

---

1) Vezi *Revista de Chirurgie:* Tom. I, p. 514 şi 557; Tom. II, p. 360; Tom. III, p. 398 şi 495; Tom. IV, 264.

Scanned with OKEN Scanner

Starea prezentă. Bolnava de statură mică, bine conformată, are auzul diminuat în urma uneĭ otite supurate bilaterală pe care a avut'o în prima copilărie, după variolă. Organele toracice normale. Partea inferioară a coloaneĭ dorsale dureroasă la presiune. Ambele regiuni lombare sunt spontaneu dureroase, maĭ ales în diferite mișcărĭ. Partea inferioară a toraceluĭ e bombată, la percuție și ascultație nimic anormal. Percuția în regiunea normală a splineĭ e sonoră. Ficatul nu e mărit de volum.

Abdomenul nu e balonat, peretele flasc, prin palpare se poate delimita o tumoră patrulateră, neregulată, o latură măsurând 14—16 c. m. Suprafața tumoreĭ e netedă, de conzistență moale la presiunea degetuluĭ. Rĕsucită în sens vertical se vede că tumora e turtită, de grosime aproximativă 4—5 ctm. Mărginele eĭ sunt tăioase. Tumora se deplasează lesne până în flancul drept și la strâmtoarea superioară a basinuluĭ. Pe sub tumoră se simte în flancul stâng, la palpație bimanuală, un cordon ceva maĭ gros ca degetul, care se deplasează împreună cu tumora.

Din partea organelor genitale nimic anormal.

Temperatura normală, pulsul 72 pe minut, greutatea bolnaveĭ 55 kgr. Cantitatea de urină în 24 ore 500—600 gr.

Operația. — 13 Octombre. Laparatomie mediană, maĭ mult supraombilicală. Splina e liberă în cavitatea abdominală, fără aderențe, deplasată din loja eĭ, de care ține prin vase numaĭ, învelite de un țesut conjonctiv scleros. Pedicului vascular se tratează ca de regulă, izolând și legând vasele separat, iar bonturile de legĕtură se peritonizează cu o cusătură continue cu catgut. Plaga abdominală se coase cu fire temporare de argint, procedeul serviciuluĭ. Pelea se prinde cu agrafe Michel.

Splina cântărește 1930 gr., lnngimea 22 cm , lățimea 16, grosimea $8^1/_2$ cm.

Temperatura seara peste 38, dimineața aproape normală. Se fac injecțiunĭ subcutanate de chinină și ser.

La *19 Octombre* se scot agrafele, reunirea e per primam, starea ocală nu explică rădicarea de temperatură ; pulsul 90—100.

La *16 Octombre* se constată o colecție purulentă în straturile profunde ale inciziei abdominale, se deschide larg și se drenează suprimând firele de argint. Temperatura devine normală, pulsul 80, plaga se întinde treptat prin pansamente zilnice. Ese vindecată la *5 Decembre*.

Greutatea bolnaveĭ la 1 Noembre 48 kgr.; cantitatea de urină în 24 ore 500—700 gr.

Examenul sîngeluĭ.

Inainte de operație:
- gl. roșiĭ 4937000
- „ albe 13.825
- Prop. 1:316
- Hemogl. (Gowers) 96.

Mononucleare 27.07, limfocite 14.58, polinucleare 43.75, eosinofile 12.50. Eosinofilie foarte marcată, lipsă pronunțată de limfocite. Nimic particular din partea globulelor roșii.

După operație 27/X
- gl. roșii 3940000
- „ albe 18.750
- Prop. 1:210
- Hemogl. (Gowers) 94

28/XI
- gl. roșii 5 410000
- „ albe 9.375
- Prop. 1.575
- Hemogl. 97

Mononucleare 25.85, limfocite 18.50, eosinofile 8.00, polinucleare 46.85. Eosinofilie mai puțin marcată, limfocite mai abundente. Globulele roșii normale, printre ele multe globule gigante, rar pitice.

Toxicitatea urinară, coeficientul
- înainte de operație 52
- după operație 68

Cazul XXXIV. — Stefan N., de 32 ani, din Bulgaria, grădinar, intră în serviciu la 11 Martie 1901.

Antecedente. In antecedentele colaterale și hereditare ale bolnavului nu se găsește nimic important de notat. Din copilărie nu știe să fi fost bolnav.

Istoricul. — De profesie grădinar, sunt vr'o 8 saŭ 9 ani de când își duce viața în localități foarte băltoase, într'un mediu endemic de febră palustră. Intr'adevĕr, pacientul declară că cea mai mare parte din conlocuitorii sĕi suferă în fie-care vară și toamnă de friguri. Puțin suferind în primii ani avea în fie-care toamnă accese tipice de febră palustră, sub formă de perioade de câte 2—3 săptĕmâni pe fie-care an, din care eșea prin tratament cu chinină sulfurică.

Acum un an și jumĕtate, maladia luĭ ia un alt caracter: timp de o lună febra continuă, cu stare de prostrație înaintată, febră cu exasperațiuni nocturne, delir, anorexie, adinamie, cefalalgii, dureri în membre și mai ales în abdomen; pare a fi fost o tifo-palustră. La câte-va luni după aceia se resimți de oare-care greutate, în ipochondrul stâng; fără ca să observe de la început existența vre-uneĭ tumori în regiunea precitată, avea din când în când dureri violente după masă, senzație de greutate în ipochondru și oare-care fenomene dispeptice, pituite matinale, pirosis, puțină greață, dureri la ipogastru, tumefacție la acelaș nivel după masă. Din toate aceste cauze bolnavul a slăbit, a perdut pofta de mâncare, are câte-odată amețeli, cefalalgii.

In toamna trecută capătă din noŭ accese de febră intermitentă, accese tipice cu cele 3 stadii de frison, căldură și sudoare, în prima

lună tipul quotidien, în urmă tipul terț; surveneaŭ regulat seara. Cu tot tratamentul specific, accesele aŭ continuat și iarna, numaĭ că s'aŭ rărit în cele din urmă și aŭ încetat pe la jumĕtatea luĭ Februar. Pe lângă slăbiciune progresivă ce aduceaŭ pacientuluĭ, se acompaniaŭ încă de dese cefalalgiĭ, anorexie, vĕrsĕturĭ în timpul acceselor, uneorĭ alimentare, de cele maĭ adese orĭ biliare; une-orĭ diaree și în toată durata maladieĭ a avut epistaxise abondente, fără alte emoragiĭ. Toate aceste turburărĭ perzistă încă.

In cursul acestor accese de febră intermitentă, turburările din regiunea ipochondruluĭ stâng deveniră din ce în ce maĭ acuzate: dureri dese și une-orĭ foarte violente, provocate de cea maĭ mică obosală, exasperate în timpul acceselor.

De vr'o 4 luni pacientul observă existența uneĭ tumorĭ în ipochondrul stâng, tumoră care a crescut încetișor, desvoltându-se liber în abdomen.

De o lună bolnavul n'a maĭ avut accese, turburările digestive n'aŭ dispărut însă complect, vârsăturĭ, anorexie, din când în când epistaxis destul de abondent; durerĭ spontanee violente în ipochondrul stâng.

Sunt 2 anĭ. de când ridicând o greutate, simțĭ brusc o durere violentă în partea inferioară a abdomenuluĭ; la o săptămână după aceea un bubonocel de mărimea uneĭ nucĭ îșĭ făcuse apariția în regiunea inguinală dreaptă, nedureros, reductibil, apărând numaĭ la eforturĭ și prin mers, devenind în urmă maĭ mare, un oscheocel funicular.

Starea prezentă. — Pacientul e bine conformat, puțin slăbit nu prezintă nimic de notat la organele toracice. Ficatul normal ca întinderea matității.

Ipochondrul stâng e ocupat de o tumoră solidă. netedă, foarte puțin deplasabilă. urmează mișcările diafragmuluĭ in respirație, dureroasă la palpație. Matitatea tumoreĭ se ridică în sus până la a 7-a coastă; marginea inferioară netedă, se coboară până la nivelul ombiliculuĭ. Pe linia mamelonară stângă, lungimea tumoreĭ e de 20 cm. Inainte tumora se întinde până la linia mediană, la spate dispare în flanc matitatea eĭ ridicându-se până la a 7-a apofiză spinoasă dorsală, în jos se confundă cu cea lombară.

Abdomenul nu e balonat. nedureros; nn se observă nimic din partea tubuluĭ digestiv.

Temperatura e normală, pulsul asemenea. Cantîtatea de urină în 24 ore 1 600 gr., portocalie închisă, cu sediment mucos.

Operația. — *22 Martie.* Laparotomie supraombilicală, splina se găsește aderentă, se exteriorizează splina, rupând unele aderențe cu mâna. Din cauza rezistenței aderențelor se rupe la partea superioară și externă o porțiune unică din splină; hemoragia e puțin însemnată. Pediculizarea relativ facilă, a vaselor scurte maĭ anevoioasă, fiind

retractile. Hemostaza asigurată și loja splenică golită de coagule, se închide cavitatea abdominală, cusând plaga cu fire de argint, procedeul serviciuluĭ. La unghiul superior al plăgeĭ se pune o legătură în masă cu catgut din cauza hemoragieĭ, plaga fiind foarte vasculară.

Descrierea tumoreĭ — Splina cântărește 1800 gr., lungimea 27 cm., lățimea 18 cm., grosimea 5—6 cm. Pe fața externă o placă de perisplenită albă lucioasă, sidefie, mare cât podul palmei, groasă de 3 m. m. La secțiune pulpa conzistentă, roșie-brună, se rade dificil. Foliculiĭ luĭ Malpighi foarte aparenți, marĭ de 2—3 m. m., albĭ-grizatri. In zona corespunzătoare plăceĭ de perisplenită pe o profunzime de aproape 3 cm, foliculiĭ nu maĭ sunt vizibilĭ. Culturile din splină aŭ rĕmas sterile.

După operație pacientul revine ușor, are în timpul zileĭ o singură vĕrsătură, n'are greață, nicĭ sughiț, acuză durerĭ destul de violente în abdomen. Urina 800 gr. în 24 ore.

La 24 Martie. Temperatura normală, pulsul 68—72. Urina 900 gr. Se administrează 0.50 ctgr. chinină

La 25 Martie. Urina 600 gr., are un scaun. Chinină un gr. Temperatura 37^0 dim. Spre seară temperatura se ridică la 38^6—39^2, la ora 10 noaptea sudorĭ, temperatura scade la 37^1, noaptea liniștită.

La 26 Martie. Temperatura 36^2, respirația 24, pulsul 60, urina 600 grame.

In zilele următoare mersul e normal. La 3 Aprilie se scot toate firele, cele de argint și de setolină, reunire per-primam. La nivelul a 2 fire de argint pelea puțin sfacelată prin compresiunea tamponuluĭ.

La 8 Aprilie, starea bolnavuluĭ e așa de satisfăcĕtoare, că-ĭ se prescrie regimul obicĭnuit.

La 16 Aprilie, la ora 5 p. m. un acces de febră intermitentă, cu cele 3 stadiĭ, durata 5 ore.

La 17 Aprilie un alt acces maĭ puțin intens, de 3 ore durata.

La 18 Aprilie un alt acces de febră, cu exacerbație la ora 4 p. m. Injecție de 0.40 ctgr. chinină clorhidro-sulfurică.

La 19 Aprilie. Injecție de 0.40 ctgr. chinină, la ora $12\,^1/_2$ p. m. La 3 p. m. un acces, de o durată de 2 ore.

La 20 Aprilie injecțiunĭ de chinină de 3 orĭ pe zi. Nicĭ un acces.

De la *23 Aprilie* nicĭ un acces de febră, examenul sîngeluĭ nu maĭ arată prezența hematozoaruluĭ.

La 11 Maiŭ bolnavul ese complect vindecat. Greutatea corporală de 63 kgr.

Examenul sîngeluĭ:

Inainte de operație:

Glob. roșiĭ . .	3,180.006
„ albe . .	10,938
Proporția . .	1:290
Hemoglobina Gowers	85

S'a găsit hematozoarul intra și extraglobular. Din partea eritrocitelor nimic particular. Mononucleoză pronunțată, eozinofilie accentuată Destule leucocite cu granulații basofile, neutrofile lipsesc. Limfocite 30 %, mononucleare mari, 10,25 %, polinucleare, 49,50 %, eozinofile, 2,15 %.

După operație (10/V) { Glob. roșii 3350.000 ; „ albe 6250 ; froz 1:536

II. Toxicitatea urinară { înainte de operație 46 ; după operație . . 74

Examenul sîngeluĭ făcut în 3 zile consecutive de când aŭ reînceput accesele, arată prezența hematozoaruluĭ. Examenul făcut la 23 Aprilie nu maĭ arată nicĭ un hematozoar; de atuncĭ bolnavul n'a maĭ avut nicĭ un acces de febră.

Cazul XXXV. — Artian I.., 30 anĭ, din județul Olt, muncitor, intră în serviciŭ la 26 Martie 1901.

Antecedente. — Nu se găsește nimic interesant în antecedentele hereditare și colaterale ale pacientuluĭ. In copilărie a suferit de variolă, care i-a lâsat câte-va cicatrice micĭ pe față. A avut de câte-va orĭ durerĭ localizate la articulațiile pumnilor și gâtuluĭ picioarelor, oare-care tumefacțiunĭ la aceste articulațiĭ, fenomene care aŭ dispărut repede fără să lase vre-o urmă.

Istoricul boaleĭ. — Bolnavul declară că localitatea unde și-a petrecut viața nu e mlăștinoasă, totuși sunt cazurĭ de febră intermitentă printre conlocuitoriĭ sĕĭ. Cam între 10—15 anĭ a suferit câte-va lunĭ de friguri, cu accese tipice de febră palustră, cu cele treĭ stadiĭ tipic, tipul pare a fi fost quart. De atuncĭ simți în ipochondrul stâng o tumoră dură care creștea și de a cărei mare mobilitate îșĭ da bine seama. Tumora îĭ provoca durerĭ, une-orĭ violente, maĭ ales după masă. După vr'o 2 anĭ a încetat să maĭ crească, păstrându-și duritatea și mobilitatea; în schimb însă căpătă turburărĭ din partea stomaculuĭ; senzație de greutate la stomac, balonare la epigastru, după masă pirosis, pituite matinale, fără vĕrsăturĭ. Și aceste turburărĭ perzistă și acuma, une-orĭ cu intensitate maĭ mare, alte orĭ maĭ mică. In acelaș timp are după masă durerĭ violente în ipochondrul stâng, neiradiate.

De atuncĭ n'a maĭ avut nicĭ un acces tipic, avea însă călduriĭ noaptea și foarte adese-orĭ se scula în sudorĭ abundente.

Durerile, turburările dispeptice, slăbiciunea, căldurile nocturne și dese și violente cefalalgiĭ îl siliră să stea de 3 orĭ în spitalul militar, altă dată acum un an într'un spital civil, unde i s'aŭ administrat tratamentul specific cu chininĭ. Nicĭ odată nu s'a ameliorat, turburările aŭ perzistat cu aceiași intensitate, tumora abdominală îl supăra din ce în ce maĭ mult.

Starea prezentă. — De constituție debilă, de alt-fel bine conformat, tegumentele bune, palide. țesutul celulo-grăsos sub-cutanat foarte redus. Organele toracice normale, pulsul plin, regulat, 78 pe minut. Matitatea ficatului începe pe linia mamelonară de la a 6-a coastă; nu se simte marginea inferioară a organului mai jos de marginea costală.

In ipochondrul stâng se simte o tumoră, a cărei matitate în stare de repaos se ridică la a 7-a coastă; tumoră dură, regulată, neboselată, mată la percuție, trece înăuntru până la linia mediană, ocupând toată jumătatea stângă a regiunei epigastrice și ombilicale, în jos se coboară până la 4 laturi de degete sub marginea costală. De formă aproape eliptică, diametrul cel mare e puțin oblic dinainte îndărăt și de jos în sus, apropiindu-se de orizontala, cu o lungime de 23 ctm., diametrul cel mic vertical de 12 ctm. Marginele tumorei netede, regulate, se pot delimita ușor. Matitatea tumorei se oprește la spate la aproape 3 laturi de degete de la coloana vertebrală. Tumora urmează mișcările diafragmului în timpul respirației, e nedureroasă, i se poate imprima mișcări foarte întinse în toate direcțiunile.

Nimic din partea tubului digestiv. Rinichii par normali, cantitatea de urină pe zi 1000—1500 gr., analiza ei nu arată nici un element anormal.

Operația. *29 Martie.* Laparotomie mediană supraombilicală. Splina e coborâtă și neaderentă, se exteriorizează lesne. Tratare obicinuită a pediculului. După extirparea splinei, se coase peritoneul cu o cusătură continue cu catgut, cele-l'alte straturi abdominale se coase în masă cu fire de argint.

Peste zi bolnavul e liniștit, urinează singur. In timpul nopței acuză dureri la nivelul plăgei, se face o injecție de 0.01 ctgr. morfină. Temperatura 37, pulsul 64.

30 Martie. — Raluri de congestie diseminate în ambii pulmoni, dispnee, 48 respirații pe minut. Abdomenul nu e balonat. Temperatura 38—38⁵, pulsul 100. Urina 650 gr. în 24 ore. Injecție de 0.40 ctgr. clorhidrosulfat de chinină. La ora 5 p. m. sughiț perzistent și vărsături. Se aplică ghiață pe abdomen, îi se dă poțiune Rivieri, injecție subcutanată de 500 gr. ser și o clismă purgativă.

31 Martie. — Vărsături frequente, brune închise. Sughițul mai rărit; un scaun abundent după o clismă. Examenul vărsăturilor: hematii nu se găsesc de loc, în schimb multe celule de puroi. Coloratia brună e datorită unui pigment metabolic provenit din hemoglobina. Fenomenul acesta ar fi în legătură cu o stază sanguină. Temperatura 37⁶—39⁶, pulsul 84.

1 Aprilie. Sughiț des și intermitent, dispare imediat prin pulverizație de eter la nivelul freniculuĭ; câte-va vărsături bilioase. Se desface pansamentul, nici o reacție locală, abdomenul moale. Tempe-

ratura normală, pulsul 64. Poțiune bromurată, injecție de 0.40 ctgr. chinină.

3 *Aprilie.* Sughițul persistă; apare la intervale, dispare une-orĭ de la sine. Urticarie generalisată. Temperatura normală, pulsul 54—60 pe minut.

5 *Aprilie.* Sughițul dispărut. Se scot 2 din firele de argint, pe traectul cărora ese o gută de puroĭ.

6 *Aprilie.* Temperatura normală, pulsul 80—92.

8 *Aprilie.* Se desface pansamentul. Se deschide printr'o incizie paralelă cu cicatricea mediană, o colecție purulentă de sub piele, se suprimă toate firele, se spală și se drenează, la început cu tifon, în urmă cu tuburĭ.

Temperatura se menține normală, se fac pansamente zilnice, supurația încetează treptat.

Bolnavul ese complect vindecat la 26 Maiŭ 1901. Greutatea splineĭ 900 gr., lungimea 0.12 cm., lățimea 0.12 cm., grosimea $2^1/_2$—3 cm. Capsula puțin îngroșată, sbârcită, pulpa consistentă, roșie brună, se vede dificil, trabeculiĭ conjonctivĭ foarte aparenți, foliculiĭ invizibilĭ.

Examenul sîngeluĭ:

Înainte de operație	gl. roșiĭ	5100000
	„ albe	9.375
	Prop.	1:544
Dupe operație	gl. roșiĭ	5250000
	„ albe	12.400
	Prop.	1.570

Pentru neutrofile polimorfe nucleare 100 are limfocite 9, leucocite 1 și mononucleare 1, eozinofile 8, bazofile 0, forme de tranziție 4, (colorație după Ehrlich, soluție triacidă).

Toxicitatea urinară	înainte de operație	60
	„ „	74

Cazul XXXVI. — Elena I. O., de 28 anĭ, din județul Buzĕŭ muncitoare, intră în serviciŭ la 8 Aprilie 1901.

Antecedente. La vîrsta de 3 anĭ variolă. La 14 anĭ icter, cu durata de 5—6 zile. Menstruația de la vîrsta de 15 anĭ, fără durerĭ, perderĭ puțin abundente, durata 3 zile. S'aŭ urmat regulat cu aceleași caractere până acum 4 anĭ Căsătorită la 18 anĭ, a avut 3 facerĭ, dintre care una gemelară. Sarcinele și facerile normale.

Istoricul boaleĭ. Acum 4 anĭ, pentru prima oară, a avut un acces de febră palustră, pe când se întorcea de la munca câmpuluĭ; de atunci a avut zilnic câte un acces timp de 3 săptămânĭ. După aceasta i-a fost bine câte-va zile și din noŭ a început să capete accese cotidiene. Timp de 3 lunĭ perioadele febrile aŭ alternat cu alte nefebrile

în mod neregulat, de atunci însă n'a mai avut friguri și și-a reluat ocupațiile ei zilnice. De remarcat că în localitatea unde bolnava domiciliază nu sunt locuri băltoase, iar apa de băut se ia din puțuri.

Puțin timp după aceasta a început să simtă în ipochondrul stâng un fel de lespede, care o apăsa și o jena în ocupațiile ei. Cu timpul jena s'a mărit și s'a complicat de turburări stomacale, mai ales după masă: senzație de greutate la epigastru și dureri ușoare Acu un an a băgat de seamă că umflătura s'a lăsat mai jos de coaste și crescând mereu în jos a ajuns să umple abdomenul

De când s'a îmbolnăvit de friguri, menstruele au devenit neregulate, veneau la două, trei sau chiar patru luni odată. Actualmente bolnava nu mai e menstruată de 2 luni jumătate.

In mai multe rânduri a avut epistaxise, une-ori foarte abundente, durând mai multe zile, cum s'a întâmplat vara trecută. Aceste epistaxise nu coincidau cu epoca menstruelor și fără selecțiune pentru o anumită nară.

Starea presentă. De constituție mediocră, tegumentele de culoare galbenă-teroasă, țesutul celulo-adipos și muscular slab reprezentat. Mamelele normale ca volum, prin stoarcere nu curge nici un lichid. La pulmoni, de ambele părți. puține raluri de bronșită diseminate. Cordul normal. Matitatea ficatului pare normală.

Nimic la organele genitale externe. Gâtul uterului puțin mărit, orificiul transversal, întredeschis, buzele puțin moi; corpul mărit de volum, aproape cât 2 pumni, debordează puțin pubisul în sus, de consistență cam moale, de formă regulat rotundă, nedureros, mobil.

Pe suprafața abdomenului nu se constată nimic anormal, nu există circulație venoasă suplementară. Prin palpare se constată o tumoră în abdomen, care ocupă ipochondrul stâng, partea corespunzătoare a regiunei ombilicale, flancul stâng și parte din fosa iliacă de aceiaș parte. Tumora e mobilă, se mișcă în toate direcțiunile, de consistență dură, suprafața netedă, nedureroasă la pipăit. Are forma oblongă, cu două extremități; una care se pierde sub coaste și alta ce descinde până în fosa iliacă. Marginea anterioară netedă. subțire, cu o mică depresiune ceva mai jos de marginea costală; marginea posterioară, care se simte în parte în flanc, e mult mai groasă. Matitatea tumorei în sus se întinde până deasupra cósteĭ a X-a. Spre linia mediană se apropie la două degete de ombilic. Aceste raporturi ale tumorei cu peretele abdomenului se schimbă cu poziția bolnavei, în picioare, în decubit dorsal sau lateral.

Matitatea tumorei măsurată pe linîa mamelonară, are o întindere de 25 cm., iar lățimea ei ar fi de 30 cm.

In zilele înainte de operație temperatura a fost normală, cantitatea urinei în 24 ore, 650 gr., analiza ei nu arată elemente anormale, pulsul 84 pe minut.

Operația. — *12 Aprilie.* Laparotomie supra ombilicală. Splina

puțin aderentă, ligamentul freno-splenic scurt și gros și foarte vascular. Se leagă pediculiĭ, se extirpă organul. Hemostaza asigurată și loja splenică curățată, se închide abdomenul cu fire temporare de argint, procedeul serviciuluĭ

Greutatea splineĭ 1800., lungimea 30 cm., lățimea 16 cm. grosimea 4—5 cm.

După operație bolnava e liniștită, temperatura normală, pulsul 50.

13 *Aprilie.* Temperatura 37^4--37^8, pulsul 108, urina pe zi 550 gr. Raluri sibilante și ronflante diseminate. Ventuze.

14 *Aprilie.* — Temperatura 37^4, pulsul 86, ralurile perzistă. Calomel 1 gr. și o infuzie de digitală. Temperatura seara 37^8, pulsul plin, 100.

15 *Aprilie.* — Temperatura 37^6—38^2, pulsul 100, urina 550 gr. în 24 ore. Ușoară matitate la partea posterioară dreaptă a toraceluĭ, frecăturĭ pleurale Epistaxis. Ventuze și poțiune cu digitală și cafeină.

16 *Aprilie.* — Temperatura 374, pulsul 92, plin și regulat. Expectorație abondentă și cu fire de sînge. Poțiune pectorală.

17 *Aprilie* — Temperatura normală, pulsul 100. In dreptul foseĭ subspinoase din dreapta se constată un focar de congestie, epistaxis ușor. Poțiune Todd cu chinină și cafeină.

18 *Aprilie* — Aceiași stare.

19 *Aprilie.* — Epistaxis și hematuriĭ. Raluri de întoarcere la dreapta. Temperatura normală, pulsul 104 pe minut.

22 *Aprilie.* — Epistaxis și hematuriĭ. Starea pulmonară maĭ bună, espectorația purulentă și abundentă, temp. normală, pulsul plin, 110 pe minut.

23 *Aprilie.* — Se scot firele, reunire per-primam. Epistaxisul și hematuria perzistă încă câte-va zile. Incepe a se forma ascită, care crește și devine însemnată în câte-va zile. Se administrează diuretină, urina conține 0.20 albumină la litru. Dietă lactată. Temperatura normală, pulsul încă frequent.

Starea aceasta continuă până la 7 Maiŭ, când se face o paracenteză, scoțênd 4 litri de lichid citrin. Anorexie, bolnava e foarte slăbită, moralul foarte deprimat. După scăderea lichiduluĭ nu se constată în abdomen nicĭ o tumoră, afară de mărirea de volum a uteruluĭ, care se bănuește a fi gravid.

Ascita, în zilele următoare, se reformează și crește. Urina nu maĭ conține albumină, nicĭ alte elemente streine, temperatura continuând a fi normală, pulsul frequent. Starea generală rea.

16 *Maiŭ.* — Hemoptizie ușoară, diaree. Se dă ergotină cu bismuth. Diareea perzistă câte-va zile.

La 22 *Maiŭ* se face o laparotomie exploratrice, se scurge lichidul ascitic, citrin. Se constată o ciroză atrofică a ficatuluĭ, uterul gravid A doua zi bolnava cade în coma și sucombă la 5 seara.

Examenul sîngeluĭ:

Înainte de operație	gl roșiĭ	3200000
	„ albe	12.500
	Prop.	1:213
După operație	gl roșiĭ	3487000
	„ albe	18.700
	Prop.	1:186

Înainte de operație: leucocite neutrofile polinucleare 62%; limfocite 14%; leucocite marĭ mononucleare 2%; eozinofile 12%; bazofile 0; forme de tranziție 6%.

(Va urma).

SPITALUL COMUNAL PLOEȘTI

Calcul vesical. — Talie ipogastrică. — Vindecare

de

Dr. C. VASILIU, medicul spitaluluĭ.

In ziua de 19 Aprilie a. c., a intrat în cura spitaluluĭ comunal pacientul Nicolae Popescu, în etate de 38 anĭ, de profesiune cismar, domiciliat în Ploeștĭ, declarându-ne următoarele:

Antecedente ereditare.—Tatăl sĕŭ în viață, de 70 de anĭ, sănătos, mama și un frate de 12 anĭ decedați de febră tifoidă; are 4 frați și 2 surorĭ sănătoșĭ.

Antecedente personale.—In copilărie a suferit de variolă, la etatea de 16 anĭ, treĭ lunĭ de friguri. N'a avut bolĭ venerice, manifestațiĭ reumatice, nicĭ pelagră.

Istoricul bolneĭ. — De pe la etatea de 12 anĭ, a început să simță usturime în timpul urinăreĭ, și chiar durerĭ după urinare. Vĕzênd persistența usturimeĭ și durereĭ, s'a lăsat de munca câmpuluĭ, și la etatea de 14 anĭ, a intrat ca ucenic la o cismărie din Ploeștĭ, observând că usturimea și durerea eraŭ maĭ ușoare, dacă lucra șezênd, de cât stând în picioare. Adesea urina turbure. La etatea de 16 anĭ, venind iarna cu poștalionul de la Mizil spre Ploeștĭ, pe drum l'a apucat o durere mare în regiunea lombară, și urinând a vĕzut udul cu sânge, zăpada pe care urinase se înroșise. De un an și jumĕtate a început să aibă durerĭ maĭ marĭ după urinare, și durerĭ aproape continuŭ în regiunea lombară și ipogastrică. Urina deș și cantitățĭ micĭ, urina tur-

bure A intrat în cura spitalului comunal, mai târziu la spitalul Boldescu, de unde a revenit la spitalul comunal Ploești

Starea presentă. — Bolnavul de constituție slabă, tegumentele palide, țesutul celular și muscular emaciat. Organele toracice normale. Regiunea ipogastrică dureroasă spontaneu și la presiune. Penisul lung, prepuțul normal. Urina turbure, alcalină, conține sediment abundent muco-purulent. Inainte de a urina n'are dureri, dar îndată după ce a urinat simte dureri, de la nivelul bulbului până la meat, adică în tot lungul penisului și durează ca 10 minute Urinează greu, cu scremete, îi se pare că dacă face tracțiuni repetate pe membru, în timpul urinării, ar urina ușor. Urina vine la început în formă de coloană, dar după o durată scurtă, urinează numai picături de urină; polakiurie foarte frequentă, adesea urinează chiar din 10 în 10 minute. Noaptea trebuința de a urina este mai rară. După urinare se simțea tot îngreuiat, cu senzație că n'a scos toată urina.

De multe ori, în timpul urinării, coloana de urină se întrerupea, „se tăia" după expresia bolnavului.—Prin sondare cu exploratorul metalic, se simte un calcul mare, dur, fixat, pe peretele posterior al vesicei. La introducerea exploratorului întâmpinăm rezistență la nivelul colului. Tactul rectal combinat cu explorarea intra-vesicală confirmă de asemenea existența unui singur calcul mare, dur, fix. Temperatura axilară normală.

Se fac spălături zilnice intra-vesicale cu soluție de ipermanganat de potasă 0.25% și soluție de acid boric 4%. Salol 2 gr. pe zi, și uricidină.

La 19 Maiŭ a. c. după toaleta prealabilă a câmpului operator, se practică talia ipogastrică, chlorophormizându-se bolnavul. Se face o incisie verticală mediană cu 4 degete de la spina pubisului, pe linia albă lungă de 7 ctm., s'a incisat pelea, grăsimea, până la aponevrosa liniei albe, se secționează în lung planul fibros până la stratul de grăsime galbenă, și căzând pe fața anterioară a veziceĭ, se deslipește peritoneul și grăsimea pro peritoneală împingând'o în sus. Pe marginele laterale ale vesicei, ast-fel desvălită, se trec cu acul Reverdin, două fire de mătase, cu ajutorul cărora se trage vesica în plagă. Se deschide vesica cu o incisie de veri-o 3 cent. făcută pe linia mediană și către fundul eĭ. Ast-fel deschisă vesica ne prezintă o mucoasă congestionată, vascularizată, din ea ese un lichid murdar, mucopurulent, deși fusese spălată, câte-va momente înainte de a se procede la talie. Introducênd indicatorul drept în vesică, simțim un corp strein, calcul, imobil situat în *bas-fond*, prevĕzut cu asperități, destul de voluminos.

Se deslipește cu degetul de jur împrejur mobilizându'l. In lipsa unei pense speciale pentru calcul se încearcă extracția cu o pensă clamp fără reușită, atunci introducênd cârligul unui depărtător Farabeuf în vezică, se fixează calculul între el și indicatorul drept și prin

o mișcare de basculă se luxează calculul afară. Calculul e de mărimea unei nuci, cu multe asperități pe suprafață, ca boabele de porumb și acoperit de false membrane. Greutatea 39 grame [1]).

Vezica golită de calcul se inspectează din nou fără a mai găsi ceva. apoi se spală cu Nitrat de argint $1/_{00}$. Se face sutura primitivă a veziceĭ, prin imbricare, și scoțênd firele de suspensie se lasă vezica liberă.

Sutura peretelui abdominal, menajând la partea inferioară d'asupra pubisului, o butonieră de un centimetru lungime, prin care se introduce o mesă de gaz iodoformat, pentru a ne pune la adăpostul vre-uneĭ complicațiunĭ rezultată din nereunirea primitivă a pereților veziceĭ, care era posibilă fiind în o stare de infecție destul de înaintată.

După operație i se administrează potiunea luĭ Tood și bucățele de ghéță intern — seara T. 39^6 puls 120. Sughițurĭ rare. Se aplică pe ipogastru punga cu gheață, se prescrie chinină cu salol. Spălăturĭ frequente intra-vesicale cu soluție de ipermanganat de potasă. Noaptea agitație.

20 Maĭ. — T. 37^6 P. 100. Sughițul dispărut. Se continuă spălăturile intra-vesicale.

S. T. 38. Chinină cu salol, a avut un scaun.

21 Maĭ. — Se desface pansamentul, se fac spălăturĭ intra-vesicale cu soluție de nitrat de argint $0.50^0/_{00}$. Se prescrie urotropină treĭ, grame în 6 prafurĭ, 3 pe ḑi. Continuă dieta lactată. Seara T. 38^2 se practică o nouă spălătură intra-vesicală cu soluție de nitrat de argint, afară de spălăturile frequente din timpul ḑileĭ cu soluție de ipermanganat de potasă. N'are durerĭ.

22 Maĭ. — Se schimbă din nou pansamentul și se fac spălăturile intra-vesicale cu soluție de nitrat argint.

23 Maĭ. — Se suprimă punga cu gheață. bolnavul n'are durerĭ, urina pare maĭ limpede, ea e ḑilnic câte 1000—1500. Se continuă tratamentul și dieta lactata.

24 Maĭ. — Bolnavul liniștit; s'a ridicat cele 2 tuburĭ de cauciuc, prin care se făcea spălăturĭ în plaga din regiunea ipogastrică, înlocuindu-se prin o mesa de iodoform. Sonda Nelaton încă se păstrează în vesică, T. D. 37, S. 37^5.

25 Maĭ. — T. D. 37^2 S. 38^4. Pansamentul nefiind imbibat nu s'a schimbat, s,a făcut numaĭ spălăturĭ intra-vesicale cu ipermanganat de potasă; urina clară foarte puțin sediment, starea generală bună.

---

[1]) D Profesor Dr. în chimie Eugen Ludvig rugat de noĭ, a ne arăta compoziția calcululuĭ ne-a declarat că este compus din: acid uric, fosfat amonio-magnesian. fosfat de calciu și carbonat de calciu, apă și materiĭ organice în cantitate de $26^0/_0$.

Scanned with OKEN Scanner

26 Maĭ. — Temperatura normală, puțină transpirație în timpul nopții, a avut scaun; s'a prescris Benzoat de sodă cu salol.

27 Maĭ. — Se schimbă pansamentul, se fac din noŭ spălăturĭ în plaga supra pubienă ce merge spre vindecare, și în vesica urinară

28 Maĭ. — Aceași stare, aceleași spălăturĭ și tratamente.

29 Maĭ. — Pansamentul nu se schimbă, se fac numaĭ spălăturĭ intra vesicale cu ipermanganat de potasă; temperatura normală.

30 Maĭ. — Starea generală foarte bună, plaga supra pubienă aproape vindecată, bolnavul cerându-ne alimente maĭ multe și maĭ variate; i se acordă numaĭ lapte, bulion, ouă și friptură de pasăre; ca tratament Benzoat de sodă și salol.

31 Maĭ. — Se schimbă pansamentu, plaga ca și vindecată, se ridică sonda luĭ Nelaton; se răresc spălăturile intra vesicale de oare ce urina era din ce în ce maĭ clară, și astfel se urmează până în ḑiua de 11 Iunie a. c., când bolnavul ese din spital vindecat.

Xeroform

Cel maĭ bun și cel maĭ eftin succedaneŭ al iodoformuluĭ

Inodor, netoxic chiar la uzul intern în dose marĭ ca antiseptic intestinal. Analgesic și emostatic, neiritant, nu produce eczemă. Desodorisează chiar secreţiunile infecte, reduce supuraţiunea în mod surprinzător de repede și are efecte sicative eminente. Mugurii cărnoși sunt câte-odată maĭ micĭ de cât aceĭ produși de iodoform, însă xeroformul întrece atât iodoformul cât și orĭ-ce altă substanță prin puterea sa dermatoplastică. Specific la ulcerile moĭ și la ulcerile cronice ale gambeĭ, precum și la eczemele umede. Plăgile recente le vindecă per primam și în timp mult maĭ scurt. Din cauza netoxicităţeĭ și acţiuneĭ sale analgesice este de mare folos în ginecologie și la combustiunĭ. In tratamentul eczemelor umede cronice (intertrigo ș. a.) ajunge aplicarea repetată de vată xeroformată; băĭ și pansamente devin ast-fel inutile.

— Probe și literatură gratis —

Fabrica chimică von Heyden, Radebeu-Dresden

REPRESENTANT GENERAL PENTRU ROMÂNIA:

N. Genovitz, Bucurescĭ, Strada Căldărarĭ No. 1.

SOCIETAŢĬ SAVANTE

Societatea de chirurgie din Paris

Şedinţa de la 10 Iulie — 31 Iulie 1901

(Bulletins et Mémoires de la Société de Chirurgie de Paris 1901)

Neoplaziile inflamatoriĭ. — **Delbet** arată că tumorile inflamatoriĭ nu sunt adevĕrate neoplaziĭ şi atunci dacă nu e nicĭ inflamaţie acută să ne mulţumim cu expectaţie; când survin accidente să extirpăm nucleul tumoreĭ, adică focarul inflamator care i a dat naştere.—**Michaux** a observat tumorĭ inflamatoriĭ, **Walter** are două asemene observaţiunĭ de vindecare spontanee a uneĭ tumorĭ tiroidiene, analoge cu cele descrise de **Ricard**. — **Bazy** a vĕzut o veziculă biliară inflamată în mod cronic, dând loc la o induraţie difuză simulând un neoplasm malign; simpla deschidere şi extragerea calculelor a produs dispariţia tumoreĭ. — **Potherat** a observat un caz identic, o tumoră inflamatorie produsă în urma uneĭ injecţiunĭ de lichid organic. — **Berger** a tratat un caz identic cu al luĭ Ricard, cu iodur de potasiu şi s'a ameliorat. — **Reclus** aminteşte de flegmonul lemnos al gâtuluĭ care simulează neoplaziile maligne.

Schwartz prezintă o femee de 41 anĭ la care a practicat choledocotomia şi a extras un calcul, drenagiu cu un tub de cauciuc şi meşe. — Maĭ prezintă un tînăr care în urma uneĭ plăgĭ cu cuţitul a prezentat fenomenele unuĭ anevrism arterio-venos între vena tibială externă şi artera tibială. Operaţia a constat în extirparea saculuĭ.

Efectele excito-motorĭ ale injecţiilor de cocaină în doze marĭ.—**Reynier** prezintă doĭ epurĭ la care a injectat 8 şi 10 ctgr. cocaină; fenomenele de excitaţie se atribue intoxicăreĭ generale a organismuluĭ. — **Guinard** la bolnaviĭ cu injecţiunĭ lombare de soluţiunĭ apoase de cocaină a obţinut un lichid cefalo-rachidien limpede la bolnaviĭ care n'aŭ prezentat nicĭ o turburare după rachicocainizare, pe când la ceĭ

cu cefalee și ipertermie un lichid turbure depunênd puroĭ. Cu soluțiunile izotonice făcute chiar cu lichidul cefalo-rachidien nu se observă nicĭ o reacție meningee.

Delbet prezintă o tumoră benignă voluminoasă a limbeĭ extirpată lesne, fiind-că era toată exteriorizată. — **Quénu** prezintă un tiner cu luxație veche traumatică a metatarsuluĭ. — **Walther** prezintă un bolnav operat de hernie inguinală congenitală cu ectopie testiculară. Pentru a menține testicului în loc l'a trecut printr'o butonieră a cloazonuluĭ. — **Legueu** prezintă o piesă de hidronefroză deschisă prin strîmtorarea extremității superioare a ureteruluĭ și cu leziunĭ recente de tuberculoză. — **Chaput** prezintă o piesă de autopsie: o *gastro-enterostomie de doĭ anĭ, cu orificiul noŭ foarte strîmtat, o gastro-enterostomie nouă, cu agrafele luĭ Michel, făcută sub anestezia cocainică lombară: moarte prin otrăvire voluntară.* — **Gérard-Marchant** prezintă un angiom cavernos sub-cutanat simplu. — **Potherat** prezintă fragmente de calcul obținute prin litotriție făcută sub anestezia cocainică lombară.

Ruptura intra peritoneală a veziceĭ tratată prin sondă în loc — **Chauvel** comunică observația luĭ **Dupujadoux** (*Nirnes*) de ruptură traumatică a veziceĭ, bolnavul s'a vindecat. — **Routier** crede că a fost o ruptură extraperitoneală, lipsind orĭ-ce reacție peritoneală, și cantitatea de urină obținută prin sondă fiind abundentă. — **Chauvel** maĭ comunică patru observațiunĭ de amputație subastragaliene cu fotografiĭ și rezultate îndepărtate, aparținênd luĭ **Dupujadoux**. Autorul conchide că operația e defectuoasă în osteo-artritele tuberculoase ale piciorului, excelentă în traumatisme și mal perforant. — **Delorme** găsește operația indicată și în tumorile piciorului.

Relativ la pretinsele degenerescențe fibroase ale corpuluĭ tiroid. — **Poncet**, relativ la cazurile comunicate de **Ricard**, crede eă aceste degenerescențe fibroase ale corpuluĭ tiroid sunt cancere ale glandeĭ. A observat 150 cazurĭ de diferite cancere, între care și varietatea descrisă de **Riedel** sub numele de inflamația cronică canceriformă și pe care **Ricard** o consideră ca fibrom. Clinicește și histologicește aceste forme sunt cancere. — **Tuffier** aseamănă aceste tumorĭ tiroidiene cu *fibromul difuz al peretelui abdominal* în urma unuĭ traumatism ușor, în care se găsesc elemente de fibro-sarcom, care în aparență numaĭ sunt maligne.

Asupra unuĭ procedeŭ de tratament al idrocefaliilor care se pot drena. — **Broca** comunică un caz al luĭ **Damas** în care fundul de sac dural a fost drenat în peritoneu prin fundul de sac al luĭ **Douglas** și primele găurĭ sacrale anterioare, la un copil de 4 anĭ cu idrocefalie voluminoasă și inteligența conservată. — **Ferguson** (*Chicago*) a executat deja de două orĭ operația. Tot **Broca** maĭ comunică observația luĭ **Chavannax** *de cancer al veziculeĭ biliare* la care a făcut cholecistostomie pentru retenție biliară în cursul unuĭ erisipel al feței.

Bolnava a murit a 10-a zi și s'a constatat că streptococul infectase bila în retenție.

Puncția lombară în fracturile craniului. — **Tuffier** în 3 cazuri de traumatisme craniene cu diagnostic dubios a făcut puncția lombară și a constatat: în 2 cazuri lichidul cefalo-rachidien era rozat saŭ roș, adică amestecat cu sânge; bolnavii în adevĕr aŭ sucombat de fracturi. In al 3-lea caz, o femee de 72 ani adusă în comă lichidul era clar, bolnava s'a vindecat definitiv în 2 luni. Puncția aceasta poate fi utilă și pentru diagnosticul și pentru terapeutica fracturilor craniului, pentru a obține decompresiunea centrilor.

Suturi intestinale cu agrafele Michel. — **Chaput** a făcut diferite suturi intestinale la câini și de 5 ori la om, din care două gastro-enterostomii, cu agrafele rotunde făcute numai dintr'un fir metalic recurbat.

Ciupirea crurală a intestinului subțire fără alt semn de cât ireductibilitatea. — **Schwartz** comunică acest caz al unei femei care nu prezinta de cât o hernie crurală devenită ireductibilă, dar fără nici un alt fenomen. La operație se găsește o ciupire a intestinului subțire, fără gangrena porțiunei strangulate. Reducere și cură radicală, vindecare. Acesta arată că trebue intervenit și în herniile crurale devenite brusc ireductibile.— **Quénu** a observat un caz identic la o tânără femee.— **Rochard** a observat un caz identic de hernie inguinală prin reducere incomplectă. — **Lejars** a observat în caz cu al lui **Schwartz** operat a 10-a zi și care a dat loc la o fistulă steriorală intestinul fiind compromis. — **Broca** a observat un caz analog în care existaŭ toate fenomenele de strangulare. In cazul lui **Quénu** crede că era vorba de ciupirea unui diverticul intestinal. — **Delbet** arată că herniile crurale aŭ o simptomatologie une-ori curioasă, ciupiri laterale se însoțesc de fenomene dramatice, pe când o strangulare complectă numai de fenomene ușoare. In caz de strangulări diverticulare, porțiunea ciupită își păstrează forma după secțiunea obstacolului. — **Guinard** a observat un caz de ciupire laterală la nivelul inelului vagino-peritoneal drept. Cu toată reducerea fenomenele aŭ persistat și bolnavul a sucombat.

Sterilizarea sondelor și bugiilor de gumă. — **Cauchois** (*Rouen*) consideră trei soluțiuni ca mai practice: soluțiile saturate de clorat de potasă, de clorat de sodiu și de sulfat de sodiu.

Ruptura rinichiului; nefrectomie transperitoneală. — **Routier** prezintă un rinichiŭ rupt în două printr'o lovitură de potcoavă de cal; laparatomia s'a făcut de teama unei leziuni intestinale, bolnavul s'a vindecat. — **Chaput** prezintă o femee la care a practicat *dezarticulația umărului* luând și jumătate din claviculă și o parte din emoplat, pentru un *sarcom al brațului*. — **Monod** prezintă un autoclav special pentru uscarea obiectelor și pansamentelor sterilizate. — **Loison** prezintă radiografii: o fractură incomplectă a tibiei; corpi

streinĭ osteo-articularĭ la ambiĭ genunchĭ; o luxație incomplectă a scafoidului. — **Bazy** prezintă piesele uneĭ *hidronefroze cu calcul.* — **Potherat** prezintă *două calcule biliare* scoase prin cholecistotomie cu vindecare și maĭ prezintă o *splină* de 2 ½ kgr. scoasă de la o femee de 27 anĭ care a locuit 5 anĭ în Transvaal și care suferea de 15 lunĭ. Tumora fiind situată în pelvis, diagnosticul a fost de tumoră ovarică.

Cocaina lombară. — **Chaput** pe 102 anesteziĭ lombare, are 31 anesteziĭ la membrele superioare; 4 la față și 9 toracice. Aceste anesteziĭ s'aŭ obținut cu doze de 1 ½—4 ctgr

Tratamentul stricturilor rectale prin colostomia temporară și cateterismul rectuluĭ de sus în jos. — **Chaput** citește un raport asupra observațiuneĭ detaliate a luĭ **Souligoux** și **Lapointe.** Metoda aceasta de tratament e lentă, dar foarte prudentă și regulată și a dat un succes. — **Potherat** crede în eficacitatea derivăreĭ materiilor fecale. — **Pierre Delbet** susține că această derivare lucrează asupra rectiteĭ care a produs strictura. — **Walther** a obținut un bun rezultat cu un anus iliac într'un caz de strictura rectuluĭ cu o îngroșare enormă a țesutuluĭ peri-rectal.

Perzistența diverticululuĭ luĭ Meckel deschis la ombilic, cu prolabarea mucoaseĭ intestinale la un copil de cincĭ lunĭ; laparotomie, extirparea diverticuluĭ, vindecare. — **Kirmisson** comunică singurul caz de acest gen observat de el.

Valoarea comparativă a metodelor de explorare a permeabilităței renale și a cateterismuluĭ ureteral. — **Bazy** susține că cateterismul ureteral nu dă rezultate precise; din contra examenul permeabilităței la albastrul de metil și floridzină dă rezultate maĭ simple, nedureroase și nepericuloase și mnlt maĭ precise. Ilustrează aceasta cu o observație detaliată.

Mignon prezintă un cavaler cu *ruptura aducătoruluĭ mijlociu* al coapseĭ stângĭ la care a excizat partea globuloasă a mușchiuluĭ. — **Faure** prezintă un bolnav cn un *kist idatic* al ficatuluĭ tratat prin metoda luĭ **Delbet.** — **Potherat** prezintă un apendice însoțit de o trompă și un ovar de partea dreaptă, extirpate de la o fată de 24 anĭ. Crede că apendicele s'a îmbolnăvit înâtiŭ, trompa și ovarul s'aŭ prins maĭ târziŭ.

Cohn.

BIBLIOGRAFIE

Consultations de gynécologie pentru usagiul practicianului, de Dr. *G. de Rouville*, profesor agregat la Facultatea de Medicină din Montpellier, cu o prefață de *Lucas-Championnière*, în editura librăriei J. B. Baillière et Fils, (19, rue Haute-feuille, Paris).

Doctorul de Rouville după publicarea unui tratat elementar de *Consultațiuni chirurgicale*, a avut ideea de a face un manual foarte practic de consultațiuni gynecologice.

Un tratat de terapeutică gynecologică este astăzi de o utilitate vădită, gynecologia devenind cu totul chirurgicală.

Inainte o mulțime de operațiuni se făceau foarte superficial și nu fără multe accidente. — Cu chirurgia antiseptică o eră nouă a început, vaginul, uterul, ovarele au devenit câmpul celor mai frequente, și celor mai inofensive operațiuni.

Acest tratat conține în rezumat planul a o mulțime de operațiuni și indicațiunile celor mai bune condițiuni relativ la diversele intervențiuni.

Arată resursele pe care intervențiunile cele mai recente le aduce în gynecologie, precum și excesele operatorii pe care trebue să le evităm.

Acest manual este o operă personală și foarte documentată, tratând toate cestiunile operatorii cu o competință perfectă și cu o mare claritate.

Să cităm la întâmplare unele din capitolele tratate cu multe detalii: amenorea, bartolinitele, cancerul coluluĭ uteruluĭ, dismenorea, fibromioamele, fistulele vezico-vaginale, hematocelul retro-uterin, kistele vaginuluĭ. metritele blenoragice, hemoragice, puerperale, pelviperitonite, polipi fibroși, prolapsul uteruluĭ, pruritul vulvar, retroversiunile, salpingitele, vaginitele, vulvitele și vulvo-vaginitele.

Cu drept cuvênt se poate spune că acest manual e cu mult mai superior, ca fond și ca valoare științifică, titluluĭ modest pe care autorul i l'a dat.

Sunt convins că va fi bine primit în publicul medical și că succesul sĕŭ va fi mai considerabil încă de cât acel al tratatuluĭ de consultațiuni chirurgicale.

B.

LUCRARI ORIGINALE

Considerațiuni asupra două cazuri de symphiseotomie [1])

de

Dr. CORNELIU CRISTEANU

Symphiseotomia este o operațiune care astă-zi, după tratatele clasice, atât din cauza instrumentațiuneĭ cât și a indicațiunilor și grijelor post-operatoare nu se poate practica de cât în centrele marĭ și maĭ ales în spitale. Simplificațiunea însă a acestor instrumente, numărul restrâns, carĭ în afară de o asepsie riguroasă, ne-a făcut de a publica aceste două observațiunĭ cum și particularitățile ce aŭ presentat, ar putea face că intervențiunea, în anumite cazurĭ să poată fi făcută chiar în oraș în afară de spitale. Inainte însă voĭ da pe scurt observațiunile:

1. Zoe Manolescu de 27 anĭ, intră în ziua de 28 Iuliŭ, ora 5 a. m. în Institut

Din antecedente, 4 facerĭ anterioare, dintre care 3 feți morți cu aplicărĭ de forceps, înainte unul la termen (la începutul luneĭ a IX viŭ). Epoca presupusă a sarcineĭ la termen. [2]) De notat că pacienta s'a presentat la Maternitate unde a fost examinată și i s'a spus să

[1]) Comunicare făcută Societățeĭ de Chirurgie din Bucureștĭ.
[2]) Ultima apariție a menstruelor la 28 Oct. 99.

revină pe la mijlocul lunei Iuliŭ. Se presintă gravidă la termen cu lichidul scurs, colul șters, orificiul dilatat ca podul palmei, fetul viŭ în O. I. D. T. Craniul fixat la strîmptoarea superioară, bosă pe craniŭ. Bătăile cordului foetal bune.

Se face antisepsia riguroasă a organelor genitale externe și a vaginuluĭ. Se face spălăturĭ vaginale fierbințĭ, repetate la fie-ce oră cu soluție de subl. 1 la 4000. Se supraveghează de aproape contracțiunile și pulsul foetal. 5 ore de la intrare colul este dilatat complect. Bosă mare pe craniu, pulsul fetal bun, contracțiĭ puternice. 2 ore apoĭ capul fiind înțepenit la str. superioară, prevăzând că voĭ fi nevoit de a face symphiseotomia, iaŭ toate precauțiunile de antisepsie a regiuneĭ pubiene și bolnava fiind cloroformisată, aplic forcepsul la str. super. direct pe cap (procedeul Lepage). Constat în momentul introducereĭ mâineĭ posterioare o înfundare a frontaluluĭ drept în nivelul promontoriuluĭ. Tracțiunile moderate și susținute timp de 10′ fără nicĭ un rezultat. Las forcepsul aplicat pe cap— un ajutor supraveghează pulsul fetal — care e bun — și fac symphiseotomia pe deget. 2 ajutoare depărtează coapsele, symphisa se depărtează cu 4 c m. Prin tracțiune pe forcepsul aplicat extrag fetul viŭ, cu parietalul drept înfundat în formă de godet[1]); un ajutor îngrijește copilul, extrage manual placenta și face irigațiunea cavitățeĭ uterine în timp ce cos părțile moĭ (*Tegumentele)* cu 8 fire de crin de Forence. Emoragia în timpul symfiseotomieĭ e nulă.

Pansam. Tifon sterilisat. Un bandagiŭ în T. picioarele apropiate. Temperatura 37^6 în momentul intervențieĭ—37^8 după. Se scoate urina cu sonda de 3 orĭ pe zi.

29 Iuliŭ:	Pulsul 104.	T. D.	37^5.	S. 37^6.	Spăl.	vaginale-vesicale	
30	„ „ 96	„ „	38^1	„ 38	P. 104	irigație	
31	„ „ 100	„ „	37^9	„ 38	100	„	
1 August	„ 100	„ „	37^5	„ 38^3	108	„	
2	„ „ 108	„ „	37^7	„ 38^5	112	irigație cu tamp.	
3	„ „ 116	„ „	37^9	„ 38^1	116	„ „ „	
4	„ „ 100	„ „	37^7	„ 87^5	116	irigație	
5	„ „ 104	„ „	37^5	„ 37^3	100	„	
6	„ „ 100	„ „	37^2	„ 37^4	„	irigație	
7	„ „ 90	„ „	37	„ 37^2	90	„	
8	„ „ 82	„ „	36^5	„ 37	„	„	

Restul zilelor normal. Suturile s'aŭ scos a 10-a zi de la operație Reunire perfectă, mișcările normale a 15 a zi. A 20-a zi de la intervenție face primele mișcărĭ fără jenă, fără durerĭ și peste 30 zile ese din serviciŭ. Capul copiluluĭ presintă aceeașĭ înfundare care nu s'a redus întru nimic.

D. U. în momentul eșireĭ 8,7 mișcând picioarele pe loc se con-

---

[1]) Copilul greŭ de 3950. D. Bi. P. = 10 c. m. Bi. T. = $8^1/_2$.

stată o mobilitate a simfiseĭ fără deplasărĭ marĭ. Articulație nedureroasă. Mersul normal.

2. Roza Gheorghe, de 32 anĭ, cu 5 facerĭ în a IX lună toate, foarte dificile, 2 aplicărĭ de forceps, feți morțĭ. 3 copiĭ viĭ.

Intră în ziua de 6 Sept. gravidă la termen cu un fet viŭ O. I. S. T. La primire col sters, orificiul complect dilatat, punga neruptă. Capul sus, d'asupra strămtoreĭ superioare D. U=8,3, se face antisepsia riguroasă a vulveĭ și vaginuluĭ. Se rupe punga artificial, puțin liquid turbure cu meconiu, 2 ore apoĭ craniŭ rămâne fixat la strâmtoare super fără tendința de angajare, pulsul frecuent, Contracțiĭ puternice, urina conține albumină în foarte mare cantitate.

Se încearcă sub cloroform o aplicare de forceps la str. super. procedeul Lepage și cu toate tracțiunile, capul nu are tendința de a se angaja. Se lasă forcepsul pe loc, se face symphiseotomia pe deget se depărtează, se face tracțiunĭ cu forceps și se extrage un copil viŭ, greŭ de 3450 gr. D. Bi P=9½; D. Bi T=8 cm. cu un cordon lung de 72 c.m.

Se extrage manual placenta din cauza emoragieĭ, după 5 m. se face irigațiune cu sol. de creolină 2,50%. Haemoragie din plaga pubienă nulă. Se face sutura tegumentelor cu fire de crin de Florence. Se pune un pans. aseptic și un bandagiŭ în T. se menține apropiate picioarele. In timpul cloroformisăreĭ 1000 gr. ser artificial în injecțiĭ subcutanate, se scoate urina la fie-ce 4 ore, spălăturĭ vaginale și vesicale Pulsul seara 92. T 37³.

7 Sept. T. D. 37 P. 104. ușoare grețurĭ în urma cloroform.
T. S. 37² P. 120. clismă purgat. și injec. de ser 1000 gr.

8 Sept.	T. D. 37	P. 108	T. S. 37⁴	P. 100			Spălăturĭ vaginale cu creol. Albumina diminuată.
9 „	„ 37	„ 96	„ „	37⁵			
10 „	„ 37	„ 96	„ „	37⁵	80		

11, 12, 13. Temperatura 37 și 37⁶, spălăturĭ bicotidiane cu sol hypermang. de potasă. In seara de 13 Sept. pulsul de la 86, se ridică la 108. In cursul nopțeĭ de 12 Sptembre ușoare durerĭ cu furnicăturĭ în membrul inferior stg.

13 Sept. Durerĭ violente în cursul nopțeĭ în piciorul stg, dimineața se constată tumefacția luĭ în intregime edem alb-tare dureros. Vasele în reg. triunghiuluĭ luĭ Scarpa, dureroase cum și în reg. poplitee: se simte bine un cordon tare Pansament umed cu clorhidrat de amoniac soluție saturată. Seara durerĭ violente, supos. cu 1 c.gr. morfină.

14 Sep. T. D. 37³ P. 100. T. S. 38² puls 120, puțină congestie pulmonară, ventuze, irigație uterină, uterul bine involuat, fosa iliacă stg puțin dureroasă, plaga pubienă fără supurație se scot firele de cusătură. Reunire *per primam*. Temper. în cursul zilelor următoare se coboară la normal, se pune o gutieră de sârmă, edemul se micșorează, durerile dispar, edemul dispărut a 25-a zi de la intervenție și 36 zile de la symphseotomie vindecată complect ese sănătoasă cu copilul. D. U.

în momentul eşireĭ 8,7. Mersul absolut normal, puţină mobilitate a simfiselor.

Ambele observaţiunĭ presint-oare carĭ particularităţĭ pe carĭ le vom enumăra treptat.

1. Ambele femeĭ sunt multipare: prima a avut 4 faceri secunda 5; la prima 3 aplicăriĭ de forceps, secunda 2 cu toţĭ feţiĭ morţĭ şi totuşĭ aŭ maĭ avut faceri spontaneĭ deşi laborioase cu feţĭ viĭ. Strâmtorarea basinuluĭ era identică 8,3 c. m. D. U. Faptul ni s'ar părea straniŭ dacă nu ne am reaminti că strâmtorare de bassin absolută nu există ci numaĭ relativă, şi că varìază în raport cu o mulţime de cauze maĭ ales din partea volumuluĭ craniuluĭ fetal, reductibilitatea luĭ, lărgimea suturilor deci putinţa de încălecare şi nu arare orĭ am văzut femeĭ al căror D. U. măsura 8—8 $^1/_2$ c. m., născând spontaneŭ feţĭ viĭ la termen, a căror greutate varia între 3000 şi 3500 gr. dar ale căror suturĭ eraŭ largĭ, ale căror oase eraŭ reductibile, adică se puteaŭ încăleca, după cum am văzut şi femeĭ al căruĭ D. U. măsura 9, 8 c. m. şi totuşĭ facerea nu s'a putut opera fără tracţiunĭ puternice asupra forcepsuluĭ aplicat în 2 rânduri pe cap, extras cu înfundăriĭ şi leziunĭ incompatibile cu viaţa; craniŭ însă al căruĭ diametru Bi P. măsura după reducere cu toate leziunile încă 10 c. m. Lucrarea d-luĭ *Dr. Bogdanovicĭ* [1] fost intern la Maternitate, coprinde pe larg câte va cazurĭ de acest fel. *Fieux* din Bordeaux a practicat symphiseotomia la o femee cu D. U.=10 $^1/_2$ dar al căruĭ D.Bi. P. era 10,5.

In ambefe cazurĭ ale mele D. Bi. P. era: la prima de 10 c.m., seconda de 9 $^1/_2$ c. m., diametre carĭ eraŭ maĭ marĭ ca diametrul Vtil citat de 8, 3, şi cu particularitatea, că suturile eraŭ: strânse, încălecarea oaselor foarte mică. In aceste condiţiunĭ este explicabil cum aceste femeĭ deja multipare totuşĭ la un moment dat, craniul având diametre superioare diametruluĭ util, a necesitat intervenţiunea symphiseotomieĭ cu rezultate satisfăcătoare pentru mame şi copiĭ. Şi cu atât maĭ îndreptăţit eram de a face symphiseotomia şi de a nu

[1]) Bogdanovici, teza: Symphiseotomie pag. 62.

persista în tracțiuni forte asupra forcepsului cu cât: aplicările de forceps anterioare dĕduse rezultate desastruoase întru cât privește copiĭ, toțĭ scoșĭ morțĭ.

2. Manualul operator asupra căruia așĭ dori în special a atrage atențiunea a fost următorul: Am făcut o aplicare directă asupra craniuluĭ. Budin susține că în strâmtorile de basin, aplicarea la strâmtoarea superioară trebue să fie indirectă la basin, și pretinde că reducerea diametrelor este maĭ propice și față cu probilitatea uneĭ sinfiseotomiĭ luasem dinainte toate precauțiunile. Am lăsat forcepsul aplicat pe cap, am revenit la symfisă după ce am reînoit antisepsia mâinelor, câmpul operator fiind în bune condițiunĭ, am făcut o incizie care plecând cu un deget d'asupra simfiseĭ s'a coborât pe oase în nivelul interlinieĭ până d'asupra clitorisuluĭ de unde se deviază spre dreapta în grosimea mareĭ labie, până la nivelul ligamentuluĭ triunghiular târând toate țesăturile până la os. Cu 2 depărtătoare desfac marginele plageĭ cobor în jos și la stânga clitorisul și uretra și fac butonieră în partea superioară. *Emoragie de loc.* Degetul indicator stâng cu fața palmară în sus respinge în jos țesuturile moĭ, trece sub ligamentul triunghiular, desface toate țesăturile retropubiene superioare. Cu un bisturiu ordinar secționează de dinainte înapoĭ interlinia și ligamentul triangular *pe deget, emoragie nulă,* cu toată regiunea prevesicală foarte aparentă cu vascularizare abondentă. Se depărtează coapsele, se pune peste plagă tifon sterilizat, se face tracțiunĭ asupra forcepsuluĭ. În momentul extracțieĭ s'a menținut osele iliace apropiate și se extrage copilul viŭ, *ne asfixiat.*

Un ajutor face extragerea placenteĭ și irigațiunea uterină. In acest timp, adică în totalitate 15 secunde de la începerea operațiuneĭ, se apropie simfisele și *tără a face nicĭ o sutură profundă* aplic 8—10 punte de sutură *pe tegumente.* Un pans. oclusiv local. Nu am pus nicĭ bandagiŭ gypsat, nicĭ amidonat nu am întrebuințat nicĭ un aparat contentiv ca gutiera, aparatul luĭ Hazebec, saŭ or care altul.

Nu am pretenţiunea de a fi adăogat ceva nou în procedeul operator, aşi dori însă să atrag atenţiunea asupra număruluĭ restrâns de instrumente necesare, şi chiar asupra inutilităţeĭ instrumentaţiuneĭ speciale. Am întrebuinţat în total următoarele: Un forceps, un bisturiu, 2 pense Koeberle, 2 depărtătoare şi un ac Reverdin. Nu am avut de loc emoragie. Această instrumentaţie redusă, restrânsă ar putea face vulgarisarea acesteĭ intervenţiunĭ menită a scăpa de la o mutilare sigură mulţĭ, prea mulţĭ copiĭ. Lipsa şi chiar aşĭ putea zice *inutilitatea* instrumentaţiuneĭ speciale ar face ca această operaţiune azĭ menită a fi făcută numaĭ în centrele marĭ, în spitale, să devină natural în mâinele oamenilor destoinicĭ, carĭ pricep iudicaţiunile acestor intervenţiunĭ, o operaţiune care ar da reale servicĭi atât mamelor cât maĭ ales copiilor, ar scuti pe medicĭ de a practica embriotomia pe viŭ, saŭ a aştepta până copilul sucombă, expunând a forţiori şi pe mamă la complicaţiunĭ tot atât de teribile.

Făcută aseptic, luând precauţiunĭ de antisepsie riguroasă pe care or ce medic e dator să le ia la cea maĭ mică intervenţie şi în special la faceri, mortalitatea nu ar fi mărită, complicaţiunile ca febre puerperale nu ar fi maĭ frequente. Se zice că febrele puerperale şi comunicarea la peritoneŭ este maĭ uşoară prin noua plagă. Dar oare uterul nu e tot atât de propice de a propaga infecţiunea la peritoneŭ? şi formele nu sunt tot aşa de grave? interesul tot este de a lucra aseptic, în caz contrar tot aceea este că va fi infecţie peritoneală cu punct de plecare uterin saŭ din plagă.

In ambele cazurĭ am aplicat forcepsul înainte, am făcut tracţiunĭ şi nereuşind *l'am lăsat pe loc*. Procedeul a fost preconizat de *Fochier*[1]) în anu 11893. Presentă avantagiul de o asepsie maĭ bună a plageĭ operatoare, nefiind siliţĭ ca după reaplicarea de forceps să riscăm de a infecta plaga prin meconiŭ saŭ liquidul amniotic, deja însemînţat de microorganisme; al doilea e mult maĭ repede extracţia, de oare ce după depărtarea simfiselor, e anevoioasă apli-

1) *Fochier*. Anales de gynécologie.

carea forcepsului pe capul mobil. Pe lîngă aceste avantage *nu are nicĭ un desavantagiŭ.*

In mai toate monografiele teama mare este a complicaţiunilor şi îngrijirilor post operatoare. 'Mĭ amintesc că la symfiseotomiele anterioare, îngrijirea post operatoare a fost foarte dificilă. O mulţime de precauţiunĭ, bandage gypsate, bandaj amidonat, aparatul luĭ Hazebek aŭ fost întrebuinţate, aparate, pansamente oclusive, sonde permanente în beşică. La aceste 2 la nicĭ una nu s'aŭ pus sonde. S'a scos urina la 4 ore în prima zi, la 6 ore a 2-a, de 4 şi apoĭ de 3 orĭ în 24 ore. E drept că la secundă am avut de înregistrat o paresă urinară pînă la a 10-a ḑi, dar a dispărut 2 zile de la scoaterea firelor; de oarece noĭ nu o lăsam să urineze singură, de teamă să nu se infecteze firele de sutură inferioare. Nu s'a făcut de cît un simplu bandaj în T şi s'a menţinut genunchiĭ apropiaţĭ 2—3 zile. Mişcările membrelor inferioare nu aŭ fost oprite cu totul; căcĭ după cum se poate vedea din observaţiune femea I-a a avut infecţiune uşoară consecutiv facereĭ, fapt care a necesitat irigaţiunĭ timp de cîte va zile şi chiar 2 *tamponărĭ ale uteruluĭ;* decĭ aşezarea femeeĭ in posiţiune obstetricală introducerea valvelor, de unde depărtarea coapselor şi totuşĭ aceste mişcărĭ, făcute natural cu toate menajările posibile, nu aŭ influenţat întru nimic asupra vindecăreĭ prin prima intenţie a plăgelor, nicĭ în cicatrisarea simfiseĭ; ci şi-aŭ recăpătat funcţionarea normală.

De notat la a II-a observaţiune apariţiunea timpurie, prea timpurie chiar a uneĭ flegmaţiĭ — apariţiune precoce a 6-a ḑi şi care a fost anunţată prin frecuenţa pulsuluĭ, prin furnicături. De obiceiŭ flegmaţia apare de la 11—25 zile după facere. Edemul, durerile, temperatura a cedat, infecţiuuea s'a localisat, a cedat repede şi bolnava a putut părăsi patul cu deplinătatea funcţiunilor membrelor inferioare.

In cazurile aceste se pune o întrebare: care era indicaţiunea operatoare? şi al II întru cât simfiseotomia saŭ operatorul este vinovat de producerea infecţiunilor?

In primul caz craniul presenta o înfundare a parietaluluĭ, înfundare bine stabilită încă de la întroducerea primeĭ ramure. Era oare indicată symphiseotomia?

De oare ce bătăile cordului fetal eraŭ bune am practicat simfiseotomia. Cazurile de înfundare ale oaselor craniene nu sunt tocmaĭ frequente. In teza D-luĭ Dr. Bogdanovicĭ [1]) asupra symfiseotomielor se află 5 cazurĭ pe un total de 120 interveņţiunĭ făcute în anii 1895—1898, dintre care 2 extraşĭ viĭ trăesc, 2 extraşĭ morţĭ, 1 extras viŭ moare după câte-va zile şi 1 asfixiat, care nu se maĭ readuce la viaţă. Posterior acesteĭ statisticĭ maĭ pot adăoga cel al primeĭ femeĭ extras viŭ şi eşit sănătos cu mama sa şi încă 1 extras viŭ şi eşit sănătos. In total 4 copiĭ viĭ.

2) Suntem în drept a ne întreba întru cât simfiseotomia poate fi învinuită ca producătoare a infecţiunilor Cred că nu poate exista corelaţiune, plăgile operatoriĭ aŭ mers perfect s'aŭ vindecat prin I-a intenţie, infecţiunea uterină a cedat: la prima, în urma a 2 tamponărĭ cu tifon iodoformat înmuiat şi stors în 10 la sută acid fernic. Secunda nu a necesitat de cât o singură irigaţiune. Prima bolnavă a intrat cu liquidul scurs, col dilatat cât podul palmeĭ bosă mare pe craniŭ, am aşteptat timp de 3 ore angajarea craniuluĭ fără resultat. Femeea era în condiţiunĭ foarte prielnice a desvoltărei uneĭ infecţiunĭ, la cea de a doua albumina care se afla în mare cantitate în urină ne a silit să nu putem întrebuinţa sublimatul de teama rinichilor; din această cauză e cu putinţă ca antisepsia vaginuluĭ să nu fi fost perfectă. S'a maĭ constatat că în momentul rupereĭ pungeĭ amniotîce, s'a scurs liquid îngroşat prin o mare cantitate de meconiu. Ar fi fost poate o contra indicaţiune de simfiseotomieĭ fetul suferind; totuşĭ scurgerea de meconiŭ atât cât nu coroborează cu neregularitatea bătăilor cordului fetal nu poate fi considerat ca un semn de mare suferinţă a fetuluĭ. Probă cel d'al doilea caz la care am intervenit 2 ore după spargerea artificială a pungeĭ şi totuşĭ fetul extras a fost viŭ şi viabil.

---

[1]) Dr. Bogdanovicĭ. Teză. Vezĭ Tabloul interveņţiunilor.

Inainte de a face symfiseotomia, la ambele femeĭ am încercat procedeul Valcher fără nicĭ un resultat.

Am de notat înainte de a termina că diametrele utile la ambele femeĭ după simfiseotomie prezentaŭ o mărire de 4 m. m. adică: de unde în momentul intervenţiuneĭ era de 8.3 cm. după eraŭ de 8,7 cm. Intru cât le vor folosi această mărire la ulterioare faceri? nu pot sci.

Conclusiuni

Symphiseotomia este o intervenţiune uşoară care ar putea fi practicată cu acelaş succes şi în afară de spitale — graţie uneĭ instrumentaţiunĭ restrânse —

2. Făcută în condiţiunĭ aseptice, symphiseotomia nu presintă gravitate.

3. Suturile profunde sunt inutile, cele osoase de asemenea Bandajele contentive fără folos, şi chiar vătămătoare.

4. Mişcările membrelor inferioare în chiar primele zile după intervenţie, nu aŭ nicĭ o influenţă asupra restabilireĭ mişcărilor ad integrum

5. Infundările oaselor craniene ale foetuluĭ în caz când bătăile cordului fetal sunt bune nu sunt o contra indicaţie pentru sympihseotomie.

6. Aplicarea forcepsuluĭ înainte de intervenţie este indicată şi în caz de nereuşită lăsarea ramurilor pe cap are avantage pentru terminarea maĭ repede a intervenţiuneĭ fără a avea nicĭ un inconvenient.

SPITALUL «ELISABETA-DOAMNA, CARITATEA GĂLĂŢEANĂ»
DIN GALAŢI.

Din operaţiile gynecologice ale primuluĭ semestru 1901

de

Dr. PAPANICOL
medic primar

Dacă am întreprins această mică dare de seamă este a face un studiŭ asupra câtor-va din operaţiile maĭ marĭ ce am practicat în acest interval de timp. Numărul lor nu este mare, căcĭ şi timpul a fost scurtat prin absenţa mea în străinătate. Cu acelaş rezultat frumos şi desăvârşit pe care'l vom vedea maĭ la vale din cele ce urmează aŭ fost încoronate toate intervenţiunile noastre, după cum vroesc să menţionez aceasta chiar de la început; totuşĭ aicĭ voiŭ trece cu vederea operaţiile gynecologice de o importanţă maĭ mică, ca: hysterostomatotomiile, amputaţiunile coluluĭ, colpotomiile pentru evacuarea colecţiunilor purulente şi alte intervenţiunĭ de acest fel, făcute în acelaş interval de timp; ele'şĭ vor găsi locul în raportul nostru ştiinţific anual

Să începem cu ovariotomiile şi anume cu prima executată cu succes în Galaţi de un medic din localitate.

1. Kist al ovaruluĭ stâng. — Ascită.

N-rul div. 140. Femee de 45 anĭ. N'a observat de cât de vr'o doĭ anĭ încoace că pîntecele îĭ creşte. In toamna şi iarna anuluĭ trecut i-s'aŭ făcut treĭ punctiĭ ale abdomenuluĭ la diferite intervale, extrăgîndu-i-se cantităţĭ de 5—10 litri lichid ascitic; dar atât de mare ca acum nu i-a fost, zice ea, pântecele nicĭ-o-dată.

Se diagnostichează un chist ce se ridică până la două laturĭ de deget deasupra ombiliculuĭ, balotând într'un lichid ascitic de o cantitate considerabilă. Pentru înlesnirea palpaţiuneĭ abdomenuluĭ se extrag patru litruri din el şi se constată că tumoarea lasă fosele iliace libere şi se mărgineşte cu două laturĭ de deget deasupra symphiseĭ pubiene, cu un bord convex; de aicĭ ea se continuă în profunditatea

basinuluĭ prin un cordon lat de 6 ctm. Tumoarea are o suprafață boselată și proemineză maĭ mult în flancul stâng ce se și bombează maĭ tare în decubitul dorsal al pacienteĭ. Palpațiunea eĭ o arată compusă din noduli maĭ micĭ și maĭ marĭ, de consistență dură, elastică și tumorĭ de o elasticitate fluctuentă.

Prin tușeul vaginal se constată că uterul e mic, mobil și tumoarea descrisă e situată atît de sus că nu se poate atinge.

Narcoza cu cloroform; s'aŭ consumat 50 grame și operația a durat cinci sferturĭ de oară Deschiderea abdomenuluĭ se face pe linia mediană și pe o întindere de 12 ctm. După evacuarea uneĭ cantități enorme de licid ascitic se puncționează cu bisturiul tumoarea ce se presintă în plagă; din ea se caută a se puncționa celel-alte tumorĭ dar nu se isbutește, ele fiind constituite dintr'o galertă atît de groasă ce chiar după deschiderea largă a chystuluĭ și introducerea degetelor nu se poate scoate. Se enucleză deci tumoarea în totul forțând'o a trece prin plaga abdominală.

Pe pediculul lat de 6 ctm. se aplică o ligatură în formă de lanț cu catgut gros. Se spală cavitatea peritoneală cu apă sterilisată curățind'o de puținul licid coloid ce scăpase în ea și se suturează păretele abdominal prin treĭ suturĭ profunde de argint și maĭ multe suturĭ de mătasă intermediare maĭ superficiale.

Tumoarea extrasă, după golirea cavităților ce s'aŭ putut puncționa cîntărește 1700 grame.

Decursul ulterior a fost cu totul normal, afebril. In ziua a zecea s'aŭ scos firele de mătasă; la 14 zile i s'a permis pacienteĭ să se dea jos din pat și la 20 zile s'aŭ scos firele de argint.

Cu această ocasiune ținem să notăm următoarele:

In ovariotomiĭ ne place a face micĭ incisiunile abdomenuluĭ, de oare-ce scoatem kistul afară treptat, pe măsură ce el se golește și pentru aceasta e suficientă o incisie mică ce eventual poate fi lărgită și în urmă dacă e necesitate, ca în cazul nostru de exemplu, cînd conținutul tumoreĭ nu se poate evacua și trebue să extirpăm neoplasmul în totalitate.

Trocarurile adesea foarte complicate ce serveaŭ maĭ înainte la evacuarea chistelor ovariene, aŭ fost părăsite încetul cu încetul fiind dovedit astăzĭ că conținutul chistelor este maĭ în totdeauna inofensiv pentru cavitatea abdominală și menținerea în stare uscată a pacienteĭ tot nu se poate obține. O mare parte din chirurgĭ se mulțămesc astăzĭ cu evacuarea chistuluĭ prin o simplă incisiune

Scanned with OKEN Scanner

cu bisturiul; în chistele multiloculare puncțiunea numaĭ a uneia din pungĭ e de sigur cele maĭ adese-orĭ insuficientă și atunci cel maĭ bine e a se deschide celel'alte compartimente din punga evacuată maĭ întăiŭ, după cum am încercat și noĭ a o face, evitându-se în acest mod cu ușurință murdărirea cavității abdominale.

In ce privește suturarea părețeluĭ abdominal, procedăm în totdeauna așa cum am vĕdut maĭ sus, aplicând câte-va suturĭ profunde cu fir de argint și altele intermediare maĭ superficiale cu mătasă. Numaĭ în mod excepțional, cum se va vedea într'un caz ce urmează maĭ la vale, am recurs la procedeul de sutură al luĭ Pozzi.

Incă câte-va cuvinte asupra pansamentuluĭ. Pansamentul este foarte simplu; astăzĭ când s'a abandonat listerismul, nicĭ nu poate fi alt-fel. O foiță de tifon ușor iodoformat sterilisat se lipește cu colodiu, deasupra luĭ și depășindu'l în toate părțile se așează o bucată de lint sterilisat fixat în acelaș mod; prin aceasta obținem o oclusiune perfectă a suprafeței de sutură ce rămîne acoperită chiar dacă restul pansamentuluĭ s'ar deplasa. Peste tot vine apoĭ vată sterilisată. Pentru bandajare ne servim de un bandaj foarte simplu și practic, acel întrebuințat în clinica luĭ Hofmeier în Würzburg și pe care'l confecționăm în tocmaĭ în serviciul nostru la trebuință. El constă dintr'o centură lată de un material maĭ gros și care se poate spăla și croită ast-fel că la talie să fie maĭ strîmtă, pe șolduri maĭ largă. Ea se încheie prin treĭ saŭ patru șireturĭ late de treĭ centimetri aproximativ și groase, fixate pe o parte și trecute de ceal'altă parte prin niște catarame; la rigoare centura se poate fixa și cu agrafe.

Se știe că în urma laparatomiilor e de multe orĭ de dorit o compresiune maĭ mare a abdomenuluĭ, fie că am scos tumorĭ marĭ și prin aceasta s'a modificat presiunea intraabdominală, fie că voim să prevenim sdruncinările părețeluĭ abdominal provenite din cauza vărsăturilor datorite narcoseĭ. Afară de aceasta o bandajare cu bande obicinuite e maĭ greŭ de executat și tot atît de greŭ de

Scanned with OKEN Scanner

schimbat, dacă se întîmplă de se murdăresc. Din contra, cu bandajul descris se poate regula și schimba după voe și cu ușurință presiunea ce voim să exercităm asupra abdomenului, după cum îl vom vătui de mult și strînge mai tare sau mai slab. Cu aceiași ușurință el se poate schimba dacă se murdărește și dacă e bine croit se adaptează perfect formelor corpului.

Acest bandaj e, se înțelege, bun numai cît timp bolnava se află în pat; căci la mișcările de sculare el alunecă în sus. Pentru ca să ne putem servi de dînsul și când pacientul se ridică sau se dă jos din pat, i-am adăugat noi, imitînd corsetele confecționate de bandagiști, de fiecare parte cîte un tub de gumă ce se închee în nasturi și care trecênd pe sub o fesă și pe sub ceal'altă fie-care, îl împiedecă de a se sui în sus.

2. Kist intraligamentar al ovarului stâng.— Marsupializare.

N-rul Div. 257. Virgină în etate de 20 ani. Suferind de șeapte luni de dureri mari mai cu seamă în regiunea iliacă stîngă. Menstruele devin neregulate și pacienta începe să slăbească. Creșterea abdomenului a fost observată numai de patru luni încoace.

Abdomenul e mare ca la o gravidă în luna VIII, dar are o formă conică bombînd înainte ca în momentul facerei. Tumoarea e aproape sferică, cu suprafața în aparență regulată și de consistență elastică fluctuentă. Ea e foarte puțin mobilă și e situată în cea mai mare parte spre stînga liniei mediane.

Prin tușeul rectal se confirmă și mai mult fixitatea tumoarei și mai cu seamă când practicăm acest tușeu cu două degete constatăm că nu există nici un spațiu liber sau o brăzdătură între tumoare și margina laterală a uterului și ambele stau în strînsă legătură Uterul e împins înainte și spre dreapta.

Anticipînd vom zice că la narcotisarea pacientei, pe lîngă cele de mai sus se constată că tumoarea are boseluri.

Narcoza cu chloroform ; s'au consumat 45 grame. Durata operației a fost de două oare, în care timp s'au făcut și preparațiele campului operator, amînate din motivul unui exces de pudicitate a acestei bolnave.

După incisarea peretelui abdominal pe linia albă, pe o întindere de 8 ctm. se dă de chist și se constată că el se lasă cu mare greutate a fi ținut în plagă, fixarea lui în basin și de peretele abdominal

Scanned with OKEN Scanner

în partea inferioară împiedicându'l la aceasta. Incisiunea a fost prelungită cu 7 ctm. în sus, după care se punctionează punga ce se prezintă întâiŭ și din ea se evacuează încă alte două pungĭ dând scurgere la o mare cantitate de lichid gălbuĭ, lipicios. Se isbutește acum a se trage sacul în afară fără ca nicĭ o picătură de lichid să se fi scurs pe plagă saŭ în abdomen ; un noŭ chist apare și se punctionează și el separat.

Convingându-ne că întra'devăr un pedicul nu există, nicĭ aderențele saculuĭ cu păretele abdominal nu sînt de acelea ce se pot desface fără pericol, nicĭ nu maĭ încercăm o extirpare a tumoareĭ în totalitate. Exercitând tracțiunĭ puternice asupra saculuĭ golit ; îl tragem cât se poate maĭ mult în afară, cu care ocaziune apar în profunditate câte-va anse intestinale prinse de el.

Sacul este adus acum în unghiul inferior al plăgiĭ abdominale, iar unghiul superior se închide prin două suturĭ profunde de argint.

Prin suturĭ cu catgut paralele cu buzele plăgiĭ abdominale se suturează de jur împrejur sacul chistuluĭ de păretele abdominal, continuând în tot acest timp tracțiunile asupra tumoreĭ în afară.

La nivelul păreteluĭ abdominal se fixează pe sac treĭ pense clampe Doyen și se extirpează tumoarea imediat deasupra lor

Se drenează cavitatea cu un tub de dren gros și fășiĭ de gază iodoformată în jurul luĭ până în profunditatea basenuluĭ. Se asigură pensele clampe legându-se cu gază de iodoform și învălindu-se în vată și se aplică un pansament iodoformat peste tot.

In decursul primeĭ săptămânĭ de la operație starea pacienteĭ inspira îngrijirĭ marĭ. Deși temperatura nu s'a ridicat niciodată peste 38,6 și această cifră însăși n'a fost atinsă de cât o singură dată, totuși bolnava avea fenomene peritoneale și un puls de o frequență extraordinară ce se învârtea în jurul cifreĭ de 126—132 bătăĭ pe minută. Pe lângă acestea ea maĭ avea de luptat și contra uneĭ insomniĭ rebele, ce de altmintrelea se arătase adesea și înainte de operație. Nutrirea eĭ a trebuit să se facă maĭ mult prin clisme.

Pensele aŭ fost scoase după 48 ore. Cavitatea a fost drenată parte cu tuburĭ groase, parte cu gază iodoformată timp de peste două lunĭ, când ea s'a închis cu desăvârșire. In acest interval de timp vom nota că pacienta a căpătat o menstruațiune normală și s'a restabilit pe deplin.

Că operația va fi grea de executat în cazul acesta, s'a bănuit dinainte. Forma neobicĭnuită a abdomenuluĭ și fixarea chistuluĭ eraŭ indiciĭ destule pentru a deștepta atențiunea noastră și a ne angaja și maĭ mult la un examen în timpul narcozeĭ.

Se știe cât e de greŭ foarte adesa orĭ de a determina

maĭ d'inainte dacă chistul e pediculat saŭ de o desvoltare intraligamentară, dacă are aderenţe maĭ importante şi unde sînt ele. In casul nostru dificultăţile aŭ fost făcute şi maĭ marĭ prin faptul că ne maĭ lipsea şi un element de investigaţiune cu care suntem prea obişnuiţĭ, acela al tuşeuluĭ vaginal ce din cauza stărĭĭ virginale a pacienteĭ, a trebuit să rămână la o parte. Am avut recurs în asemenea împrejurărĭ la tuşeul rectal singur.

Kaltenbach a fost unul din ceĭ d'intăĭ care a descris în mod clar desvoltarea intraligamentară a tumorilor şi s'a văzut din observaţia casuluĭ nostru cum am utilizat preceptele luĭ. El în adevăr, pare a fi stabilit că în diagnosticul acestor implantaţiunĭ nefavorabile ale chistelor ovariene, avem ca semne de diagnostic caracteristice împingerea uteruluĭ înainte spre pubis saŭ într'o parte şi aproape complecta luĭ imobilisare faţă de tumoare. Prin rect, dacă maĭ cu seamă practicăm tuşeul cu două degete, vom găsi că nu există nicĭ un spaţiŭ liber saŭ o brăzdătură între tumoare şi marginea laterală a uteruluĭ şi că ambele aceste părţĭ sînt strâns legate. Este foarte greŭ însă de a corobora aceste indiciĭ precum şi acoperirea linieĭ terminale de către tumoare în partea unde ea se găseşte şi pe care o maschează în tocmaĭ ca şi un exudat parametritic, cu existenţa uneĭ implântărĭ intraligamentare, căcĭ aceleaşĭ semne le-am putea întâlni şi când tumoarea ar avea numaĭ aderenţe întinse cu uterul şi peritoneul pelvien. Ba maĭ mult încă, câte o dată e greŭ a ne orienta chiar şi în timpul operaţieĭ. In orĭ ce caz însă, după cum am spus'o maĭ sus, dacă toate cele constatate nu ne permiteaŭ un diagnostic precis, ele ne arătaŭ în deajuns că nu avem înaintea noastră un caz simplu de chist al ovaruluĭ şi îndemna a fi gata la toate eventualităţile.

In cazurile ca al nostru, unde tumoarea e multiloculară, cu păreţĭ groşĭ şi prevăzuţĭ cu vase de un calibru maĭ mare, aplicarea penselor mi s'a părut că se recomanda ca o bună măsură, cu atât maĭ mult cu cât şi tracţiunile marĭ ale saculuĭ cereaŭ să susţinem linia de sutură

Scanned with OKEN Scanner

pentru primele zile; dacă ar fi fost vorba numaĭ de a asigura hemostasa, ne-am fi mulţumit cu o ligatură cu un cordon trecut dublu prin baza tumoareĭ şi legat de o parte şi de alta.

Drenajul şi prin fundul saculuĭ şi cavitatea luĭ Douglas în vagin, este în asemenea cazurĭ foarte raţional şi am fi căutat a face uz de el dacă nu era vorba de o virgină. *Rheinstaedter*, de cînd s'a convins că culcarea pacienteĭ în permanenţă pe o parte este suficientă pentru a asigura scurgerea secreţiuneĭ din sac, a renunţat definitiv la această precauţiune. Cazul nostru confirmă şi el această idee, căcĭ în adevăr drenajul numaĭ prin deschiderea abdominală era suficient, maĭ cu seamă dacă aşezăm pe pacientă cea maĭ mare parte a timpuluĭ în decubitul lateral.

In ce priveşte modul de suturare a saculuĭ de plaga abdominală, preferăm a aşeza suturele de jur împrejur la distanţe micĭ şi dispuse perpendicular pe direcţiunea buzelor plăgiĭ, nu paralel cum le-am pus în mod excepţional în cazul acesta ceea ce ar putea da loc la o gangrenă a pieleĭ, lucru ce de data aceasta, trebue să o spunem, nu s'a întîmplat. Deviarea de la principiile noastre la această bolnavă se explică prin menţinerea pe loc a penselor clampe şi carĭ făceaŭ dificultăţĭ unuĭ alt mod de sutură.

Dacă maĭ privim încă din punct de vedere general oportunitatea intervenţiunilor în asemenea cazurĭ de chiste implântate în ligamentul larg şi unde prin urmare formarea unuĭ pedicul e cu neputinţă, succesul obţinut în cazul nostru nu poate de cît se pledeze de sigur în favoarea intervenţiuneĭ. Cazul devine din acest punct de vedere foarte instructiv căcĭ, dacă nu mĕ înşel, există încă autorĭ carĭ, odată implîntarea chistuluĭ dovedită se abţin de a merge maĭ departe. Că situaţiunea e gravă lucrul e incontestabil şi cînd zicem aceasta trebue să ne gîndim că expunem pe pacientă să suporte o supuraţiune în totdeauna foarte îndelungată cu toate consecinţele şi accidentele ce pot surveni.

Când *Péan*, profitând de o inspiraţie a momentuluĭ,

Scanned with OKEN Scanner

într'un caz unde tumoarea prezenta cu viscerele abdominale aderențe prea resistente, pentru ca să se poată rupe fără pericol, a recurs la tratamentul acesta prin marsupializare, procedeul a fost primit cu mult sarcasm din partea rivalilor săĭ; eĭ aŭ fost aceia carĭ aŭ botezat cu ironie această metodă de marsupializare, nume ce în urmă a ajuns a ocupa un rang foarte onorabil în chirurgie. In Germania *Rheinstaedter* îșĭ dispută, după cât știm prioritatea acestuĭ procedeŭ în chistele subseroase. Orĭ cum, ceea ce la început n'a fost de cât de domeniul unora, astăzĭ a ajuns maĭ cu seamă în chistele produse prin graviditățĭ extrauterine o metodă generală.

Kist al ovaruluĭ stâng. — Ascită. — Anasarcă.

N-rul Div. 572. Femee în etate de 38 anĭ, de 22 anĭ, măritată, nulipară. Amenorheică de douĕ lunĭ. A observat creșterea abdomenuluĭ numaĭ de cincĭ lunĭ încoace; dar maĭ cu seamă în timpul ultimelor douĕ lunĭ se manifestează în mod brusc o creștere rapidă. Această transiție instalată subit de la o creștere lentă a abdomenuluĭ la o augmentare rapidă a fost tât de evidentă, că pacienta s'a crezut în drept a o pune în comptul unor picăturĭ prescrise de un medic tocmaĭ în acest timp. Odată cu aceasta apar și se desvoltă edeme la membrele inferioare și pacienta e cuprinsă de o slăbiciune extraordinară.

Ingrijată de această agravațiune subită în starea eĭ, consultă doĭ specialiștĭ din capitală unde se dusese pentru aceasta; chirurgiĭ consultațĭ propun pacienteĭ intervențiunea chirurgicală, cu detaliĭ însă ce o înspăimîntă și o fac să se întoarcă nedecisă a casă.

Aicĭ i se face o punție exploratrice cu rezultat nul. Acum 12 zile, un alt confrate î-ĭ extrage 16 litrĭ de licid ascitic.

Cu un chist al ovaruluĭ stîng, o ascită considerabilă ce împreună dădeaŭ abdomenuluĭ o dimensiune colosală, edeme ale membrelor inferioare desvoltate într'un grad cum arare-orĭ se întîlnesc, o emaciație și o coloare a feței ce meritaŭ numele uneĭ cachexiĭ, bolnava este primită în serviciul meŭ pentru a fi operată.

Temperatura 38,6; tumoarea cu suprafața neregulată, de consistență dură și inaccesibilă prin tușeul vaginal.

Narcoza cu chloroform. S'aŭ consumat 50 grame și operația a durat șease sferturĭ de oară. Incisiunea pe linia mediană, în care se străbat înțepăturile căcĭ starea de sufocație a pacienteĭ indica o punționare neîntîrziată a cavitățiĭ peritoneale. Licidul ascitic evacuat pe cît s'a putut culege în vase, a fost în cantitate de opt litri.

Scanned with OKEN Scanner

Primul compartiment chistic evacuat conținea 2 litri, al doilea 1 1/2 litri; restul tumoarei a trebuit extras în totul. Ultimul chist punctionat conține un licid tulbure coloid, trecut în supurație. Tumoarea prezenta aderențe cu peritoneul în regiunea subombilicală stângă pe o întindere cît palma mîinei; ele aŭ fost ușor desfăcute.

Pediculul era foarte lat, inserat pe latura stîngă a uterului și aderent la liniuța luĭ externă pe intestin Pe douĕ planurĭ de tăere, unul care'l desinsera de uter altul de intestin, pediculul este tăiat și ligaturat în formă de lanț cu catgut.

Se cauterizează cu thermocauterul cîte va chyste micĭ ale ovaruluĭ drept, se spală cavitatea peritoneală cu apă destilată și sterilisată și suturează păretele abdominal cu 4 suturĭ profunde de argint și maĭ multe suturĭ de mătasă intermediare maĭ superficiale.

Tumoarea extirpată cîntărește, fără conținutul celor douĕ chiste evacuate, 2400 grame.

Decursul post operatoriŭ a fost normal; după 24 ore de la operație temperatura devine și rămîne normală

Cum se vede, cazul presintă multă asemănare cu prima ivariotomie și ne-ar fi dispensat de a'l reproduce dacă nu eraŭ alte considerațiunĭ ce ne-aŭ îndemnat la aceasta.

Se știe că nu arare-orĭ — și maĭ cu seamă la tumorĭ maĭ dure și aproape constant la tumorĭ maligne și papilare — survine ascita. Dar o hydropisie atât de considerabilă cu edeme marĭ, am putea zice monstruoase, ale membrelor inferioare, o emaciație până la cachexie și agravarea bruscă și rapidă, numaĭ puțin și duritatea și suprafața neregulată a tumoareĭ, toate acestea eraŭ în stare a face să se nască ideia uneĭ degenerescențe maligne și pare a se fi manifestat chiar în prognosticul nefavorabil ce s'a pus pacienteĭ la consultul din capitală. Și din acest punct de vedere cazul merită desvoltarea ce i-am dat'o.

Febra ce prezenta pacienta noastră și care a încetat după operație, se explică prin aderențele peritoneale constatate și supurația conținutuluĭ într'o parte a chistuluĭ. Se știe că supurațiunea survine de altmintrelea foarte rar și se poate zice că exclusiv numaĭ atuncĭ când aŭ avut loc punctiunĭ.

Deși am luat precauțiunile de rigoare ca nimic din

Scanned with OKEN Scanner

conținutul tumoareĭ să vie în contact cu peritoneul, totuși, odată această trecere în stare de supurațiune constatată, nu ne-am putut hotărî a lăsa cavitatea peritoneală nespălată. De prisos să spunem că licidul întrebuințat în această manoperă a rămas cu totul clar.

4. Fibromiom subseros al uterului.— Prolaps vaginal. — Miomotomie. — Ventrofixare a uterului.

N-rul Div. 234. Israelită în etate de 45 anĭ. Măritată de 27 anĭ; a avut 11 copiĭ. De doĭ anĭ în menopauză. Suferă de mulțĭ anĭ de scurgere și un prolaps contra căruia a purtat mult timp pessare. Inteligența mărginită; ea nu'și aduce aminte de când a observat desvoltarea tumoareĭ ce are în abdomen și chiar și acum pare a se îndoi că se petrece în această privință ce-va anormal, în schimb însă prolapsul o supără foarte mult.

Tumoarea se ridică până la ombilic, e compusă din noduli de diverse mărimĭ și conservă o mobilitate atît de mare că une-orĭ o găsim în fosa iliacă stângă, alte orĭ ocupând regiunea hypogastrică.

Vaginul prolabat cu totul. Colul uteruluĭ apare în vulvă; el e foarte hypertrofiat, dur, erosionat. Corpul uteruluĭ se simte în fundul de sac posterior, mărit de volum. Dacă 'l împingem în sus dăm de tumoare.

Narcoza cu chloroform; s'aŭ consumat 40 grame și operația a durat șease sferturĭ de oră. Deschiderea pe linia mediană pe o întindere de 16 ctm.

Se împlîntă în cel maĭ excentric și mare din noduli erigna helicoidă a luĭ Doyen cu ajutorul căreia se forțează întreaga tumoare a trece prin deschiderea abdominală afară.

Toate aderențele eĭ ușoare peritoneale și intestinale se desfac împingându-le în jos cu un tampon de gază sterilizată ca și cum am vroi să decorticăm tumoarea. Cu modul acesta se obține un pedicul foarte subțire ce se taie. Hemoragia a fost tot timpul nulă.

Ligamentul larg din stânga fiind plin de tumorĭ varicoase — un adevĕrat varicocel ovarian — este resecat cu această ocasiune, după aplicarea ligaturilor de o parte și de alta Operația se termină cu o sutură continuă cu catgut.

Se procede la hysteropexie prin treĭ fire de catgut gros după modificațiunea luĭ Terrier.

Plaga abdominală se închide prin suturĭ profunde de argint și superficiale de mătasă.

Tumoarea extirpată are mărimea unuĭ cap de om, forma ovoidală, suprafața lobulată, de consistență dură și cîntărește 1150 grame.

Scanned with OKEN Scanner

La secțiune se constată a fi formată din lobulĭ fibroşĭ de diverse mărimĭ şi unĭĭ din eĭ enucleabilĭ.

Decursul post operatoriŭ cu desăvârşire normal. Prolapsul se menţine bine redus.

Miomotomia în cazul acesta a fost după cum se vede din cele maĭ simple. E rar în adevĕr a da peste un pedicul subţire saŭ, ca în cazul nostru, a reduce pediculul unuĭ miom subseros până la o dimesiune atât de mică. Cazurĭ cum se vede şi unul reprodus în opul clasic al luĭ *Schroeder* unde o singură legătură asupra pedicululuĭ a fost suficientă pentru a libera miomul, se întâlnesc foarte rar.

Extirparea miomuluĭ în cazul acesta şi la o bolnavă atât de indolentă nu era indicată de cât în mod indirect. O indicaţie directă forma numaĭ laparo hysterorrhaphia şi de sigur că dacă pessariile ar fi ţinut şi femeia n'ar fi aparţinut claseĭ muncitoare, n'am fi avut ocaziunea să intervenim şi nicĭ n'am fi intervenit.

Aceasta a fost conduita noastă în totdeauna şi nu avem a ne reproşa nimic, pentru că dacă este de datoria noastră la vr'o boală gynecologică a pune în cumpănă pericolul la care expune maladia şi pe acela al operaţiuneĭ, de sigur că trebue să facem aceasta în fibromiomele uterine.

Cu modul acesta, în cele maĭ multe cazurĭ misiunea noastră va fi de a împiedeca creşterea tumorilor, a reduce metroragiile la care ele daŭ loc şi a calma suferinţele bolnavelor noastre. E uşor de dedus din expunerea aceasta, carĭ vor fi cazurile unde credem în oportunitatea uneĭ intervenţiunĭ. Voiŭ da pe scurt aicĭ aceste indicaţiunĭ, care sînt: cînd creşterea tumoareĭ nu se poate împiedeca prin metodele medicale ca, ergotina, hydrastis, irigaţiunile ferbinţĭ, când metroragiile sînt rebele şi ameninţă viaţa bolnaveĭ, cînd tumorile prin poziţiunea lor daŭ loc la simptome grave, cum ar fi de exemplu la un sediŭ retrouterin unde eventual se maĭ pot instala şi fenomene uremice datorite compresiuneĭ ureterelor. Afară de acestea, când tumoarea continuă a creşte saŭ metroragiile sînt

rebele, vom mai ține compt și de vîrsta pacienteĭ adecă dacă climacteriul e aproape și putem spera o oprire a creștereĭ și a hemoragiilor. Se înțelege, acestea sînt indicațiunile principale cu care avem de-a face; în cazurĭ speciale ținem seamă și de poziținea socială a bolnaveĭ; la o clientă avută care se poate cruța și poate avea în orĭ-ce moment ajutorul medical vom temporiza maĭ cu înlesnire de cît dacă avem afface cu o femee din clasa muncitoare care trebue să munciască ca să-șĭ câștige existența.

S'a vĕzut cum, în mod incidental, dînd peste o dilatare varicoasă a vaselor ovaruluĭ stâng, n'am putut trece alăturea și am excisat acest adevĕrat varicocel ovarian, asupra căruia nu avem maĭ departe nimic de zis. Compresiunea plexuluĭ ovaric stâng de către tumoarea pe care, deși foarte mobilă, o găsiam după cum am zis în observație cele maĭ adese-orĭ în fossa iliacă stângă, explică formațiunea luĭ.

Hysteropexia, operație practicată maĭ de mult în cursul laparatomiilor în mod accesoriŭ, a fost propusă ca cură radicală a retroflexieĭ și a prolapsuluĭ de *Saenger*. Modificațiuneĭ introduse de *Terrier* îĭ dăm în totdeauna preferință, am suprimat însă drenul pe care acest autor îl așează în unghiul inferior al plăgiĭ. Un detaliŭ de mică importanță și pe care nu l'am maĭ reprodus din observația clinică, a fost că unul din firele de catgut ce fixaŭ uterul scăpând din pensa ce'l menținea pentru moment, a eșit afară; în loc ca să'l trecem din noŭ, am apelat la firul de argint corespunzător din plaga abdominală și care prin urmare, în diferență de celelalte, străbătea toate păturile păreteluĭ abdominal; el a rămas pe loc ca și celel'alte fire de suturĭ cu argint treĭ săptămînĭ.

5. Fibromiom al uteruluĭ. Amputație supracervicală

N-rul Div. 448. Femee în etate de 35 anĭ. A avut un avort, o facere praematură și o facere normală. De treĭ anĭ sufere de metroragiĭ aproape continue.

Pacienta e foarte obeză și dedată alcoholismuluĭ. Din cauza grosimeĭ enorme a țesutuluĭ adipos atât palpațiunea abdomenuluĭ cât și

tușeul vaginal bimanual combinat, sînt foarte cu greŭ de făcut. Tumoarea se ridică până deasupra ombiliculuĭ, după cât se poate aprecia, cu un lat de mână și ocupă maĭ mult partea stângă. Uterul e împins în jos și menținut aproape fixat îndărătul symphyzeĭ de tumoarea ce ocupă păretele săŭ posterior.

Narcoza cu chloroform ; se instalează cu mare anevoință și se consumă 120 grame Ea a fost începută la orele 9 și operația s'a terminat la orele 12.

Incisiunea pe linia mediană pe o întindere de 15 ctm, ce se mărește în urmă până la 18 ctm. din cauza țesutuluĭ grăsos ce atingând o grosime de lat de mână maschează păturile maĭ profunde.

După deschiderea cavităților peritoneale apare în plagă epiploonul încărcat de un deposit grăsos atât de abundent că acopere cu desăvârșire organele miculuĭ basin. Dând o pozițiune și maĭ înclinată meseĭ de operație ajungem a descoperi tumoarea în care implântăm erigna helicoidă a luĭ Doyen ; cu ajutorul acestuĭ prețios instrument o forțăm a trece prin plagă dirigind'o astfel ca să treacă maĭ întâĭ polul îngust al tumoareĭ. Tumoarea e piriformă, cu capătul cel gros în uter, dură și lobulată.

Se aplică pe uter o ligatură elastică care prinde în ea și ligamentele largĭ. Corpul uteruluĭ se află la partea anterioară a tumoreĭ și e strâns și el de tubul elastic.

Se face amputațiunea tumoreĭ și se verifică, în adevăr că se află în ea și corpul uteruluĭ, ce este foarte lungit. Tumora înserându-se mult maĭ jos pe latura stîngă de cât pe cea dreaptă a uteruluĭ și incisiunea în această parte a trebuit să se coboare maĭ jos de cât dincolo. Artera uterină din această parte a fost legată pe muchea laterală a bontuluĭ uterin cu un fir de catgut prin bordul organuluĭ După aplicarea ligaturilor periferice se liberează uterul de tubul elastic și se procede la închiderea cavitățeĭ uterine rămase.

La tăierea făcută pentru extirparea tumorilor s'a avut în vedere ca să se obțină două planurĭ ce să se întretae sub un unghiŭ ascuțit, astfel că coaptarea se face bine și cu ușurință, fără mare tensiune.

Sutura aceasta s'a făcut cu îngrijire și anume astfel : s'aŭ trecut maĭ întâiŭ două fire de mătase depărtate de $1^1/_2$ ctm. între ele la marginea peritoneuluĭ pe sub întreaga plagă ; se coaptează în urmă suprafețele sîngerânde prin suturĭ cu catgut și se complectează totul prin strângerea și legarea firelor de mătase.

După ce s'a căpătat convingerea că nu există nicĭ într'un punct hemoragie, se procede la închiderea abdomenuluĭ cu catgut prin sutura în etage după procedeul luĭ *Pozzi*.

Tumora extirpată e de consistență dură, formată din maĭ mulțĭ lobĭ de natură fibroasă ce nu se lasă a fi enucleațĭ cu ușurință. In

Scanned with OKEN Scanner

ea se află fundul uteruluĭ și o bună porțiune din corpul luĭ. Piesa anatomică cântărește 800 grame.

In cazul acesta operația, pe lângă dificultățile ce le prezintă o amputație a uteruluĭ prin ea însăși, a maĭ fost dificilă și prin aceea că aveam de a face cu o bolnavă alcolică (aceasta nu s'a putut afla înainte de oprație) la care narcoza nu vroia să se instaleze, ceea ce a prelungit atât de mult operația și a necesitat și o doză mare de 120 grame chloroform.

Desvoltarea enormă a țesutuluĭ adipos subcutant și epiploic face intervenția și maĭ dificilă. Toate aceste aŭ fost prevăzute însă mai d'inainte și ne-aŭ pregătit pentru o incisiune largă a abdomenuluĭ.

Tumora am găsit'o desvoltată în mod asimetric așa că în timp ce în stânga a trebuit să ne coborâm jos până la cervice, în dreapta am putut conserva și o parte din corpul uteruluĭ. Amputația decĭ, dacă vroim să o caracterizăm maĭ de aproape, a fost supracervicală oblică.

Deși tușeul vaginal ne indică de ajuns că în cazul cel maĭ favorabil va trebui să amputăm uterul, n'am luat nicĭ o precauțiune pentru aseptizarea cavității acestuĭ organ înainte de operație nicĭ după deschiderea luĭ. Cazul nostru pledează decĭ în această privință în favoarea autorilor carĭ ca *Zweifel* și *Olshausen* nu reclamă înaintea orĭ-căreĭ operațiĭ de miome o desinfecțiune a cavității uterine. Și chiar este a priori foarte puțin probabil că în cazurile unde nu s'a întrebuințat sonda uterină (ne-am ferit de aceasta în cazul nostru) să se găsească în uter germenĭ de infecțiune.

Cât privește sutura uteruluĭ am imitat pe cât ne-a fost permis modul de sutură al luĭ *Hofmeier*, la uter ca și în general după principiile acestuĭ autor la operațiile plastice, căutând a asigura și sprijini liniile de sutură cu catgut prin sutură distanțată cu mătasă. Vom maĭ adăogi încă că oclusiunea seroaseĭ am făcut'o după ce am liberat uterul de constricțiunea tubuluĭ elastic, pentru că peritoneul fiind liber a aluneca în sus se lasă maĭ cu înlesnire a fi coaptat.

Scanned with OKEN Scanner

După cum am amintit la începutul articoluluĭ nostru, acesta a fost unul din cazurile unde am recurs la un alt procedeŭ de oclusiune a abdomenuluĭ de cât acela cu fire de argint ce'l practicăm de obiceiŭ. Sutura a fost făcută aicĭ în etage după procedeul luĭ *Pozzi*. Enorma desvoltare a ţesutuluĭ grăsos la această pacientă ne-a îndemnat la aceasta. Cu suturĭ continue cu catgut pe douĕ planurĭ superficiale pentru peritoneŭ şi aponevrose am închis solid abdomenul şi ne-aŭ rĕmas încă tegumentele şi ţesutul celular subcutanat ce atingînd grosimea considerabilă de un lat de mînă, ne sugerează ideia că în sutura maĭ departe în surjet, propusă de acest autor, să încorporăm, în acest caz ca necesară nu pentru estetica cicatriceĭ, sutura intradermică uzitată pe o scară întinsă maĭ cu seamă în America.

6. Cancer al coluluĭ uterin.—Hysterectomia vaginală.

N-ru Div. 370. Femee în etate de 51 anĭ. Măritată de 24 anĭ, în care timp a avut doĭ copiĭ. De opt anĭ în menopauză

Este un an de când a apărut o metroragie ce, cu oare-care regularitate la început, făcea pe pacientă a crede în reîntoarcerea periodului, dar după câteva lunĭ devenind foarte abundentă, continuă şi sub formă de coagulĭ, îĭ recunoaşte starea maladivă. In timpul din urmă apare şi mirosul fetid.

Examinarea pacienteĭ denotă un cancer al buzeĭ posterioare cu fundul de sac şters şi infiltrat.

Narcoza cu chloroform; se consumă 48 grame şi operaţia durează o oră. Uterul, preparat cu cîteva zile maĭ înainte prin raclarea şi cauterizarea cu thermocauterul a maseĭ canceroase, se extrage pe cale vaginală prin ligatura succesivă cu catgut gros şi desprinderea luĭ pe aceiaşĭ măsură de ligamentele largĭ de o parte şi de alta. Se aplică între 7 şi 8 ligaturĭ de fiecare parte. Vaginul se lasă deschis.

Uterul extirpat prezintă corpul de mărime normală; colul mărit de volum, aproape cât şi corpul, prezintă o infiltraţie canceroasă până la orificiul intern.

Decursul post operatoriŭ cu desăvîrşire normal. Pacienta revăzută la patru lunĭ după operaţie, se află în stare înfloritoare.

Scanned with OKEN Scanner

7. Cancer al uterului.— Hysterectomie vagino-abdominală totală.

N-rul Div. 228. Femee în etate de 36 anĭ. Măritată de 18 anĭ, nulipară. Metroragiĭ de patru lunĭ, cu miros fetid în ultimul timp.

Pacienta foarte emaciată. Tușeul arată un cancer al porțiuneĭ vaginale cu un uter mare cât un uter gravid de treĭ lunĭ și aderent în fundurile de sac posterior, drept și maĭ cu seamă stîng.

Narcoza cu chloroform; se consumă 60 grame și operația durează opt sferturĭ de oră. Uterul preparat cu câte-va zile maĭ înainte prin raclarea și cauterizarea cu thermo-cauterul a maseĭ canceroase, se circumscrie prin o incisiune făcută cu Pacquelinul de aderența sa cu vaginul de jur împrejur.

Ligatura ligamentelor se face cu mare anevoință din cauza fixăreĭ organuluĭ în toate părțile precum și a lipseĭ totale a unuĭ punct de sprijin asupra luĭ pentru a se putea exercita o tracțiune cît de mică. La toate aceste încercărĭ, friabilitatea țesuturilor face ca pensele să nu țină de loc și hemoragia întunecă câmpul de operație, redus de altmintrelea în deajuns și prin un vagin adînc și strîmt de nulipară.

Se face coeliotomia ventrală pe linia mediană și aplicând pense clampe pe restul ligamentelor și anume douĕ pense în stînga și una în dreapta, se extirpează uterul pe această cale. Pensele așezate din vagin și scoase prin el afară. Ele sunt înfășurate șl legate cu gază iodoformată sterilizată

La deslipirea uteruluĭ de beșica urinară se produce o ruptură, am putea zice capilară a acesteia; se aplică un catheter elastic Pezzer permanent.

Oclusiunea abdomenuluĭ se face prin treĭ suturĭ profunde de argint și maĭ multe intermediare maĭ superficiale de matasă.

Se face o injecțiune hypodermică de 500 grame ser artificial.

Piesa anatomică arată un uter mărit de volum cât pumnul, dur, normal în țesutul corespunzător corpuluĭ infiltrat de substanță canceroasă în tot restul. Ovarele micĭ neînfiltrate.

Decursul post operator fără nicĭ un incident, pyretic.

Pensele s'aŭ îndepărtat după o trecere de 72 ore; sonda permanentă a stat fără nicĭ un inconvenient timp de 14 zile, după care se suprimă; beșica rămâne bine închisă și funcționează cu desăvârșire normal.

Asupra primuluĭ din aceste douĕ casurĭ de cancere uterine avem puține de zis. Vom da pe scurt numaĭ oarecare detaliĭ operatoriĭ. Deschiderea fundurilor de sac la o depărtare de $1\,^1/_2$ ctm. de partea bolnavă de jur împrejur,

Scanned with OKEN Scanner

începând incisiunea de preferință la partea posterioară. Preferăm a ne servi pentru acesta de thermocauter în loc de bisturiŭ, nu atît pentru că sângerează mai puțin, cât mai mult pentru că el este cel mai mare dușman al substanței canceroase și o distruge acolo unde poate ochiul nostru nu o vede încă. *Leopold* se servește în toate casurile de Pacquelin, chiar și când nu e vorba de cancer. *Mackenrodt*, unul din cei mai mari fervenți ai intervențiunei cu thermocauterul, a mers, se știe, chiar așa de departe până a executa întreaga extirpațiune servindu-se numai de Pacquelin drept orĭ-ce instrument tăietor. *Schroeder* făcuse și el încercările unei combinațiuni a extirpațiunei totale cu thermocauterul pe care le-a părăsit însă degrabă din cauza marilor dificultăți technice.

Cum uterul nu era mărit și vaginul destul de larg ca să nu incomodeze prea mult, ne-a fost ușor să retroflecsăm corpul uteruluĭ după deschiderea cavității luĭ Douglas și să aducem la iveală partea superioară a ligamentelor largĭ cu anexele. De ordinar însă nu procedăm astfel, fie la ante fie la retroflexie, ci continuăm ligaturile astfel precum le-am început aplicându-le treptat când pe o parte când pe alta până la liberarea complectă a uteruluĭ.

Plaga vagino-abdominală am lăsat'o deschisă drenând'o cu gază iodoformată sterilizată așa cum se proceda la început, la introducerea acestor feluri de operațiĭ. Alte orĭ o închidem însă, de și nu vedem tocmai un deosebit avantagiŭ în aceasta.

Hysterectomia vaginală încercată încă de *Récamier*, *Langenbeck* și alțiĭ, dar introdusă și susținută de *Czerny*, a mai perdut astăzĭ din terenul ce'l câștigase până mai dăunăzĭ ca operație de selecțiune în cancerul coluluĭ. Progresele realizate în technica hysterectomieĭ abdominale totale aŭ făcut'o să-ĭ mai scadă favoarea.

Cât privește cazul hysterectomieĭ combinate vaginoabdominale s'a văzut cum dificultățile de a putea termina extirparea uteruluĭ pe calea vaginală tentată mai întâiŭ, ne-aŭ silit a recurge la calea abdominală, pentru care se

Scanned with OKEN Scanner

luaseră d'inainte de operație toate preparativele. Procedeul acesta, deși poate nu merită rangul unei metode la care s'aŭ încercat unii a'l ridica, este pe de altă parte însă și departe de a constitui o greșală și se recomandă de la sine prin forța lucrurilor în cazurile unde chirurgul se găsește în imposibilitatea de a termina o ablațiune începută prin vagin. In ultimul număr din „Archiv für Gynaekologie", într'un articol din clinica lui *Schauta* se menționează de intervențiuni, am putea zice sistematice, combinate astfel, privitoare și la supurațiunile anexelor când operația extirpărei lor nu poate fi terminată pe calea vaginală pe unde în totdeauna ea este începută. Ș'apoi în aceste cazuri extirparea pe cale abdominală se găsește foarte mult înlesnită prin faptul că unul din timpurile ei cele mai dificile, prepararea în profunditatea basenului, se găsește deja gata făcută.

Deși preferăm metoda ligaturei ligamentelor, metoda Germană, cum s'a văzut practicată în hysterectomia vaginală, am recurs în acest caz la aplicarea penselor metodă ce după cum se știe își are origina în Franța, unde pusă în practică mai întâiŭ de *Péan*, a fost sistematizată de *Richelot*, *Segond* și *Doyen*.

Dacă am recurs în acest caz la metoda prin forcipresură a fost ca să scurtăm durata operației. Special în carcinome însă, metoda aceasta mai are avantagiul că pensele distrug prin forța de presiune oare-care germeni morbizi ce s'ar mai afla eventual in țesuturile prinse de ele și pe care le duc la necrosă. In tot cazul însă, la metoda Franceză, operația nu se poate considera ca terminată cînd pensele rămên pe loc și când după două saŭ trei zile trebue să manipulăm din noŭ la plaga vaginală recentă.

Când aplicăm pensele clampe le lăsăm trei zile, după cum s'a văzut în observație, căci la îndepărtarea lor mai timpurie survin adesea hemoragii ulterioare foarte neplăcute.

Ruptura vesicală survenită la deslipirea uterului de beșică era atît de mică și situată atit de jos în cît nu se

Scanned with OKEN Scanner

făcea evidentă de cît la umplerea artificială a beşiseĭ, de acea am lăsat'o nesuturată. Sonda permanentă Pezzer fiind bine suportată. n'am găsit nicĭ un inconvenient a o lăsa maĭ lung timp. Vindecarea după cum s'a vĕzut a fost perfectă.

Şi această bolnavă a fost revĕzută de noĭ după o trecere de cincĭ lunĭ de la operaţie într'o stare de sănătate perfectă.

8. Retroflexiune a uterului fixată. — Operaţia Mackenrodt cu «firul de abreviaţiune»

N-rul Div. 185. Femee în etate de 23 anĭ, măritată de 5 anĭ, a avut douĕ faceriĭ normale şi treĭ pierzaniĭ.

Suferindă de cincĭ lunĭ în care timp s'a dat de către medicĭ prea puţină atenţiune organelor eĭ genitale şi a fost tratată în spital ca şi în particular de hypochondriacă fără nicĭ o ameliorare. Nemenstruată de treĭ lunĭ.

Se diagnostichează o retroflexie fixată şi se procede la liberarea şi redresarea uteruluĭ în modul următor:

Narcoza cu chloroform ; s'aŭ consumat 50 grame şi operaţia a durat treĭ sferturĭ de oră.

Se fixează uterul cu ajutorul penselor cu dinţĭ, se face raclajul cavităţiĭ cervicale numaĭ, cu lingura noastră specială pentru acest scop după modelul aproape a lingureĭ duble a luĭ Roux-Martin ; se complectează apoĭ aseptizarea prin detergearea cu sublimat a acesteĭ cavităţĭ. Vaginul prealabil aseptizat se incizează transversal pe părete le sĕŭ posterior în apropierea fundului de sac, se deschide cavitatea luĭ Douglas, se desfac cu degetele aderenţele uteruluĭ şi acele ale trompeĭ din stînga ajutînd această operaţiune dificilă cu mîna stîngă aplicată pe abdomen. Se inspectează ovarele, trompa dreaptă şi se găsesc normale, neaderente.

Se face colpotomia anterioară, se refulează beşica în sus, dea semine şi pe părţile laterale. Pliul peritoneal vesico vaginal — Douglasul anterior — se găseşte astfel ridicat sus fără a se deschide.

Trecênd degetul indicator al mîineĭ stîngĭ prin plaga vaginală posterioară, încărcăm asupra luĭ margina inferioară a ligamentuluĭ larg stîng prin care trecem un ac curb înarmat cu un fir de catgut Acul este introdus d'inainte înapoĭ aproape la nivelul orificiuluĭ intern uterin căutînd a ne afla sub arteria uterină şi la aproape un centimetru departe de uter în ligamentul larg ; el este scos ceva maĭ jos şi apropiindu-ne de bordul uteruluĭ, de dinapoĭ înainte ; firul formează astfel o ansă în care se află porţiunea inferioară a liga-

Scanned with OKEN Scanner

mentuluĭ larg. Acul se trece apoĭ în cea-l-altă parte și se formează o ansă identică asupra ligamentuluĭ drept. Se obține cu modul acesta după ce legăm și strângem capetele firuluĭ, un opt de cifră format de catgut, culcat, pe fața anterioară a uteruluĭ.

Se face colporafia anterioară lăsând un mic orificiŭ la inserțiunea pe porțiunea vaginală, pe unde introducem o meșă îngustă de gază sterilizată; acest fitil se scoate după o trecere de zece ore.

Orificiŭl de incisie din fundul de sac posterior se drenează cu gază iodoformată sterilizată, cu care se face și pansamentul vaginal.

Decursul ulterior cu desăvârșire apyretic. Prima schimbare de pansament are loc după opt zile.

In timpul ședereĭ bolnaveĭ încă în spital, apare menstruația la timpul obicinuit când î-ĭ venia și maĭ înainte de a fi bolnavă; pacienta se îngrașă, toate symptomele morbide dispar, uterul se menține redresat. Bolnava iese pe deplin restabilită.

Această operație pe care o țin de la însușĭ autorul eĭ și am căutat a o descrie pe cât am putut maĭ bine, se aplică tot atât de avantagios în prolapsele uterine ca și în retroflexiunile și retroversiunile acestuĭ organ; în retrodeviațiunĭ însă condițiunea esențială pentru întrebuințarea eĭ este ca uterul să se găsiască jos; metoda nu se pretează pentru celel'alte cazurĭ.

După cum se vede rezultatul se obține prin scurtarea margineĭ inferioare a ligamentelor largĭ prin strângerea firuluĭ în ale căreĭ anse ele se află prinse; de aicĭ zis „fir de abreviațiune“ nume ce însă nu știŭ dacă e agreat de autorul procedeuluĭ.

Operația se poate numi simplă după cum se vede și făcându-se fără deschiderea cavitățiĭ peritoneale, nu expune la nicĭ unul din accidentele la care aceasta dă naștere; este lipsită decĭ de orĭ-ce pericol. Ea nicĭ nu este greŭ de executat. Singurul act dificil este trecerea firuluĭ în partea dreaptă maĭ cu seamă unde trebue cineva să fie ambidextru pentru mai multă ușurință. Pentru cazurile unde nu avem nevoe de colpoceliotomia posterioară, trebue să luăm bine seama ca acul să nu prindă păretele posterior al vaginuluĭ ce într'un asemenea caz s'ar afla și el încărcat pe degetul nostru împreună cu ligamentul larg.

Un alt accident ce s'ar putea întîmpla la trecerea firuluĭ

Scanned with OKEN Scanner

este ca să prindem și arteria uterină cu el și la aceasta trebue să fim atenți, măcar că cred că chiar de s'ar întîmpla așa ceva n'ar fi o mare nenorocire.

Ureterele la rîndul lor ne împiedecă a merge prea mult în afară, lateralmente cu aplicarea anseĭ de catgut. Vom aminti în această privință însă că deși *Luschka* arată că ureterele trec la o distanță numaĭ de 8 milimetri departe de partea supravaginală a cerviceluĭ, prin refularea beșiceĭ în sus le forțăm și pe ele să se retragă așa că am putea merge fără teamă cu ligatura la $1^1/_2$ ctm. în afară de bordul lateral al uteruluĭ și așa departe nu e desigur necesar ca să ajungem. Din contră, punctul de jos al împunsătureĭ aculuĭ îl stabilim chiar la marginea uteruluĭ și astfel punctul de sus ce trebue scos maĭ în afară are destul spațiŭ. Riscul decĭ de a ataca ureterele este și maĭ mic.

Un detaliŭ ce nu trebue scăpat din vedere este că la strîngerea noduluĭ să lăsăm uterul liber de a se redresa ajutîndu-l încă în aceasta cu degetele cu care dirijăm nodul șĭ care 'l vor împinge în sus.

Meșa introdusă în micul orificiŭ ce se lasă neînchis la colporrafia anterioară și anume la unghiul superior al acesteĭ plăgĭ operatoriĭ, am văzut'o aplicată de *Duehrssen*, promotorul colpocoeliotomieĭ anterioare, ca măsură de precauțiune pentru drenarea sîngeluĭ ce eventual s'ar putea îngrămădi și stagna. Ea nu este absolut necesară și trebue scoasă după 12 ore.

Se înțelege că în cazurile unde uterul este fixat, va trebui să rupem maĭ întîiŭ aderențele; aceasta necesitează atuncĭ, ca și în cazul de față, deschiderea cavității peritoneale, pentru care preferăm a interveni pe calea colpocoeliotomieĭ posterioare cum s'a văzut. La manipulațiunile de desprindere a anexelor ne servim cu mare avantagiŭ, pe lîngă ruperea aderențelor cu degetele și de un tampon de gază sterilizată fixat pe vîrful uneĭ pense lungĭ cu dințĭ cu ajutorul căruia prin mișcărĭ, le așĭ putea zice de lopățire, isbutim adesea maĭ degrabă să aducem anexele în plagă.

Scanned with OKEN Scanner

De și trompa prezintă pe suprafața eĭ pseudomembrane rezultînd de la adesiunea eĭ, ea n'a fost excizată; prin redresarea uterului și trompa e nevoită așĭ schimba poziţiunea și ne maĭ venind în contact cu suprafața proaspătă sîngerîndă de unde a fost scoasă, nu se poate fixa din noŭ.

Cine a cetit articolul a înțeles de sigur cît de riguroase aŭ trebuit să fie toate măsurile noastre de asepsie pentru ca ele să ne asigure succesele și decursurile cu desăvîrșire apiretice pe care le arată operatele noastre. Modul cum se fac aceste preparative în serviciul nostru ne ar extinde prea mult dacă am fi voit a'l descrie aicĭ și rămîne să facem aceasta la o proximă ocaziune.

O formă neobișnuită de oclusie intestinală.

de

Dr. R. DONA, medic secundar

In ziua de 24 Februarie am fost chemat de urgență la spital pentru a vedea un bolnav cu simptome de peritonită supra acută survenită brusc.

Am găsit un individ de 48 anĭ, căruțaș de meserie care, îmĭ spuse că în dimineața zileĭ precedente ridicînd cu lopata la niște grămeḑĭ de zăpadă, începu a avea dureri vagĭ în pântece, precum și într'o hernie ce oavea de mulțĭ anĭ în partea dreaptă-regiunea inguinală.

Către seară durerile accentuêndu-se, deveniră intolerabile, bolnavul începu să sughiță des, îl treceaŭ sudorile și avea vărsăturĭ. In această stare găsesc bolnavul în camera de gardă, pulsul numĕra 120 pe minut.

Prin examenul local găsesc abdomenul enorm distins, colonul se desina. In ambele regiunĭ inguinale constat presența uneĭ herniĭ inguinale, cea din stînga bubonocel, cea dreaptă osheocel. Hernia dreaptă era puțin dureroasă, totușĭ reductibilă și în tentativele de reducere, producea gargouillement și se simțea destul de liber inelul inguinal.

Bubon ocelul din stînga era perfect reductibil.

Scanned with OKEN Scanner

Maximul durerilor le acuza bolnavul în regiunea periombilicală de unde se iradiaŭ în tot abdomenul.

Bazêndu-mĕ pe fenomenele expuse şi pe faptul că bolnavul nu avusese nicĭ o emisiune de materiĭ fecale saŭ gaze pe anus de maĭ bine de 20 ore, cu toate că ĭi se administrase şi un purgativ în oraş, am pus diagnosticul de oclusie intestinală cu multă probabilitate şi am decis imediat intervenţiunea.

Sub anestesia cloroformică am făcut laparatomia mediană supra şi subombilicală, incizia avînd 25 ct. m. lungime.

După deschiderea peritoneuluĭ, împreună cu o cantitate de liquid sero-sanguinolent cu miros intestinal, sbucni afară o parte din intestinul gros subt o tensiune enormă.

Am constatat că este colonul ileopelvien care umplea maĭ tot abdomenul, formênd o ansă de un metru lungime şi torsionată la baza sa care era mascată de anse de intestin subţire de aspect normal.

Căutênd a da la oparte aceste anse subţirĭ pentru a inspecta maĭ bine felul torsiuneĭ am constatat că una din anse era fixată prin aderenţe nu tocmaĭ puternice, în sacul herniar drept, fără a fi însă strangulată

In tracţiunile noastre asupra anselor subţirĭ, aceste aderenţe s'aŭ desfăcut cu foarte multă uşurinţă, lăsînd sĕ se vadă bine torsiunea care se face de la stînga la dreapta pe baza anseĭ colonuluĭ ileo-pelvian făcênd să se alipească supra-punêndu-se îmbucarea colonuluĭ iliac cu colonul pelvian şi îmbucarea acestuia din urmă cu prima porţiune a rectuluĭ.

Am detorsionat numaĭ de cât flexura sigmoidiană care-şĭ perdu puţin din volumul sĕŭ rămânâd totuşĭ foarte distinsă din cauza lipseĭ de tonicitate paralitice. Tot intestinul gros era foarte dilatat de gaze.

Atunci introducând o sondă oesofagiană prin anus până în această ansă am căutat să exprim gazele. Reuşind a evacua gazele am făcut o spălătură cu ser artificial prin sondă şi am redus pachetul intestinal închizênd abdomenul cât maĭ solid.

In timpul operaţieĭ s'a injectat bolnavuluĭ 1000 gr. ser artificial în ţes. cel. ipodermic Seara s'a maĭ injectat 1000 gr. ser.

După operaţie temperatura a fost 38^4, iar pulsul 12 · pe minut.

A doua zi temp. 38 pulsul 120. Bolnavul nu are vărsăturĭ dar are o diaree profusă şi accese de tuse care-l sufoc I se administrează o poţiune cu cafeină şi se explică numeroase ventuze pe tot toracele.

Se face un examen al urineĭ care decelă presenţa albumineĭ, indicanul abondent şi urea crescută: 42 gr. la litru.

In zilele următoare temperatura a variat între 37 — 38.

Pulsaţile scăzură la 100 şi apoĭ la 96 pe minut.

Diarea maĭ încetase, starea generală se îmbunătăţia, bolnavul

cerea de mâncare abdomenul nu era dureros și accesele de tuse se răriseră sub influența tratamentului. A 8-a zi de la operație bolnavul succombă în mod rapid cu fenomene asfixice survenite subit.

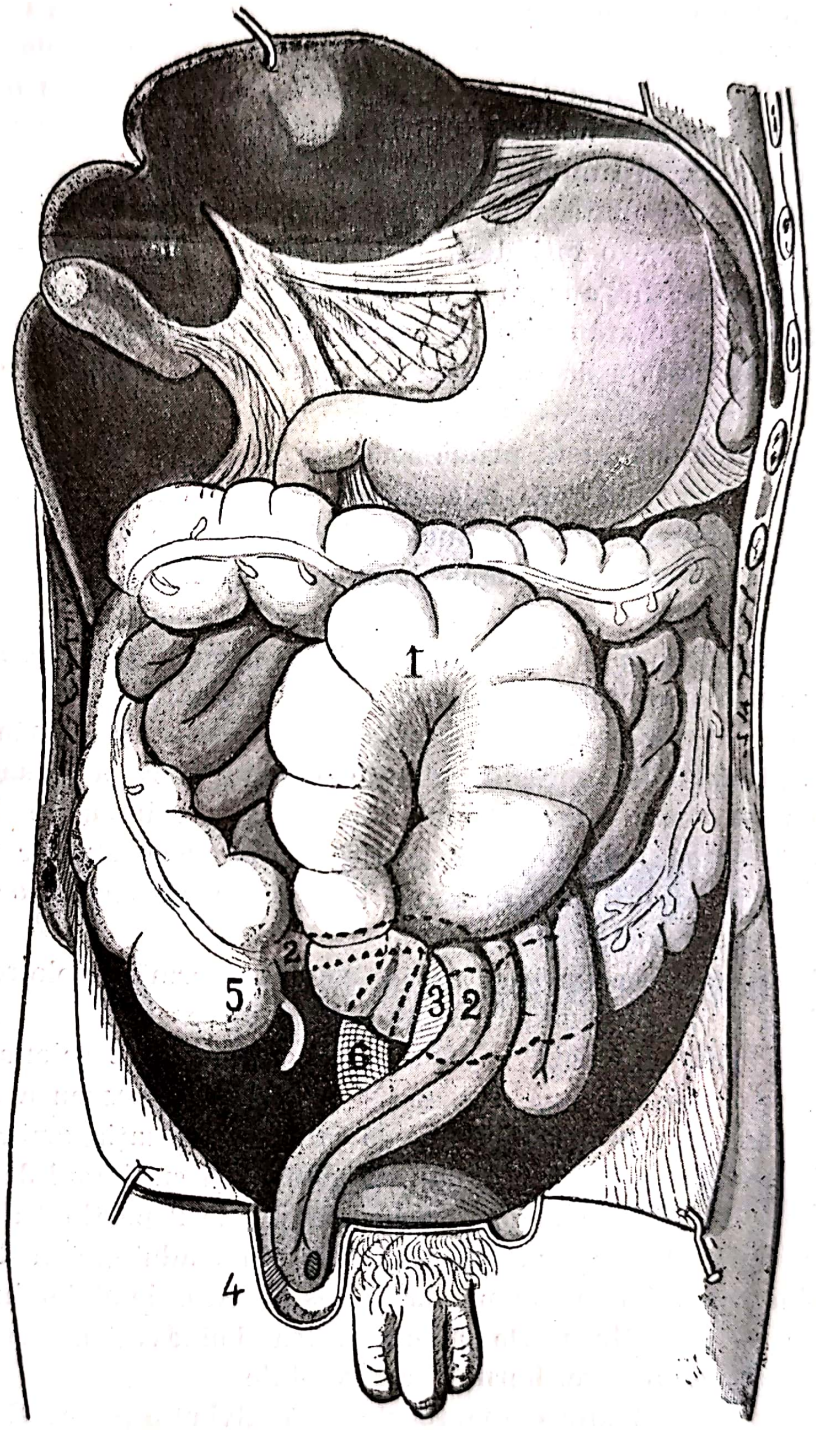

La necropsie se găsește din partea plămânilor bronșiolită și o stare de edem acut — cauza esențială a morței, prin insuficiența pulmonară ce crease. Cordul era dilatat și acoperit cu plăci întinse lăptoase pe pericard, musculatura sa degenerată, flască și friabilă.

Scanned with OKEN Scanner

Ficatul și rinichiĭ congestionați de volum normal.

Dar partea importantă a necropsieĭ este dispositiunea intestinelor lată ce s'a găsit: Intestinul subțire de aspect normal, intestinul gros dilatat în toată întinderea sa și pare mult mai lung ca de obiceiŭ. Colonul iliopelvian forma o ansă foarte dilatată ce umplea mai tot abdomenul și era torsionată la baza sa. Această torsiune însă nu ar fi împedicat trecerea materiilor prin intestin dacă nu ar fi intervenit un alt factor și anume:

Partea torsionată situată tocmaĭ peste începutul ileonuluĭ la cec îl comprima pe o întindere de câțiva centimetrĭ (7 — 8).

Această primă ansă a ileonuluĭ plecând decĭ din coec mergea de la dreapta spre stânga pe dedesuptul torsiuneĭ apoĭ o înconjura și trecând de la stânga la dreapta se dirija spre hernia din partea dreaptă.

Examinênd această primă ansă ileală constatăm pe dânsa presența a câtor-va pete roșiĭ injectate în dreptul cărora seroasa intestinuluĭ își perduse aspectul lucios și devenise de aspect granulos. Pe altă parte examinênd, după deschidere interiorul saculuĭ herniar drept care era de mărimea unuĭ oŭ de gâscă, constatăm asemenea câte-va plăcĭ acoperite de muguri roșiĭ — urmele unor aderențe recente cu ansa ileonuluĭ desfăcute cu ocazia operațieĭ

Afară de acestea ansa ileală care fusese angajată în hernia dreaptă presintă la mesenterul sĕŭ o placă albă de țesut fibros, (urmă a uneĭ vechi infiamațiunĭ) tocmaĭ la nivelul unde lua contact cu torsiunea sigmoidiană. Insist asupra acesteĭ plăcĭ albe pe mesenterul ileonuluĭ de oare ce ea este cauza eficientă a oclusiuneĭ după cum se va vedea mai la vale.

Toate aceste constatărĭ ne aŭ condus la următoarele reflexiunĭ cu privință la mecanismul oclusiuneĭ intestinale:

Maĭ întâiŭ a existat anomalie de desvoltare a colonuluĭ iliopelvian. Este știut din anatomie și D-l Prof. Toma Ionescu a arătat în lucrarea D-sale despre colonul iliopelvian că în situația embrionară o ansă din colonul pelvian se află în abdomen și cu timpul descinde în pelvis unde se găsește la naștere formând cele 2 porțiunĭ: pelviană și prepelviană. D-sa a maĭ arătat că la omul adult în mod permanent colonul pelvian poate presinta această situație abdominală ca o anomalie de desvoltare. De alt-mintrelea bolnavul nostru avea și alte viciĭ de desvoltare, herniile congenitale.

Prea marea laxitate a mesocolonuluĭ pelvian a permis libera desvoltare a anseĭ sigmoïdiene *înaintea ileonuluĭ* contrar de cea ce se intâmplă normal când ileonul se află înainte și colonul pelvian rămâne pe planul cel maĭ profund.

In timpul eforturilor colonul pelvian aplicându-se de peretele abdominal contractat, comprima la spatele sĕŭ pe coloana vertebr ală ansele ileonuluĭ carĭ căutând a fugĭ alunecaŭ pe după colonul pelvian și

Scanned with OKEN Scanner

veneaŭ spre ipogastru unde era maĭ mult loc şi de acĭ una din anse se angaja în hernia inguino-scrotală, ce bolnavul purta de mulţĭ anĭ în partea dreaptă. Odată angajată acea ansă făcea prin o cută a mesenteruluĭ sĕŭ — după cum a observat şi D-l Prof. Babeş care a făcut necropsia cadavruluĭ, o bridă resistentă ca o coardă întinsă care strangula colonul pelvian tocmaĭ peste torsiunea sa cât timp sta ansa în sacul herniar. De alt-mintrelea la acest nivel mesenterul era îngroşat, foarte resistent, fibros şi presenta placa despre care am vorbit maĭ sus.

E foarte firesc lucrul că la bolnavul nostru care avea din când în cînd fenomene transitoriĭ de obstrucţie intestinală în momentul. când ansa ileonuluĭ a prins aderenţe în sacul herniar oclusiunea să se fi stabilit definitiv cu tot cortegiul eĭ simptomatic.

In privinţa torsiuneĭ sigmoidiene aceasta există şi în stare normală la uniĭ indiviziĭ — era permeabilă şi nu ar fi putut produce oclusiă fără concursul cuteĭ mesenterice care o strangula.

In cazul de faţă această torsiune era exagerată cu o jumătate de tur, căcĭ ansa strangulată, din cauza distensiuneĭ gazoase tindea să se desvolte spre dreapta şi înainte unde o împingeaŭ ansele intestinuluĭ subţire de dedesupt şi unde găsea peretele abdominal maĭ depresibil.

Xeroform

Cel maĭ bun şi cel maĭ eftin succedaneŭ al iodoformuluĭ

Inodor, netoxic chiar la uzul intern în dose marĭ ca antiseptic intestinal. Analgesic şi emostatic, neiritant, nu produce eczemă. Desodorisează chiar secreţiunile infecte, reduce supuraţiunea în mod surprinzător de repede şi are efecte sicative eminente. Mugurii cărnoşi sunt câte-odată maĭ micĭ de cât aceĭ produşi de iodoform, însă xeroformul întrece atât iodoformul cât şi orĭ-ce altă substanţă prin puterea sa dermatoplastică. Specific la ulcerile moi şi la ulcerile cronice ale gambeĭ, precum şi la eczemele umede. Plăgile recente le vindecă per primam şi în timp mult maĭ scurt. Din cauza netoxicităţeĭ şi acţiuneĭ sale analgesice este de mare folos în ginecologie şi la combustiuni. In tratamentul eczemelor umede cronice (intertrigo ş. a.) ajunge aplicarea repetată de vată xeroformată; băi şi pansamente devin ast-fel inutile.

— Probe şi literatură gratis —

Fabrica chimică von Heyden, Radebeu-Dresden

REPRESENTANT GENERAL PENTRU ROMÂNIA:

N. Genovitz, Bucurescĭ, Strada Căldărarĭ No. 1.

Scanned with OKEN Scanner

FAPTE ŞI OBSERVAŢIUNI

DIN SERVICIUL CLINICO-CHIRURGICAL

al D-luĭ Profesor Thoma Ionescu

Splenectomia

Observaţiunĭ clinice

(Urmare [1])

Cazul XXXVII. — Luţa V. T., 54 anĭ, din Cotrocenĭ, menajeră, intră în serviciŭ la 25 April 1901.

Antecedente. — Cele ereditare şi colaterale fără importanţă. In copilărie a zăcut de rugeolă, scarlatină şi variolă.

Istoricul. — Pe la vârsta de 12 anĭ a suferit de febră palustrăe tip cotidian, timp de aproape un an, după care a observat că i s formează un fel de lespede în regiunea ipocondruluĭ stâng, lespede ce de la început o simţea dedesubtul coastelor.

Pe la vârsta de 16 anĭ a avut din noŭ accese de febră palustră tot tipul cotidian şi care aŭ durat douĕ lunĭ. Tumora din ipochondru a început să se mărească, după aceste accese de febră şi să o jeneze la munca câmpuluĭ; nu putea să sufere nicĭ încingătoarea. Căsătorită la 16 anĭ, menstruele i-aŭ apărut pentru prima oară la cincĭ lunĭ după căsătorie, cu durata de 6 ţile, perderĭ abondente şi fără durerĭ. Ele s'aŭ continuat regulat cu aceleaş caractere.

A rămas gravidă la 17 anĭ, facerea la termen şi normală cu doĭ gemenĭ. In timpul sarcineĭ n'a resimţit nicĭ o jenă din partea lespedeĭ din abdomen, a avut însă epistaxis în maĭ multe rândurĭ.

---

1) Vezĭ *Revista de Chirurgie:* Tom I, p. 514 şi 557; Tom, II, p. 360 Tom. III, p. 398 şi 495; Tom. IV, 264.

Scanned with OKEN Scanner

După facere tumora din ipoccondrul stâng se lăsă mai jos, dar fără turburări apreciabile, a putut să-şi vază de ocupaţiile ei.

In urmă, la intervale de câte un an $^1/_2$, a mai avut trei facer. normale. Copii aŭ murit toţi foarte mici de inaniţie saŭ dizenterie

După aceasta pacienta s'a mutat în altă comună, unde a făcut 5 copii care trăesc şi sunt sănătoşi. Mutându-se înapoi pe lângă Cotrocenĭ, a căpătat din noŭ timp de 2 săptămâni accese de febră palustră. De atunci n'a mai avut nici un acces; în schimb însă tumora s'a mărit şi a descins mai mult în abdomen.

De un an de ţile are şi ùşoare dureri şi turburări stomacale, după fie care masă senzaţie de greutate la epigastru şi dispnee. Jenă şi mai mare în mers şi turburările digestive aŭ silit-o să vie la spital.

Starea prezentă. — De constituţie relativ bună pentru vârsta ei, tegumentele de culoare galbenă teroasă. Nu presintă nimic din partea organelor toracice. Matitatea ficatuluĭ trece puţin mai jos de falşele coaste, ca întindere însă e normală.

Abdomenul la inspecţie, e puţin mai bombat de partea stângă, nu se observă nici o circulaţie suplimentară. Cicatricea ombilicală normală. Prin palpare se constată o tumoră ce ocupă ipochondrul şi flancul stâng, dură, cu suprafaţa netedă, cu ambele margini, anterioară şi posterioară, netede. E nedureroasă la presiune şi mobilă. Când bolnava e în picioare, matitatea tumoreĭ, se întinde în sus cu două degete deasupra coastelor şi în jos până în fosa iliacă. Lungimea ei pare de 24 cm., înăuntru se apropie la două degete de linia mediană, în afară dispare în flanc. In decubit orizontal, tumora se ridică puţin şi fuge sub coaste.

Nimic de notat din partea organelor genitale. Cantitatea de urină pe zi 700—800 gr., analiza arată 0.20 ctgr. albumină-serină. Temperatura normală, asemenea şi pulsul.

Operaţia.—2 Maiŭ. Laparatomie supra-ombilicală. Splină mărită mult fără aderenţe, se exteriorizează. Pediculul se tratează ca de obiceiu, legând vas cu vas şi peritonizând bonturile. Sutura plăgeĭ abdominale în masă, cu fire de argint. Pe splină plăci albicioase, greutatea ei 1700 gr., lungimea 26 cm., lăţimea 18 cm.

După operaţie bolnava e liniştită. Pulsul 76, temp. 38, se face o injecţie de 700 gr, ser.

3. Mai. Temp. 37^2—38^4, pulsul 90. Urina pe zi 1000 gr. Se dă un gr. chinină.

4. Mai. Temp. 37-38^4, pulsul 88, urina 1000 gr. Chinină. In ziile următoare bolnava se găseşte bine, numai temperatura vesperală prezintă mici ascensiuni, până la 37^8 şi chiar 38, pentru care se fac injecţiuni subcutanate de chinină.

La *14 Mai* se suprimă firele, reunirea per pirmam. Temperatura devine şi se menţine normală, starea generală foarte bună. Ese vindecată la 31 Mai 1901.

Scanned with OKEN Scanner

Examenul sîngeluĭ:

Inainte de operație	Glob. roșiĭ . .	2.500.000
	„ albe . .	3.125
	Hemogl. . . .	92
	prop	1 :770
După operație $^{20}/_{5}$	Glob roșiĭ	2.310.000
	„ albe	3.125
	prop.	1:738
$^{27}/_{5}$	Glob. roșiĭ	2,310.000
	„ albe	3.125
	prop.	1 :784

Toxicitatea urinară	înainte de operație	43
	după operație . .	84

Cazul XXXVIII. — Rebeca A., de 40 anĭ, menageră, intră în serviciŭ la 3 Iunie 1901.

Antecedente. — In copilărie a suferit de variolă, la vîrsta de 10 anĭ de febră-palustră. Menstruată pentru prima oară la 13 anĭ cu dureri, perderĭ puțin abundente, durata 3-4 zile; s'aŭ urmat regulat cu aceleași caractere. Căsătorită la 22 anĭ, menstruația a devenit nedureroasă, a avut 5 faceri normale.

Istoricul boaleĭ. — Acum 3 anĭ, e apucată într'o zi de un frison însoțit de călduri, și de atunci zilnic a avut accese de febră timp de doĭ anĭ cu tot tratamentul chininic. In acelaș timp bolnava a început să acuze o jenă și dureri în ipochondrul stîng, care însă n'o împedecaŭ de la ocupațiile eĭ. De la această dată menstruația a încetat; n'a avut turburări digestive, nicĭ icter. E un an de când a observat o mică tumoră sub piele în regiunea toracică stângă laterală, moale, mobilă, care a crescut încetișor pînă acuma, acuzând și dureri nevralgice spontanee, și maĭ ales la presiune.

Bolnava nu și-a dat nicĭ odată seama de existența vre une umflăturĭ în abdomen.

Starea prezentă. De constituție bună, nu e slăbită, are poftă de mâncare, nu prezintă nicĭ o turburare digestivă. Organele toracice normale.

In abdomen, de partea stîngă, sub falșele coaste se constată o tumoră, cu marginele netede, turtită, nedureroasă, foarte mobilă care se întinde în jos pînă aproape în dreptul spineĭ iliace antero-posterioară, înăuntru la 3 degete de linia mediană.

Pe peretele lateral stîng al toraceluĭ, se observă o tumoră rotundă de mărimea uneĭ portocale, netedă, moale, puțin mobilă sezilă, puțin dureroasă la presiune și pare superficială.

Lobul drept al ficatuluĭ trece cu 3 laturĭ de degete de coaste în jos, întinderea matităței luĭ însă e normală.

Scanned with OKEN Scanner

Organele genitale normale. Urina nu conține nicĭ zachăr, nicĭ albumină, cantitatea în 24 ore e de 800 grame.

Operația 13 Iunie. Laparatomie mediană supraombilicală. Splina mobilă, se extirpă lesne. Sutura plăgeĭ cu fire de argint procedeul serviciuluĭ. Incizând tumora de pe torace, se scurge un lichid purulent, se spală și se drenează cu tub.

14 Iunie. Temp. 37-37⁸, pulsul 84, urina 600 gr. turbure.

15 Iunie. Temp. 37⁸-38, pulsul 104, pometele roșiĭ, ușoară dispnee. Raluri de congestie la pulmonul stîng. Ventuze. Se panseză abcesul cu apă oxigenată, secreție foarte puțină.

In zilele următoare temperatura e normală, pulsul normal, se panseză zilnic abcesul, care are tendință spre vindecare repede.

25 Iunie. Se scot firele de argint, reunire per primam. La 4 Iulie e cicatrizată și plaga toracică.

Ese complect vindecată la 15 Iulie 1901.

Examenul sîngeluĭ:

Inainte de operație $^{11}/_{6}$
- Glob. roșiĭ . . 4.630.000
- „ albe . . 6.250
- Proporția . . 1 :737
- Hemogl. . . . 74

După operație $^{27}/_{6}$
- Glob. roșiĭ 4 630 000
- „ albe 12.500
- froz. 1 :370
- Hemogl. 96

Greutatea splineĭ 500 gr., lungimea 0 21 cm., lățimea 0.12 cm. circonferența 0.51 cm., grosimea 5-7 cm.

Toxicitatea urinară
- înainte de operație 53
- după operație . . 65

Cazul XXXIX. *Gheorghe A. C.*, de 55 anĭ, din Brăila, îutră în serviciŭ la 28 Iunie 1901.

Nimic de notat în antecedentele ereditare și colaterale ale pacientuluĭ, în cele personale nu găsim de cât că a suferit câtva timp de o otoree dreaptă în copilărie, de care s'a vindecat fără nicĭ o urmare.

Istoricul boaleĭ Acum 10 anĭ a suferit câteva lunĭ din vară și toamnă de friguri intermitente, cu cele 3 stadiĭ caracteristice; câteva lunĭ după aceasta a inceput să simtă greutate și puține durerĭ în ipochondrul stîng, turburările creșteaŭ continuŭ dar foarte încet și se însoțeaŭ de desvoltarea uneĭ tumorĭ care proemina sub marginea costală și se lăsa din ce în ce maĭ jos în flancul corespundent. Odată cu acestea organismul slăbea în raport cu creșterea tumoreĭ. După spusele bolnavuluĭ, accesele de friguri nu s'aŭ reprodus, părăsise de alt-fel localitatea palustră unde locuise pînă atunci. De 30 anĭ e purtătorul unuĭ punct de hernie inguinală la dreapta.

Scanned with OKEN Scanner

Starea prezentă. Bine conformat, musculatura mediocru desvoltată. Nimic de notat din partea pulmonuluĭ, nicĭ a corduluĭ. Puls foarte regulat, bate 80 pe minut.

Ficatul mărit, matitatea luĭ începe de la al 6-lea spațiu intercostal și se întinde pînă la 2 laturĭ de deget, sub falșele coaste.

Sub marginea costală din stânga se simte o tumoră regulată proeminentă, de mărimea unuĭ cap de fĕt. Matitatea tumoareĭ se întinde în sus până la coasta 7-a, înapoĭ până la 4 laturĭ de deget de la coloana vertebrală, marginea anterioară de sub coastă la nivelul cartilajuluĭ coasteĭ a 7-a înaintează până în linia mediană, trece prin ombilic pentru a se continua cu marginea inferioară care traversează orizontal flancul la nivelul ombiliculuĭ. Tumora e mobilă puțin în sens transversal foarte puțin în sens vertical. Dură la palpație, cu suprafața ușor boselată, marginele regulate, netede, bine limitate.

Nimic de notat din partea tubuluĭ digestiv, a organelor genito-urinare.

Operația. 2 Iulie. Laparatomie snpraombilicală, splină fixă cu o perisplenită intensă cu plăcĭ calcare. Deslipirea se face cu greutate, lăsând o suprafață vastă sângerândă. Se exteriorizează splina, se leagă pediculul și se extirpă. Cavitatea rămasă în urma extirpăreĭ sângerează mereŭ și în cantitate, hemostaza prin pensare șĭ legătură saŭ legătură cu acul fiind imposibilă, se încearcă a se drena cavitatea printr'o incizie laterală și tot neputându-se opri hemoragia, se marsupializează toată loja splenică la plaga abdominală mediană. Se tamponează burând cavitatea cu tifon iodoformat, pansament elastic și compresiv cu un bandaj de corp·

După operație pulsul e slab, frequent ; se injectează 1000 gr ser sub piele. Pulsul devine plin, starea generală satisfăcătoare. La ora 3 p.m pacientul făcând un efort, pentru a se pune pe vasul de noapte, sucombă brusc.

La necropsie se găsește pulmonul drept aderent prin tracte fibroase, cel stâng turtit. Cavitatea pleurală stângă conține aproximativ 200 gr. lichid loja splineĭ plină de coagulĭ de sânge, vasele pedicululuĭ legate, firele în loc

---

SPITALUL COMUNAL PLOEȘTĬ

Fibro-saroom al ovarului drept. — Laparotomie. — Vindecare

Obs. de

Dr C. VASILIU, medicul spitalului.

In ziua de 18 Aprilie a. c. intră în cura spitaluluĭ Comunal bolnava Ana Sterienescu, de la care am aflat următoarele:

Ca antecedente ereditare nimic important.

Ca antecedente personale, la etatea de un an a suferit de variolă; acum patru anĭ, a suferit de febră intermitentă de natură palustră; menstruația pentru prima oară la 16 anĭ; menstruele urmaŭ regulat fără durerĭ. A născut 7 copiĭ, nașcerĭ normale la termen Acum 10 lunĭ, bolnava simte în fosa iliacă stângă o tumoare de mărimea uneĭ portocală, apăsând de acea tumoră, bolnava nu simția nicĭ o durere. In luna Decembre 1901, bolnava a simțit că tumora a trecut în dreapta și că devenea din ce în ce maĭ mare, și de la această dată, simțea că abdomenul se mărea de volum, din ce în ce maĭ mult și era în mare siguranță că era în poziție.

Bolnava în luna Marte se presintă la consultațiile gratuite ale acestuĭ spital, unde diagnosticându-se afecțiunea, ’ĭ s’a propus operația, pe care bolnava o refuză.

In acest timp s’a căutat cu diferite femeĭ de la care a luat maĭ multe felurĭ de medicamente, altele aŭ asigurat’o că este gravidă, și de la toate acestea neînțelegând nimica, se dicîde a veni din noŭ la spital, unde se și primește în ziua de 18 Aprilie a. c.

Starea presentă. — Bolnava de constituție bună, puțin slăbită, de talie mijlocie, în etate de 46 anĭ, servitoare, născută și domiciliată în Ploeștĭ; din partea organelor toracice nimica de remarcat; abdomenul mărit de volum; circumferința în dreptul ombiliculuĭ 98 etm., se constată liquid în cavitatea abdominală; prin palpare combinată cu tușeul vaginal, se simte în fosa iliacă dreaptă, o tumoră mobilă în partea eĭ superioară și laterală, aderentă la bază, dureroasă la presiune; în ziua de 19 Aprilie se face paracentesa si se extrage 18 kilo liquid gălbuĭ, având aparența oleoasă, în urma acesteĭ punctiĭ ne am putut da seamă exact de forma, sediul și duritatea tumoreĭ.

Se diagnostichează un fibro-sarcom al ovaruluĭ drept; se propune bolnaveĭ operațiunea, de și dânsa refusă, ’ĭ se administrează tratamentul tonic, cu care urmează zilnic, starea generală pare a se înrăutăți puțin, liquidul abdominal cu tendință la creștere; ast-fel în ziua de 17 Maiŭ luându-se circumferența abdominală, se găsește 118 ctm. în dreptul ombiliculuĭ.

Scanned with OKEN Scanner

Se face din nou paracentesa și se extrage 17 kilo, liquid asemenea în culoare și consistență ca cel întâiu.

După punctie palpându-se prin peretele abdominal, se găsește și pare că tumora a devenit mai mare și puțin mai dureroasă ; se institue din nou tratamentul tonic, cu care urmează mai mult timp. Liquidul se reproduce din nou, se face atreia punctie, și se extrage 16 kilo liquid gălbui ; starea generală a bolnaveĭ, nu tocmai bună, puțin slăbită de forțe, apetitul diminuat, dureri mai mari în abdomen ; se sfătuește din nou bolnava, spre a se supune uneĭ operațiuni mai serioase, mai radicale, cea ce consimte.

In urma acestora, se face preparațiunile operatoare în ziua de 23 Iunie a. c. se dă bolnaveĭ un purgativ, se recomandă a se face o bae caldă, se face o spălătură antiseptică vaginală ; și a 2 zi, 24 Iunie se procedează la operațiune ; asistați fiind de D-l Dr. Suceveanu, doctorand Negutz, Bușilă, și studenții în medicină Rădulescu și Constantinescu.

Se așează bolnava pe masa de operație, în positie declivă, cu capul în jos; prin aceasta împingându-se în spre diafragm ansele intestinale, se începe cloroformisarea, și după cât-va timp, bolnava fiind adormită complect, se face pe linia mediană o incisie până la ombilic; și după regulele indicate în laparotomie, se deschide cavitatea abdominală, și prin îndepărtătorul Prof. Dr. Juvara, se luminează în de ajuns câmpul operator; se așează compresele căldicele și aseptice în partea de sus, protejându-se ast-fel intestinele și seroasele de liquidele septice. Câmpul operator, fiind ast-fel luminat, se procedează în urmă la explorarea organelor și a aderențelor lor.

Cu degetul explorator se înconjoară tumora. care este aderentă de ovarul drept, se rup binișor toate aderențele, tumora se enuclează cu înlesnire, se face ligatura ligamentuluĭ larg drept, se excisează ovarul drept; se leagă unele vase care dădeaŭ încă sânge, se oprește emoragia capilară, apoĭ se suturează cu catgut de asupra ligaturelor cele două foițe ale seroaseĭ punându-le față în față

Hemostaza făcându-se complectă, se închide incisiunea abdominală—după ce mai întâi ne-am asigurat, că emostaza este complectă, cavitatea pelviană e curată, și ne conținând cuaguli saŭ vr'un liquid oare-care și în fine după ce ne-am asigurat de integritatea rectuluĭ și a vesiceĭ urinare.

In urmă se face pansamentul, și se transportă bolnava în reserva A. recomandându-i un repaos absolut, dietă lactată ; se ficsează membrele inferioare, în flexiune asupra abdomenulnĭ. Nicĭ un accident, nicĭ in timpul operațieĭ nicĭ după operație ; temperatura imediat după operație 37³ pulsul 76.

Tumora ce s'a extras, cântărită s'ă găsit în greutate de două kilo. Tumora multilobulată, dură, netedă la suprafață, lobiĭ u-

Scanned with OKEN Scanner

niformĭ, voluminoşĭ, şerpuiţĭ de vene mari; lobiĭ uniĭ de culoare albă albăstrui, alţiĭ de culoare rosă.

Incisându-se, la tăiătură sunt tarĭ, durĭ, de culoare roşietică, ne dând scurgere la nicĭ un liquid, şi formând numeroase cavităţĭ.

La microscop se observă elemente celulare rotunde, altele neregulate, oblunge, cu nuclei marĭ ovoizĭ diseminaţie printre straturile fibrelor conjuctive.

Venele şi capilarele sunt numeroase şi desvoltate;

Examenul microscopic, ne a pus pe cale a pune diagnosticul tumoreĭ de fibro-sarcom.

Bolnava văzută seara de noĭ; era linistită, temperatura 37^6 puls 76 nu acusă nicĭ o durere, veselă, a urinat o singură dată, s'a alimentat numaĭ cu lapte dulce şi rece.

A doua zi 25 Iunie a. c. T. D. 37^3 P. 68 bolnava în timpul nopţiĭ a fost liniştită, a avut un somn uşor; puţină transpiraţie, un scaun liquid; sete; simte puţin frig în corp, maĭ ales în membrele inferioare; slăbită de putere, ameţeală şi puţină durere de cap.

I se recomandă o poţiune tonică, i se face o injecţie cu ser artificial; cafea neagră, dieta lactată; vase de sticle cu apă caldă pe lângă membrele inferioare. S. T. 37^4 puls. 66 micu. 26 Iunie, bolnava aceaşĭ stare, aceaş: temperatură; se repetă aceaşĭ medicaţiune ca în ziua precedentă; bandajul curat nu se schimbă.

27 Iunie: T. D. 37^2 P. 64 S. T. 37^4 P. 66. bolnava pare maĭ bine maĭ învioşată; ĭi se recomandă o clismă purgativă, şi acelaş tratament intern.

28 Iunie—starea generală maĭ bună, T. D. 37 Puls. 64; S. T. 37^2 P. 68—Continuă cu tratamentul, bolnava din ce în ce maĭ bine cere a i se mări doza alimentaţieĭ cu lapte.

Iunie 29. aceaşĭ temperatură. *D* şi *S*; bolnava merge bine pansamentul curat.

30 Iunie bolnava foarte bine; bandajul s'a deranjat pentru care s'a luat măsurĭ a se schimba; se observă plaga reunită perprimam; se aplică din noŭ pansamentul, se recomandă a continua acelaşĭ tratament, repaos absolut, dieta lactată;

1 Iulie. Bolnava bine, din causă că este puţin constipată se ordonă Ol. Recină; are 2 scaune, se simte maĭ bine, maĭ uşor, starea generală se ameliorează din ce în ce maĭ mult, maĭ veselă, maĭ bine dispusă;

2 Iulie aceaşĭ stare bună; pansamentul se schimbă după 6 zile; plaga aproape vindecată.

Se urmează cu tratamentul tonic, pansamentul se schimbă din ce în ce maĭ rar, temperatura normală şi se urmează tot astfel pînă în ziua de 22 Iulie, a. c. când bolnava ese din spital complect vindecată.

Scanned with OKEN Scanner

Congresul al XIV francez de chirurgie, 21—26 Oct. 1901,

Chirurgia Splineĭ.

Rezumat după *Raportul luĭ Février.*

După ce face istoricul chirurgieĭ splineĭ, raportorul împarte subiectul de tratat în maĭ multe capitole, după afecțiunĭ.

Rupturile sub-cutanate ale splineĭ. 1° Splina e redusă într'un terciŭ. Hemoragia e simptomul dominant și e așa de rapidă, că bolnavul moare pe drum. *Edler* a adunat 44 cazurĭ cu 21 imediat mortale, 9 în prima oră. Violența traumatismuluĭ fiind mare și alte organe sunt atinse.

2° Splina e fisurată saŭ ruptă în maĭ multe bucățĭ fără a fi distrusă. Hemoragia une-orĭ e suspendată prin formarea unuĭ chiag în fisurĭ, intervenția hativă e atuncĭ de mare folos. Leziunile în asemene cazurĭ presintă o variație înfinită, după care varĭază și pronosticul. Une orĭ se formează un ematom sub-capsular, cu saŭ fără ruperea ulterioară a capsuleĭ. Din 33 cazurĭ de asemenea natură, 15 s'aŭ terminat prin moarte. Când traumatismul nu e localizat, diagnosticul organuluĭ lezat e dificil, intervenția însă în orĭ-ce caz e imperioasă. Elementele de diagnostic sunt hemoragia internă și sediul durereĭ. Când organul nu e separat în fragmente, fenomenele de emoragie internă sunt maĭ tardive și maĭ încete. In asemenea caz apar două simptome importante : *contractura abdominală*, care denotă cu siguranță o contuzie viscerală și *configurațiunea matității*, localizată în ambele flancurĭ, dar maĭ ales în cel stîng, alte-orĭ se face în fosele iliace și în regiunea ipogastrică.

Schimbarea de poziție nu face să dispară complect matitatea din flancul stâng ; aceasta din cauză că sângele din jurul splineĭ se încheagă repede, pe când în restul abdomenuluĭ rămâne încă fluid. Ansele intestinale sunt împinse spre rachis, ele nu înoată deasupra lichiduluĭ ca într'o ascită.

In sfârșit, în unele casurĭ, ruptura fiind mică, sângele se colectează în jurul splineĭ, face un ematon ; fenomenele inițiale se amendează și maĭ târziŭ apar fenomene de peritonită, când ematomul începe a supura ; ceea ce se poate întâmpla și cu un ematon sub-capsular, când nu se rupe ulterior.

Tratamentul. Pentru 56 cazurĭ sunt : 46 de extirparea splineĭ; treĭ cu tamponare ; unul cu sutura plăgeĭ splenice ; un caz de legătura vaselor pedicululuĭ și 5 de laparotomie simplă cu evacuarea epanșamentuluĭ.

Splenectomia a dat o mortalitate de 50 %, dar ea se aplică în cazurile cele maĭ grave, cele maĭ urgente. Precocitatea intervenției e un factor principal de vindecare. Consecințele splenectomieĭ sunt de mică importanță și transitoriĭ.

Scanned with OKEN Scanner

Cele-l'alte procedee de tratament sunt de necesitate. Numaĭ când ruptura e mică, de 1—3 cent. și superficială se poate recurge la sutură, combinată cu tamponarea. In cele-l'alte cazurĭ splenectomia se impune, afară numaĭ când splina e prea aderentă, când legătura pedicululuĭ se impune.

Plăgile prin arme de foc. Acestea sunt rare și în genere concomitente cu leziunea altor viscere; bolnavul dacă nu moare de emoragie, e expus peritoniteĭ. Mortalitatea, prin expectație e de 60-90%. Pe 6 cazurĭ de intervenție, 4 vindecărĭ și 2 decese, adică o mortalitate de 33 %. In cele douĕ mortale s'a făcut splenectomia, asemenea și în două din cele vindecate; în cele-l'alte douĕ sutura. Laparotomia în asemenea cazurĭ, nicĭ nu se discută, dacă plaga e mică sutura e suficientă.

Herniile traumatice ale plăgeĭ. Există în total 30 asemine observațiunĭ, de 24 orĭ s'a făcut splenectomia totală și de 6 orĭ numaĭ parțială, maĭ toate cu succes. Organul prin trecerea luĭ prin plaga abdominală se strangulează, cea ce 'l exteriorizează și garantează cavitatea peritoneală de infecție. Aceasta explică marele număr de succese în perioada pre-antiseptică. Azĭ, într'un caz recent, se poate încerca reducerea organuluĭ, dacă nu e lezat; dacă nu suntem sigur de antisepsia, maĭ bine practicăm splenectomia, cu reducerea pedicululuĭ saŭ fixarea luĭ în plagă. Intr'un caz maĭ vechĭŭ se poate exciza partea herniată cu termocauterul, maĭ prudent însă e de a practica și în aseminea caz splenectomia

Abscesele splineĭ. Sunt foarte dificile de diagnosticat, fie că sunt localizate în organ saŭ se însoțesc de perisplenite supurate; se confundă foarte des cu abscesele perisplenice cu origină streină de splină. Aceste abcese perisplenice pot fi localizate în jurul splineĭ saŭ evoluează în sus spre diafragm, când se pot deschide în pleură. Diagnosticul odată pus, intervenția se impune, asemene deschiderea abscesuluĭ perisplenic; splina dacă e abscedată se poate extirpa dacă aderențele nu se opun, alt-fel e maĭ bine a se marsupializa la plaga abdominală.

Când colecția e sus situată se poate ataca prin coaste. E prudent la deschiderea unuĭ abces perisplenic, de a nu căuta splina cu insistență, când nu se prezintă singură.

Kistele idatice și sero-sanguine. — *Puncția* simplă saŭ combinată cu *injecțiunĭ parasiticide* nu maĭ constitue azĭ o metodă. *Laparotomia* ancră se impune. Pe 31 cazurĭ, 22 vindecărĭ. Extirparea kistuluĭ e posibilă numaĭ când e pediculat, căcĭ alf-fel secțiunea splineĭ se coase greŭ fiind frabilă—*Splenectomia*, după unĭĭ, cum e Ionescu ar fi în totdeauna indicată, căcĭ fiziologicește ea e distrusă și mortalitatea e numaĭ de 15%. Când aderențele sunt prea intime, procedeul luĭ Delbet se impune. Marsupializarea e indicată când kistul e supurat și splenectomia imposibilă, saŭ când pereții sunt prea calcarĭ.

Scanned with OKEN Scanner

Splinele leucemice. — Intervenția e contra indicată, splenectomia e mortală, prin emoragie în cele mai multe cazuri, prin șoc rare-ori; emoragia se face chiar numai din aderențe slabe—mortalitatea e de 90, 4%. De altă parte intervenția n'are nici o influență asupra mersului ulterior al leucemiei

Splenomegalie paludică. — Toți autorii sunt de acord că odată perioada scleroasă începută, chinina singură sau combinată cu alte medicamente, nu mai are nici o acțiune asupra splineï; în acest moment ea devine nocivă pentru organism, cum a arătat Laveran. Iată de ce se practică splenectomia Statistica arată:

De la	1855—1880	2	operațiuni	cu 2	morți,	adică 100%
„	1881—1885	6	„	„ 5	„	„ 83%
„	1886—1890	23	„	„ 7	„	„ 30,4%
„	1891—1895	32	„	„ 5	„	„ 15,6%
„	1896—1900	54	„	„ 10	„	„ 18,2%

Intre cauzele morței infecția peritoneală trebue să fie esclusă Rămâne nefrita parenchimatoasă, congestiile pleuro-pulmonare și mai ales emoragia, aceasta prin alunecarea unui fir, dar mai ales din aderențe. Aceste din urmă constitue tot pericolul într'o splenectomie; când într'o laparotomie se constată aceste aderențe intime, mai bine e a se închide abdomenul, încă putând folosi bolnavului, căci une-ori splina diminuează numai prin aceasta. In afară de această, singura contra-indicație a splenectomioï e starea generală și nu o cașexie propriu zisă, căci dînsa fiind consecința splenomegalieï, dispare prin splenectomie, ci starea generală gravă care nu permite bolnavulni să suporte operația.

Ionescu bazat pe bunele rezultate obținute prin splenectomie, a propus chiar extirparea splineï ca tratameut preventiv al infecțiuneï malarice. După operație, starea generală devine înfloritoare, operații își vĕd de ocupațiele lor; în unele cazuri însă accesele de febră reapar. Laveran a arătat că splenectomia atenuează infecția, dar n'o vindecă complect.

Exosplenopexia, când splina e prea aderentă, e o operație care nu se poate încă judeca.

Splina tuberculoasă. Documentele sunt așa de puține, că nu se poate încă trata această chestiune

Splină mobilă și torsiunea pediculuï. — Când splina edeplasată fără a fi mărită de volum, *splenopexia* e singurul tratament indicat. De obiceiu însă splina deplasată e și mărită de volum. de 3—4 ori mai mare ca în stare normală, splenectomia e indicată, când aderențe intime nu se opun la aceasta.

Torsiunea pediculului, când e ușoară se prezintă cu fenomene de mică importanță, când e complectă cu obliterarea vaselor, prezintă cortegiul peritoneal al torsiuneï tuturor tumorilor abdominale, cu terminație letală dacă nu se intervine la timp. Aceasta constă în splenectomie. De la 1885—1890 sunt 9 cazuri cu 5 morți, adică 62, 5%; De la 1890—1900 sunt 13 cazuri cu 3 morți, adică 23%.

Scanned with OKEN Scanner

SOCIETAŢI SAVANTE

Societatea de chirurgie din Paris

Şedinţele de la 2 şi 9 Octombre 1901

(Bulletins et Mémoires de la Société de Chirurgie de Paris)

Plagă penetrantă a craniuluĭ prin proiectil; trepanaţiune, moarte. — Picqué raportează un caz al luĭ Toubert, medic militar, relativ la un soldat ce 'şĭ a descărcat un glonte în tâmpla dreaptă. S'a făcut trepanaţia la nivelul orificiuluĭ de intrare, extrăgându-se o mică rondelă de os; proiectilul nu a fost găsit; plaga a fost drenată. Bolnavul a sucombat a doua zi. La necropsie s'a constatat că glontele contuzionase lobul temporal stâng, respectase sinusul cavernos şi sfenoidal, secţionase bandeleta optică şi nervii motorĭ aĭ ochiuluĭ drept.

Otită medie acută supurată cu recădere, complicaţiunĭ endo-craniene cu simptome fruste; intervenţie în doĭ timpĭ; moarte prin flebita sinusuluĭ lateral şi meningită supurată a bazeĭ. — Picqué relatează şi această observaţie tot a luĭ Tourbet, în care e vorba de un soldat, care în urma uneĭ angine, face o otită medie uşoară ale căreĭ simptome dispar aproape complect după 15 zile. După câte-va zile o recădere cu aspect grav, temp. ridicată, cefale e intensă, aspect tifoid; paracenteza timpanuluĭ frustă. Operaţia luĭ Stacke, antru fără puroĭ şi fungozităţĭ; trepanaţie după o zi, incizia sinusuluĭ, care nu conţine puroĭ, ci numaĭ resturĭ fibrinoase, puncţia meningelor negativă, legătura jugulareĭ la nivelul cartilajuluĭ tiroid. Moare, în seara operaţieĭ şi la necropsie se găseşte o flebită a sinusuluĭ lateral stâng şi o meningită supurată a bazeĭ.

Plagă penetrantă a rachisuluĭ prin projectil; prezenţa glonteluĭ în fundul de sac arachnoidien lombar; extragere, vindecare. — Loison. E vorba de un soldat care a primit un glonte în regiunea lombară, intrat la nivelul apofizeĭ spinoase a vertebreĭ a doua lombară. Radiografia n'a dat nicĭ un rezultat. Operaţia făcută de Mignon, trepanaţia rachisuluĭ, a rămas fără resultate. Cu aparatul luĭ Contremoulins s'a găsit projectilul în fundul de sac arachnoidien, la 6 cm. deasupra funduluĭ. Demoulin spune căa paratul luĭ Contremoulins e precis chiar când punctele de reper nu sunt fixe în raport cu scheletul, cu el a putut extrage un glonte din muşchiul sub-scapular. Contremoulins prezintă un aparat destinat a da dimensiunile exacte ale basinuluĭ şi bazat pe acelaş principiŭ ca acel de căutarea projectilelor.

Fractură deschisă a craniuluĭ, emiplegie, trepanaţie, dispariţia emiplegieĭ, accidente tetaniforme, nouă trepanaţie, vindecarea. — Rochard comunică observaţia luĭ Frogé, în care e vorba de un om de 35 anĭ, care în 1897 a fost lovit cu un baston în cap. După vr'o 10 zile apăru o emiplegie stângă şi la o intervenţie s'a găsit o fractură deschisă a parietaluluĭ drept, s'a trepanat, substanţa cerebrală s'a găsit sfăşi-

Scanned with OKEN Scanner

ată de fragmente din tabla internă. După 8 zile emiplegia dispăruse complect, dar după alte 20 zile apărură atacuri de epilepsie, la intervale și cu intensitate variabile. La o nonă trepanație s'a găsit numai o cicatrice pe dura-mater fără esquile. Accesele după operație, s'au rărit și au dispărut complect. Actualmente bolnavul poate fi considerat ca vindecat. Accesele tetaniforme, fără cauză apreciabilă, pot fi considerate ca psichoze post-operatoare, de care ne-a vorbit aici Picqué? Explicarea remâne obscură. — Broca crede că nu e vorba de psihoză ci de o cauză necunoscută, care a fost suprimată prin a doua intervenție. — Reclus a avut casuri identice, dar nu poate spune dacă vindecarea va fi definitivă. — Tuffier n'a văzut epileptici vindecați definitivi prin trepanație,

Incrustarea calcară a uretrei prin injecțiuni cu apă de calce. — Bazy relatează observatia lui *Dupraz* în care un bolnav își făcuse timp de mai multe luni injecțiuni cu apă de calce în uretră pentru a se vindecă de o blenoragie. Micțiunile au devenit mai dificile și la examen s'a constatat o strêmtorare întinsă dealungul canaluluĭ, care admitea numai bugia No. 9 și datorită incrustării calcare a pereților uretrei. Injecțiuni cu acid clorhidric $1^0/_{00}$ au dizolvat depozitul calcar.

Antrax grav cu flegmon al feței vindecat prin serul Marmoreck. — Bazy comunică a doua observație a lui Dupraz, în care un antrax al buzei superioare, a dat loc la un flegmon al feței cu toate debridările cu bisturiul; cinci injecțiuni de ser în două zile au jugulat fenomenele generale; flegmonul s'a vindecat prin incizie. Observația aceasta arată cel puțin că serul nu e vătămător.

Corp strein (glonte) în pulmon, extragere sub controlul aparatului lui Contremoulins.— Loison. E vorba de un soldat care a primit în China un glonte in piept, neextras și fără fenomene pleuro-pulmonare. Prin radiografie s'a văzut glontele în pulmon, la nivelul spațiului II intercostal drept, la 3 cm. aproape de adâncime. Sub controlul aparatului lui Contremonlius, Mignon a deschis pleura neaderentă și pulmonul retractat, a apucat glontele cu o pensă și la enucleat, operatul e bine.

Degenerescența fibroasă a corpului thiroid.—Ricard ridică din nou două chestiuni; natura tumorilor fibroase difuse ale gâtului și terapeutica lor, Delbet crede că e o scleroză înflamatorie peritiroidiană difuză, Poncet că e o varietate de cancer tiroidien.

Autorul le consideră ca tumori benigne, de și se propagă re pede. Majoritatea colegilor s'au pronunțat contra intervenției, dînsul a intervenit în 3 casuri, 2 sînt fără recidivă și unul nerevĕzut. Tumorile aceste propagându-se repede, conrimă esofagul și trachea și devin periculoase. Intervenția constă în extirparea totală de și e dificilă; Doyen se mulțumește a scoate nucleul tiroidien, adică focarul care dă naștere tumorei după dînsul. Pe viitor, când aceste tumori se vor diagnostica mai lesne și mai din vreme intervenția va fi mai puțin periculoasă.

Rezultatele depărtate ale rinoplastiei.—Nélaton prezintă un bolnav operat de un an, rezultatul estetic și funcțional s'a menținut perfect. Nimier arată că totuși acești operați sunt refuzați la serviciul militar. Bazy prezintă bolnavul la care a *închis un anus artificial prin anastomoza laterală ale celor două ramuri ale anseĭ deschisă în afară*, anus consecutiv uneĭ herniĭ inguinale strangulate. Ricard recurge la aceiași operație.

Tuberculoze renale diagnosticate prin cateterismul ureteral, nefrectomie vindecare. — Albarran prezintă doi rinichi tuberculoși obținuți prin nefrectomie lombară. Diagnosticul s'a făcut numai prin cateterismul ureterelor, boala evoluând fără simptome precise Pe piese se vede că alterațiunile sunt profunde.

Scanned with OKEN Scanner

LUCRARI ORIGINALE

Papilomul Conjonctiveĭ

DE

Dr. N. D. STAICOVICĬ

Asistent al clinicei oftalmologice

Papilomul de și comun în alte regiunĭ ale tegumentuluĭ, este totușĭ rare-orĭ observat pe suprafața conjonctivelor.

Considerat de uniĭ autorĭ, (Quénu și Broca[1]) ca niște produse banale de natură inflamatorie; clasat de alțiĭ (de Wecker[2]) Varlomont[3]) în grupul al polipilor; papilomul, trebue astă-zi—în urma cercetărilor anatomo-microscopice, datorite luĭ Parisotti, Bard, Panas, Virchow și Rokitansky, Lagrange și Maget, —aranjat în clasa tumorilor, adică să fie considerat ca o neoplazie, provenind din țesuturĭ preexistente, cu tendința de a crește și a se reproduce și cu totul distincte de verĭ-ce procesus inflamator.

Așa fiind lucrul, papilomul 'l putem considera ca

1) Traité de chirurgie t. I. p. 352.
2) Traité d'ophtalmologie T. I, p. 414.
3) Varlomont în Dict. Dechambre

Scanned with OKEN Scanner

format histologiceşte dintr'o proliferaţie conjonctivă şi vasculară a papilelor normale, cu saŭ fără hipertrofia învelişuluĭ epitelial. Constituit deci printr'o hipertrofie a papilelor, s'ar părea că papilomul să nu se desvolte de cât numaĭ acolo unde normalmente ar exista un strat papilar — cea ce nu se adevereşte, după cum vom vedea —în special pentru cornee, care de şi privată cu totul de un corp papilar, poate totuşĭ, fie primitiv, fie secundar să prezinte pe suprafaţa eĭ neoplaziĭ papilomatoase, a căror origină vasculo-conjonctivă trebue încă căutată tot în ţesutul dermic al conjontiveĭ vecine.

Ca tumoră, propriŭ zisă, papilomul a fost şi este încă considerat de uniĭ autorĭ ca tumoră benignă; ast-fel Virchow[1]) Rokitansky, Heurteux[2]) bazându-se pe prezenţa ţesutuluĭ conjonctiv dermic de nouĕ formaţie, fac din papilóme adevĕrate fibróme; pe de altă parte Förĕther îĭ grupează tot printre tumorile benigne, însă sprijinindu-se pe desvoltarea anselor vasculare în sînul papilelor hipetrofiate face dintr'ânşiĭ nişte tumorĭ care s'ar apropia de angióme.

Alţĭ autorĭ însă voesc să scótă papilomul din cadrul neoplaziilor benigne şi îĭ considera ca tumorĭ maligne de natură epitelială. Intre aceste opiniunĭ extreme — căcĭ maĭ nimenĭ numaĭ aranjează papilomul printre produsele inflamatoriĭ banale — se grupează aceia carĭ cred posibilă o transformaţie a unuĭ papilom, tumora benignă de tip conjonctiv în epiteliom, atuncĭ când epiteliul care înbracă stratul papilor hipertrofiate, ar evolua în sensul neoplaziilor epiteliomatoase. Această opiniune este susţinuta de către Lagrange, Bard, Renaut şi Moliére.

Cestiunea benignităţeĭ saŭ malignităţeĭ papilomelor conjonctiveĭ, prezintă decĭ un mare interes pronostic, o importanţă practică deosebită.— In această privinţă D. Lagrange[1]) care s'a ocupat în mod foarte amănunţit cu studiul neoplaziilor conjonctiveĭ şi corneĭ, iată cum se exprimă:

„Pentru ca papilomul să nu dea nascere la nicĭ o

1) Virchow. Path. de tuners
2) Heurteux, Dict. Dechanbre.
1) Lagrange. Tumeurs Conj. Annales d'oculistique, p. 13—1891.

Scanned with OKEN Scanner

confuzie în cea ce privește clasificația, ar trebui ca corpul papilar, țesutul conjonctiv și vasele pe d'o parte, iar pe de alta epiteliul care 'l acoperă de și s'ar desvolta peste măsură, să-și păstreze unul către altul, raporturĭ normale, ar trebuĭ deci ca pe corpul papilelor bolnave straturile e piteliale care le învelesc să fie dispuse ca pe niște papile normale.

Dacă lucrurile se petrec ast-fel, papilomul conjonctival rămâne o tumoră benignă; dar se întîmplă adese-orĭ ca epiteliul să prolifereze peste mĕsură, de aci până la constatarea transformăreĭ în epitelioma, nu este de cât un pas; ast-fel se întâmplă ca hipertrofia corpuluĭ papilar să fie întrecută prin desvoltarea epiteliuluĭ, care după ce a servit cât-va timp ca simplu înveliș al papilelor, se întinde împrejur infiltrând țesuturile învecinate."

Exemplele de papilom conjonctival, limitat la conojnctivă saŭ propagat și la cornee sunt relativ rare: în literatura oftalmologică nu am putut culege de cât un numĕr de 15 observațiunĭ, din care patru lipsite de examenul anatomo-microscopic. Am rezumat toate aceste observațiunĭ într'un tabloŭ, urmat de descripțiunea uneĭ observațiunĭ personale culeasă în 1898, în spitalul Brâncovenesc, din serviciul distinsuluĭ nostru magistru Dr. Prof. Manolescu. Aceasta observație interesează studiul papiloamelor conjonctivele.

Scanned with OKEN Scanner

Tablou de cazurile de Papilome ale conjonctivei

AUTORII și Indic. Bibliogr.	Diagnosa	Sex etate coj. atinsă	CARACTERE CLINICE	Tratament	Terminație	Examen anato.nic
Fonton I. Rec. opht. Dec. 1881	Adeno-papilom	pe repliul semilunar	Tumóre mică, aderentă la conj. printr'un pedicul lung de 7 m. m. Suprafața acesteĭ tumorĭ este formată de papile acoperite de un epith. stratifiat.	Excizie eu Termo-caut.	Vindecare	Tumóre papilară cu epit, de invelis stratifiat, parcurat de fascicule de țesut conj. între care se găsia glande grape.
Parisotti Rec. opht. 1884 octobre p. 496	Papilom tipic al conj.	Copil de 5 anĭ conj. palp. O. s. și o. d. Conjonctivită concomitentă	Debutat prin o mică escrescență, a conj. O. s. cu aspect burgeonant căreia 'ĭ a succedat altele în mare număr de volum variabil, dar care prezentaŭ tóte un caracter comun : aderența de conj. printr'un pedicul relativ scurt. Aceste vegetații de culóre roșie eraŭ formate prin aglomerația de micĭ protuberanțe de aspectul frambosiform. Una singură vegetație p. conj. palp. o. d.	Excizie largă cu o porțiune de conj. vecină, pentru a împedeca recidiva Caz. benign	Bolnavul n'a fost urmărit.	
id. id. p. 497		om 40 anĭ conj. o. d.	Escescențiĭ micĭ implantate pe caronculă. Caractere objective asemenea celor din obs. a debutat în urma *uneĭ conjunctivite.*	Excizie Caz benign		Neinoculabil Vegetații formate de un pedicul de țesut conj. cu fibre subțiri și fórte *vascular* cu ramificațiĭ secundare, digitațiĭ en massue, iar ca invelis un epitaliu *foarte desvoltat* format de celule, pavimentoase, poligonale, dințate, cilindrice.

Hirschberg şi Birnbacher centralblatt für raktische augenheil Oct. 1887.	Papilome tipice	Copil 4½ anĭ conj. O. D.	Tumorĭ mĭcĭ, desvoltate spontaneŭ, pe conj. caronculară, palprbrală şi bulbară, în numĕr de 6—7, apărute de un an ca nişte muguri muriformĭ.	Caz benign		Ţesut conj. vascular foarte hipertrofiat sub forma de muguri (papile) acoperit de un strat de celule epit. foarte predomin.
Magnus KlinischeMonatsblat für Auguheil. Oct 1887	Papilom al conjonc.		Caracterele objective ale papilomuluĭ.	Excizie caz grav	Recidivă	Structura papilomuluĭ.
Sig. Fuchs Arch. of. Opht. Vol. XX No. 4 1889	Papilom al conjunc.		Idem, Idem			Papilom constituit histologiceşte dintr'o porţiune fibroasă puţin desvoltată şi dintr'un înveliş epitalial gros, care constitue aproape tótă tumora.
Idem	id.	Om 59 anĭ ambele conj, palpebrale	Papilom conj. însăţite de o erupţie generalizată de vegetaţiĭ pe pleope şi pelea vecină.			Porţiunea conj. vasculară a tumorilor era învelită de numeroase straturĭ de epitel. stratefiat şi de o pătură de celule cilindrice.
Idem	id.	om	Papilome conj. însoţite de numeroase escrescente veucoase pe diferite părţĭ ale corpuluĭ.			
Sims Arch. of. Opht Vol. XXI, p. 91 1890	Papilom al conjonc.	fată de 20 anĭ	Tumoare papilară conj. desvol tate la o fată care fusese operată de otumoră canceroasă a nasuluĭ.		Propagaţie la cornee	Hipertrofia corpuluĭ papilar.

AUTORIĬ și Indic. Bibliograf.	Diagnosa	Sex, etate conj. atinsă	CARACTERE CLINICE	Tratament	Termtnație	Examen anatomic
Idem					Propagație la cornee	
Gillet de Grandmont Soc. opht. Paris Nov. 1892	Papilom conj. multiple	copil conj. bulb. și margini libere pleop.	Papilome multiple, pediculate, pe conj. bulbară, palpebrală și fornice; vegetațiuni lungi și voluminoase.			
Wagenmannin von Graefe's Arch. t. XXX, a. p. 250—258 anul	Papilom conjonct.	Om 50 ani conj. O. S.	Papilome pediculizate cu sediul în fundul de sac infer. aspect lobulat, frambosiform, mai cu seamă după ce aŭ sejurnat în alcool.			Lobuli mici formați în centru de țesut conj. cu ramific. vascularizate și acoperit de un înveliș gros de celule epiteliale, aceatea la suprafață prezentaŭ aspectul caliciform.
Steiner Arch. opht. 1896 p. 501	Papilom vascular conjonctiv	Om adult conj. palpebr. infer.	Tumoră rotundă, de culoare grisroșie de consistență dură cu pedicul scurt și subțire, acoperite cu vilozități fine ca o mică conopidă.	Excizie		Vilozitățile care se detașaŭ din pediculul comun sunt constituite din un ax de țesut conj. subțire cu fibre laxe și f. vascular și din un înveliș epitelial gros, neregulat cu celule cilindrice parimentóse la suprafață,

Scanned with OKEN Scanner

Scanned with OKEN Scanner

Lagrange Arch. opht. 1898 p. 37	Papilome multiple conjonct.	Om 61 ani	Debut cu fenomene de conj. apariție lentă de muguri cărnoși mobili, pediculați, pe conj. bulb. vecină de cornee. După 2 ani de la excizia lor, papilomele se generalisează la toată conj. bulbară. Aspect de masă cărnoasă, secretândă, mobilă, pediculată.	Excizie totală Recidivă caz grav	Propagație la cornee	Un pedicul ramificat format de țesut conj. papile hipertroüate vascular și de un înveliș de epit. stratifiat cu celulele cilindrice în profunzime, dințate și poligonale spre suprafață
Kopetzky von Rechtberg Arch. Graefe t. LI, p. 115	Tumori papilare conjonct.		Caracterele unuĭ papilom pur.	caz grav		Caracterul histologic al papil. cu degenerescențe epitel.

Observaţiunea personală pe care credem nemerit să o expunem, coprinde multe părţĭ analoage cu acelea ce am raportat maĭ sus, a propos de cazurile luĭ Sims şi Lagrange.

In această observaţie nu numaĭ conjonctiva aproape în toate părţile eĭ — palpebrală, bulbară şi a fundurilor de sac — este atinsă, dar se remarcă că însuşĭ corneea este acoperită aprópe în intregimea eĭ de aceste eflorescente papilomatóse. Cum însă cornea nu conţine normal elemente papilare, şi cum tumorile ce o acoperă sunt manifest papilomatóse, suntem nevoiţĭ să admitem că la constituirea acestor neoplaziĭ aŭ participat elemente vasculare şi ţesut conjonctiv din regiunea dermică perikeratică. — Avem într'adevĕr leziunĭ corneane, dar elementele lor componente sunt streine de cornee ele aparţinînd, în afară de epiteliŭ, indubitabil ţesutuluĭ conjontival vecin.

Iată acum şi observaţiunea cu tote detaliile clince şi anatomice ce prezinta.

Popilóme multiple ale conjonctiveĭ palpebrale, bulbare şi a fundurilor de sac; propagaţiune la cornee.

Par. I. P. în etate de 16 anĭ, fără profesiune (la părinţĭ), de loc din Cerna-Vodă jud Constanţa, intră în cura Spitaluluĭ Brâncovenesc, în serviciul D-luĭ Profesor Manolescu, în ḑiua de 8 Ianuarie 1898, peutru o afecţiune oculară, care datează de câtă-va vreme.

Antecedente hereditare — Nimic de notat în antecedentele hereditare.

Antecedente personale. — Nicĭ un trecut patologic demn de a fi notat; bolnava s'a bucurat în tot-d'a-una de o sănătate perfectă. Nicĭ o dată n'a remarcat pe tegumente, nicĭ în regiunea anală saŭ genitală vre-o afecţiune cutanată, ca: vegetaţiunĭ etc

Debutul boaleĭ. — Bolnava ne spune că boala a început în anul 1897 cu fenomene de conjuctivită uşoară: roşeaţă, puţine secrecţiunĭ, sensaţiunĭ de glodeală, cărora nu le-a acordat nicĭ o importanţă, şi pentru care nicĭ nu a consultat vr'un medic. Câtă-va vreme maĭ în urmă şi concomitent cu aceste fenomene inflamatoriĭ, bolnava constată pe conjonctiva bulbară, în părţile vecine cu corneea, aparitiunea a maĭ multor muguriĭ cărnoşĭ, uniĭ de volumul şi dimensiunile unuĭ bob de meĭ, alţiĭ maĭ desvoltaţĭ ca o linte. De alt-fel, vederea nu era turburată, cea ce a făcut pe pacientă să nu să prea teamă, lăsând boala să evolueze, fără să consulte pe nimenĭ.

Lucrurile ar fi rĕmas ast-fel dacă afecţiunea conjonctivală nu s'ar fi întins şi la cornee în ultimiĭ timpĭ, carĭ aŭ precedat venirea bolnaveĭ la spital.

Scanned with OKEN Scanner

Starea prezentă 8 Ian. 1898. — La intrarea în serviciŭ iată ce am constatat:

Ochiul stâng, singurul atins, este acoperit de pleoape, uşor intredeschise.

Pleoapele sunt puţin roşiĭ şi edematiate, ele oferă un aspect lucios, par oare cum intinse, şi se deschid cu greutate; pleoapa superioare este maĭ căzută.

Prin deschizătura palpebrală se scurge o mică cantitate de secreţiune muco-purulentă, care se îngrămădeşte la unghiul intern şi se aglutinează la rădăcina cililor.

Deschizând pleoapele şi examinând diferitele departamente ale conjonctiveĭ (palpebral, bulbar şi fundurile de sac), la prima înfăţişare vedem că prezintă pe supra faţă numeroase excrescente, ca nişte muguriĭ cărnoşi, de volum variabil, de coloare roşie, de consistenţă ură, reuniţi la mucoasa prin pediculiĭ micĭ şi foarte scurţi; aceste eflorescenţe respândite sub formă de grupuriĭ, pe întreaga suprafaţă conjonctivală şi maĭ cu seamă pe conjoctiva pleoapeĭ superioare şi a fundurilor de sac, oferă la suprafaţa un aspect lobulat. De altfel conjonctiva rĕmasă liberă, necotropită de vegetaţiuniĭ, este îngroşată, roşie secretândă, adică cronic inflamată prin iritaţiunea continuă a excrescentelor.

Cornea este şi ea aproape în totalitate interesată. — Neoplaziile corneane s'aŭ desvolta în urma celor conjoctivale, fără să fi ocazionat vre-o sensaţiune dureroasă. Ele se prezintă şi pe cornee tot sub formă de vegetaţiuniĭ micĭ, sesile, cu suprafaţă neregulată, de coloraţie rozee; acolo unde neoplaziile a respectat-o, cornea totuşĭ nu şi-a păstrat transperanţa, ţesutul eĭ fiind opacifiat şi vascularizat, aşa în cât pacienta nu putea să distingă de cât lumina de întuneric.

Maĭ nainte de a propune pacienteĭ excizia tutulor vegetaţiunilor D-l Prof. Manolescu, a recurs timp de 10 ḑile (de la 10—20 Ianuarie) la câte va (patru) şedinţe de masagiu energic cu acid-boric, în speranţa de a debarasa maĭ întâĭ conjonctiva palpebrală şi a fundurilor de sac, de vegetaţiunile carĭ păreaŭ, prin puţina lor mobilitate, apte de a fi desrădăcinate prin acest procedeŭ mecanic.

Osteneală zadarnică, căcĭ excrescenţele aŭ rezistat energic.

La 20 Ianuarie, s'a încercat un periagiŭ cu o perie de dinţi—cu periĭ scurt tăiaţi, —dar nicĭ în acest chip nu s'aŭ putut ridica vegetaţiunile papilomatoase; atuncĭ cu ajutorul uneĭ linguriĭ de Volkman tăioasă, se racleză suprafaţa conjonctivală alterată, şi se dăsrădăcinează cât maĭ profund toate neoformaţiunile papilomatoase. Ablaţiunea lor este urmată de o sîngerare însemnată—cea ce denotă vascularizaţia lor abondentă—care se opreşte prin cauterizarea cu termo-cauterul a punctelor de inplantaţie a papiloamelor.

Cu foarfecile curbe s'aŭ excizat vegetaţiunile dupe cornee.

La 24 Februarie, se recurge la noĭ cauterizăriĭ cu termo-cauterul,

Scanned with OKEN Scanner

vegetațiunile distruse recidivând pe chiar locul de unde fusese anterior distruse. Dar și de astă dată escrescențele s'ar reprodus în mod opiniatru. La 31 Martie se intervine din noŭ, raclându-se, cît se poate mai profund, toate vegetațiunile, și mai excizând cele de pe cornee.

Mai în urmă s'a cauterizat suprafața conjoctivală alternativ cu nitrat de argint și sulfat de cupru.

Bolnava simțindu-se ameliorată părăsește serviciul, nu fără a prezinta pe conjonctive și cornee încă câte-va vegetațiuni.

In Septembre 16, acelaș an, am revĕzut bolnava ; vegetațiunile se reproduseseră, o nouĕ excizie adâncă cu foarfecile a ameliorat din noŭ situația. De atuncĭ nu am mai putut-o urmări.

Examenul anatomic. [1]) ne-a arătat că papiloamele excizate atât cele după conjonctivă cât și cele de pe cornee sunt compuse din papile hipertrofiate, ramificate, acoperite cu un strats gros de epiteliŭ. Țesutul conjonctiv care formează masa neoplazică însoțește vasele, de alt-fel foarte abondente. Invelișul epitelial sensibil desvoltat și neregulat, este format din celule epiteliale cu caracterele lor ordinare ; ast-fel am găsit un strat de celule cilindrice imediat în contact cu papilele, apoĭ un alt strat cu celule poligonale, dințate, iar în părțile periferice celule cu caracterul celulelor pavimentoase.

Cea ce face interesant cazul nostru și îĭ dă o fizionomie particulară este pe d'o parte preponderența căpătată de înevlișul epitelial al papilelor, — lucru de alt-fel bine constat de diferiți autorĭ — iar pe de altă parte facilitatea cu care papilomele recidivaŭ dupĕ fie care intervențiune — carĭ — dupĕ cum am spus — aŭ fost foarte energice. Nu mai puțin este demn de remarcat și propagarea, cotropirea corneeĭ prin masele papilomatoase carĭ aŭ lăsat în această membrană transparentă opacități atât de întinse, în cât vederea a fost abolită.

Papilomul conjunctiveĭ, dacă luăm în considerațiune numĕrul relativ restrîns de observațiunĭ cunoscute, aparține tutulor etăților și la ambele sexe; el poate să ia nascere în nu importă ce parte a conjonctiveĭ, ast-fel s'a observat tot așa de des pe conjonctiva palpebrală ca și pe cea bulbară saŭ a fornicelor; cazurile de papiloame generalizate la toate conjonctivele și propagate și la cornee sunt de alt-fel foarte rare.

In cea ce privește influența uneĭ iflamațiunĭ conjonctivale anterioară în geneza papilomuluĭ, această (influență) ar părea că există în unele observațiunĭ. De ordinar însă

1) Făcut la Institutul de Anat. și Bacteriol a fost controlat de Dr. V. Sion, șef al secțiĭ anatomice.

tumorile papilomatoase se desvoltă, în mod spontaneŭ, saŭ maĭ bine zis, fără nicĭ o cauză apreciabilă.

Papiloamele se desvoltă de obiceiŭ în mod insidios, în grosimea conjonctiveĭ, sub forma unor ridicăturĭ, maĭ întâĭ sesile apoĭ pediculate, de volum variabil, de coloare roşie, une orĭ discrete, alte dăţĭ confluente, reunite în grupurĭ maĭ mult saŭ maĭ puţin voluminoase; pediculul acestor escrescenţe în unele cazurĭ este lung, maĭ des însă el este scurt şi subţiat.

Un caracter objectiv important este suprafaţa neregulată, uşor mamelonată şi aspră la pipăit a acestor neoplaziĭ, carĭ par a fi alcătuite din o multitudine de micĭ ridicăturĭ — ca nişte vilozităţĭ în miniatură — strîns îngrămădite unele lângă altele, dar separate totuşĭ prin spaţiurĭ profunde.

Cantonat pe locul unde a luat nascere, papilomul, în unele cazurĭ, capătă o extensiune foarte însemnată, cotropind cornea şi privând ochiul de vedere. Maĭ mult de cât atât, papiloamele, întocmaĭ ca tumorile maligne tipice, îmbracă un aspect de gravitate recidivând fie pe loc, fie pe conjonctiva vecină, şi în unele cazurĭ cu o tenacitate desesperantă, cu toate intervenţiunile chirurgicale şi energice şi reiterate, dirigiate contra lor.

Acesta trebue să ne facă să fim cu luare aminte când este vorba să stabilim prognosticul, care, de şi sever în anumite cazurĭ, trebue totuşĭ considerat, în general ca benign, vindecarea de obiceiŭ fiind regula.

Trebue însă, tot în cea ce priveşte prognosticul să ţinem compt şi de structura neoplazmelor papilare. Acestea sunt constituite din papile hipertrofiate şi dintr'un epiteliŭ proliferat care servă de inveliş acestor papile. Papile şi epiteliŭ desvoltate în mod proporţionat. După predominenţa unuia saŭ altuia din diferitele elemente constitutive ale popilomelor, reese diferitele aspecte clinice, diferitele denominaţiunĭ acordate acestor neoplaziĭ. Ast-fel, când vasele tesutuluĭ conjonctiv al papilelor inpertrofiate predonimă, avem a face cum am ḍis cu un angiom papilomatos; când

Scanned with OKEN Scanner

din contra ţesutul conjoctiv este maĭ desvoltat, papilomul a căpătat denumirea de fibrom.

In ambele aceste cazurĭ tumorile intră în categoră neoplaziilor benigne; când însă epiteliul de învelis proliferează şi maĭ cu seamă când 'şi schimbă şi constituţia luĭ normală şi caută să se insinuieze în ţesuturile vecine, iar ţesutul papilar subjacent remâne maĭ puţin desvoltat, neoplazia 'şi schimbă aspectul clinic, îmbracă caracterele tumorilor epiteliale maĭ mult de cât acelea ale unuĭ papilom.

Examenul anatomo-patologic devine une-orĭ necesar şi pentru diagnostic, atuncĭ când suntem chemaţĭ de exemplu, să distingem o neoplazie papilomatosă de o producţiune inflamatorie banală ca polipĭ conjonctiveĭ. Trebue să recunoascem că există multă asemănare între unele caractere objective ale papiloamelor şi acelea ale unor polipĭ conjonctivalĭ; în aceste împrejurărĭ examenul histologic este singurul mijloc care ne face să evităm oare-carĭ erorĭ de diagnostic.

Din examenul observaţiunilor de papilome ale conjonctiveĭ, cunoscute până în prezent, se poate trage următoarele concluziunĭ:

1) Că papiloamele conjonctiveĭ sunt rare;

2) Că de şi prin unele caractere ca: mod de implantare, coloare şi consistenţă, papiloamele aŭ un oare care grad de asemănare cu polipiĭ, trebue totuşĭ consideraţĭ, pe baza aspectuluĭ de vegetaţiunĭ neregulate şi a constituţiuneĭ histologice ca *adevĕrate tumorĭ*, în sensul condiţiunilor anatomice, cerute de Cornil şi Ranvier, şi a evoluţiuneĭ clinice: d'a creşte, multiplica, şi roproduce.

3) Că papilomul se desvoltă de ordinar în organele în care normalmente se găseşte un ţesut papilar adult saŭ rudimentar,

4) Că excepţional poate apare şi în organe lipsite de corp papilar cum este cornea, care s'a găsit alterată fie primitiv (Gayet, Ayerès, Demichierĭ, Hoche, Lagrange), fie secondor, ca extesiune a papliomelor conjonctiveĭ (2 cazurĭ Sims, 1 Lagrango şi cazul nostru).

5) Papilomul de ordinar trebue considerat ca tumoară

benignă ; maĭ rară el prezintă caractere de malignitate. In acest din urmă caz ar fi ca o simplă transformare a unuĭ neoplazm benign, fapt carĭ se observă de alt-fel în istoria tumorilor.

6) De și în unele cazurĭ prognosticul este sever, trebue totuși să admitem că de obiceiŭ vindecarea este posibilă.

7) Că din punct de vedere diagnostic și chiar pronostic examenul histologic devine indispensabil.

8) Relativ la tratament, trebue să dirigem contra papiloamelor, orĭ care ar fi forma lor anatomo-patologică, un tratament energic, adică: extirpațiunea rapidă și cât de largă.

Contribuțiune la studiul tumorilor congenitale ale regiuneĭ sacro-coccygiene.

de

Dr. BOTHEZAT (Iași)

Tumorile congenitale din regiunea sacro-coccygiană pot fi din punctul de vedere al originеĭ lor, de douĕ feluri. Unele sunt anomaliĭ de desvoltare ale acesteĭ regiunĭ, caracterisate prin un exces saŭ lipsă de formațiune a unor elemente anatomice constitutive.—Altele sînt tumorĭ datorite uneĭ malformațiunĭ parasitare —La cele dintăiŭ, ca anomaliĭ prin exces, putem cita vertebrele coccygiene supranumerare, lipomiĭ și angiomiĭ coccygienĭ congenitalĭ ; ca anomaliĭ prin lipsă, spinele bifide, fistulele congenitale sacro coccygiene și unele kiste dermoide; la acele de al doilea găsim formațiunea parasitară representată une-orĭ prin organe fetale saŭ prin fragmente de organe fetale maĭ mult saŭ maĭ puțin desvoltate, alte orĭ numaĭ prin țesăturele elementare ale organelor fetale.

Patogenia primuluĭ grup de tumorĭ sacro-coccygiene e bine cunoscută astăzĭ și ele se consideră ca anomaliĭ de desvoltare datorite unor cause de origină traumatică saŭ infecțioasă, care aŭ impiedecat saŭ aŭ exagerat creșterea elementelor anatomice ce le constitue.

Pentru al doilea grup se discută încă originea formațiuneĭ parasitare și cu tot numĕrul mare de lucrărĭ ce s aŭ publicat până astăzĭ asupra acesteĭ chestiunĭ, maĭ sunt încă destule date necunos-

Scanned with OKEN Scanner

cute din elementele ce o constitue, pentru ca studiul și critica a două nouĭ casurĭ de asemenea tumorĭ să ne pară interesante.

Observația 1. — Ie vorba de un lucrător italian în vrîstă de 48 anĭ care vine la spital pentru o tumoare pe care o are la spate; din causa ulcerațiuneĭ acesteĭ tumorĭ—și a durerilor ceĭ provoacă cea maĭ mică atingere a ieĭ bolnavul ne roagă să-l operăm.—El are tumoarea din născare, nicĭ unul din părinții luĭ, nicĭ unul din frații, surorile saŭ copiĭ luĭ n'aŭ suferit de asemenea lesiune saŭ de vre-o deformație din născare. Tumoarea e așezată pe linia mediană a feței posterioare a sacruluĭ la nivelul aprofiseĭ spinoase a vertebreĭ a 4-a sacrală. Ea are aspectul uneĭ cozĭ (fig. 1) de formă conică, avînd un pedicul de inserție lățit de sus în jos, cu axă verticală de 3 cm., o axă transversală de 5 cm., circonferența e de 8 cm. Grosimea aceasta a tumoreĭ — se menține ast-fel la 8 cm în prima jumătate a tumoreĭ, pe o întindere cam de 5 cm. $^1/_2$, apoĭ ea să subțiează și pe a doua jumătate are în prima treime 6 cm. și în a doua 4 cm, terminîndu-se cu un vârf rotund neregulat avînd 3 cm. de grosime. Lungimea totală e de 11 cm. Direcția tumoreĭ e în jos și înapoĭ, find-că e puțin lățită transversal are o față superioară, una inferioară și două mărginĭ.

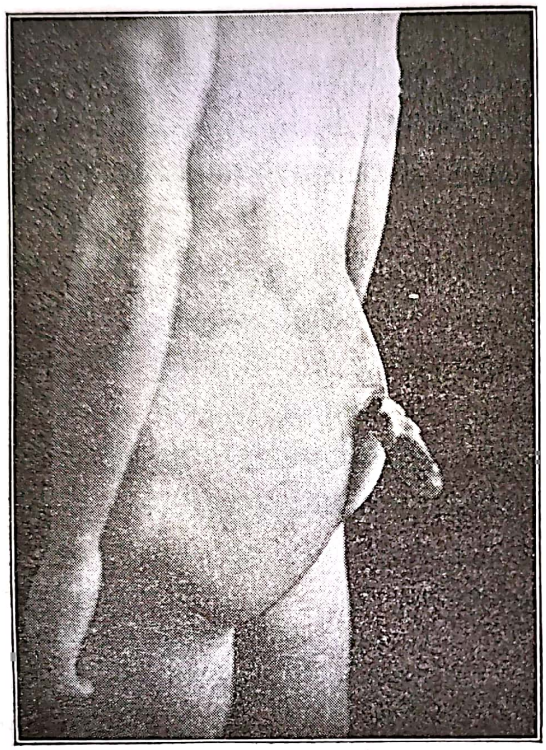

Fig. 1

Suprafața tumoreĭ în prima treime e acoperită de o piele normală, mobilă, însă maĭ groasă și se continuă la basa tumoreĭ cu o aureolă de piele pigmentată avînd papilele hypertrofiate, cu multe fire de păr groase, lungĭ și tarĭ; a doua treime prin micĭ insule de plăcĭ epidermice de cicatrisare, aci pielea e aderentă de planul profund și alterată la suprafață; a treia treime e acoperită de ulcerațiunĭ, presentînd mugurĭ hypertrofiațĭ, sîngerînd foarte ușor, dureroșĭ și acoperiți cu un liquid care pare să fie secretat între dînșiĭ, care umezește suprafața lor și impăstează cămașa bolnavuluĭ.

La palpație tumoarea e dură, maĭ moale la basă care să poate mobilisa ușor și nu are nicĭ o aderență cu părțile profunde, maĭ dură

la vîrf. Mișcările tumoreĭ se fac maĭ ușor în sens vertical de cît în sens transversal ; de la pedicul pleacă o mică bridă foarte dură, de 2 cm. lungime, merge în afară spre dreapta și în jos spre a pătrunde într'o depresiune așezată pe o ridicătură osoasă anormală care se ține de jumătatea dreaptă a ultimeĭ vertebre sacrale.

Tumoarea dă sensațiunea unuĭ corp renitent și presiunea la basa eĭ nu provoacă nicĭ durere, nicĭ fenomene medulare, presiunea la vîrf e dureroasă precum e dureroasă și ridicarea vîrfului tumoreĭ din poziția în care se găsește.

Pelea ce acoperă restul regiuneĭ sacro-coccygiene în afară de tumoare e și maĭ groasă, maĭ pigmentată și încă cu maĭ mult păr de cît în stare normală, icĭ colea se văd câte-va puncte cicatriciale, resturĭ de ulcerațiunĭ asupra originеĭ cărora bolnavul nu ne poate da nicĭ o explicațiune.

Prin tușeul rectal se constată că coccysul există, că e normal dar puțin deviat spre dreapta. La fața anterioară a sacruluĭ nimic anormal.

Am extirpat tumoarea la Martie 1899, anestezia cu clorura de etyl. O incisie circulară limitînd un lambou de piele la inserția pedicululuĭ, mi-a permis să extirp în totalitate tumoarea, după ce am sectionat și brida fibroasă ce se însera pe partea laterală dreaptă a sacruluĭ. O emoragie abundentă s'a produs la nivelul inserțiuneĭ pedicululuĭ dar s'a oprit prin compresiune apoĭ s'aŭ pus suturĭ de mătase care aŭ apropiat în sens vertical busele lambouluĭ, și peste tot un pansament compresiv. Bolnavul ese vindecat în Aprilie.

O secțiune macroscopică a tumoareĭ permite să se vadă că sub piele se află o capsulă fibroasă care inconjoară tumoarea. Din fața internă a acesteĭ capsule pleacă o serie de lame fibroase care se subțiează din ce în ce maĭ tare și impart tumoarea în o serie de loburĭ micĭ care aŭ caractere deosebite după porțiunea tumoreĭ ce să examinează.

Treimea posterioară, aproape de pedicul, e maĭ mult fibroasă și conține un foarte mare număr de vase care rămîn deshise la secțiune ; treimea mijlocie e formată de un mare numĕr de lobule de țesut gras intre care se observă icĭ colea noduluĭ maĭ albĭ și maĭ durĭ de cartilaj, treimea din spre vîrf presintă la periferie țesut cartilaginos sub forma uneĭ păturĭ aproape continue și în centru țesut kystic din care curge un lichid limpede și lipicios.

Examenul histologic arată că basa tumoreĭ e formată din un țesut fibro-vascular care îĭ dă aspectul unuĭ angiom. Țesutul conjonctiv în toată întinderea acesteĭ porțiunĭ are caracterul țesutuluĭ conjonctiv fibros adult, icĭ colea însă, maĭ cu seamă aproape de vase (artere și vene) se pot observa porțiunĭ de țesut conjonctiv tînăr format din un mare numĕr de celule si din puține fibre. Vasele ce constitue această porțiune se presintă de asemenea cu caractere varia-

Scanned with OKEN Scanner

bile.—Cele mai multe sunt bine formate ; să vĕd artere şi vene cu pereţii bine constituiţi şi uşor de recunoscut, acestea par că stabilesc legătura vasculară între tumoare şi părţile vecine ; în unele locuri însă canalele vasculare deşi avînd dimensiuni importante par să nu aibă un părete propriŭ. Păretele lor e format de ţesutul conjonctiv tînăr ce intră în constituţia tumorei şi în locurile unde aceste vase sunt abundente există adevĕrate tumori sanguine.

Treimea mijlocie, a tumorei e constituită mai toată din ţesut gras. Acest ţesut gras e împărţit în loburi mici, constituind adevăraţi noduli de fibre de ţesut conjonctiv care vin de la periferie. In unele părţi ale acestuĭ ţesut gras se vĕd noduli de cartilaj hyalin, înconjurate de fibro-cartilaj şi de ţesut conjonctiv fibros cu fibre elastice. Noduliĭ de cartilaj devin cu atît mai numeroşi cu cît ne apropiem mai mult de vêrful tumorei.

Treimea care constitue vîrful tumorei e formată din o scoarţă de ţesut cartilaginos şi un sîmbure de ţesut kystic. Scoarţa cartilaginoasă acopere aproape toată suprafaţa vîrfuluĭ tumorei lăsînd numai un singur loc liber pe unde ese ţesutul kystic. Ie formată din celule cartilaginoase hialine şi din ţesut conjonctiv în unele locuri atît de abundent în cît nu se mai găseşte cartilaj de loc. Plăcile cartilaginoase sunt mici dar abundente şi să ating unele de altele. Ţesutul kystic are o structură curioasă. Pe preparatul microscopic se vede cum de la periferiea tumorei, de pe capsula ei, d'intre nodulele cartilaginoase pleacă fibre şi lame conjonctive întovărăşite de vase, pătrund în centrul tumorei şi formează o serie de mici cavităţi în care se află kyste. Aceste kyste sunt de mărimi variate şi aŭ structura următoare: în interiorul lor se găsesc grămezi de celule epitheliale, şi detritus ; ele sunt căptuşite de un epiteliŭ care în unele e lat în altele cilindric, în altele stratificat şi cîte odată formează chiar muguri epitelialĭ în formă de tuburi saŭ de pupile. Aceste variaţiuni de epiteliŭ se pot găsi chiar în acelaşi kyst.

Pelea ce acopere tumoarea are toate elementele ieĭ hypertrofiate, în unele locuri există o ingroşare a păturei cornee şi lesiuni de inflamaţie chronică în derm; spre vîrful tumorei epidermul ie complect distrus şi în unele locuri chiar dermul până la capsula tumorei.

Origina şi evoluţiunea tumorei, caracterele ieĭ microscopice ne permit să o considerăm ca o formaţiune parasitară, ca o tumoare teratoidă mixtă, ca un teratom.

Vom vedea mai pe urmă pe ce date basăm acest diagnostic, care ie caracteristica patogenică şi anatomică a acestor tumori şi ce interes clinic presintă.

Scanned with OKEN Scanner

Observația II. — Pacientul, un om de 28 de ani, muncitor vine la spital pentru o tumoare pe care o are din născare între fese; această tumoare ulcerată și dureroasă îl împedecă să muncească și iel cere numaĭ decît să fie operat. Are antecedente bune. Părinții luĭ aŭ fost în totdeauna sănătoșĭ și n'aŭ presentat nicĭ odată vre-o tnmoare saŭ vre-o malformațiune. El însuși n'a fost decît odată bolnav, când a suferit de friguri tifoide acum 15 anĭ. Tumoarea pe care o are din născare a stat neschimbată până acum 12 anĭ, cînd în urma uneĭ loviturĭ a început a crește, s'a ulcerat, a devenit dureroasă și din această causă el trebuea să se odihnească de multe orĭ, urmând deosebite tratamente care îĭ liniștеaŭ puțin durerile și cicatrisaŭ o parte din ulcerațiunĭ. Ulcerațiunea și durerile tumoreĭ carĭ l'a hotărât de a veni la spital eraŭ datorite traumatismuluĭ ce a suferit tumoarea în urma uneĭ călătoriĭ care a făcut'o bolnavul călare.

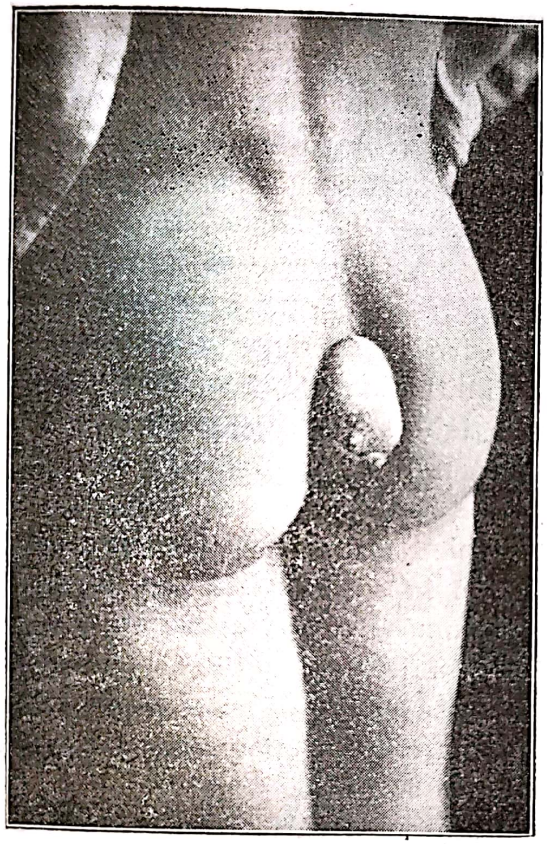

Fig. 2

Tumoarea e așezată la capătul inferior al coccysuluĭ între fese, unde și-a făcut un cuib inde părtându-le. Ea nu ocupă o poziție mediană ci ie răzămată maĭ mult pe fesa stângă de cât pe cea dreaptă. Pentru a o putea bine delimita trebue indepărtate fesele și ridicată tumoarea din cuibul eĭ. Are forma unuĭ ovoid lățit cu basa în sus, cu vârful în jos, cu o față posterioară saŭ externă, o față anterioară saŭ internă, cu o margine dreaptă și cu o margine stângă.

Axa mare a ovoiduluĭ ie de 12 cm, axa mică de $7^1/_2$, marginea stângă 10 cm. marginea dreaptă 12 cm, Circonferența baseĭ la inserția tnmoreĭ 18 cm., la mijlocul tumoreĭ 17 cm. la vârful tumoreĭ 13 cm.

Marginea stângă a tumoreĭ ie alipită de fața internă a feseĭ stângĭ, marginea dreaptă ie indepărtată de fața internă a feseĭ drepte cu 2 cm

Faţa posterioară saŭ externă a tumoreĭ ie acoperită de piele care nu are aceleaşĭ caractere pe toată suprafaţa. Pe o întindere de 8 cm, $^1/_2$ de la basă spre vârf, pielea are caracterele uneĭ pielĭ normale. Puţin maĭ îngroşată, cu elementele eĭ hypertrofiate de şi maĭ groasă şi acoperită pe unele locurĭ cu firişoare de păr negre, rare şi dure se continuă la basa tumoreĭ cu pelea ce acopere regiunile vecine, în sus sacrul în jos regiunea inter-fesieră, lateral fesele. Acest segment de piele e mobil pe tumoare, se poate ridica cu degetele şi e aşezat pe un plan moale.

Restul pieleĭ ce acopere faţa externă a tumoreĭ cuprinde două porţiunĭ. Una de o întindere de 3 cm., subţire roşie cu aspect cicatricial, lucie, şi o parte aderentă; una constituind vârful tumoreĭ, ulcerată acoperită cu muguri marĭ, roşi inflamaţi sângerând la cea maĭ mică atingere şi foarte dureroşĭ. Intre aceştĭ muguri la vârful tumoreĭ se găseşte un mic orificiŭ din care să scurge un liquid limpede, seros şi în care poate pătrunde până la 1 cm adâncime vârful unuĭ stilet.

Faţa anterioară a tumoreĭ e formată din treĭ porţiunĭ; treimea eĭ superioară serveşte de pedicul care se înseră pe vârful coccysuluĭ, din cele 2 treimĭ inferioare, cea d'intăĭ e acoperită cu piele care are caracterele pieleĭ de pe prima porţiune a feţeĭ posterioare, numaĭ că e maĭ pigmentată, cea de-a doua e ulcerată, acoperită cu muguri şi să uneşte la vârf cu ulceraţiele care termină faţa posterioară. Marginele tumoreĭ sunt acoperite de o piele groasă, hypertrofiată, mobilă care spre vârf devine subţire şi apoĭ se ulcerează ca acea de pe feţe.

Prin palpaţie se constată că tumoarea e compusă din treĭ porţiunĭ, una care se simte la basă şi pe faţa posterioară, dă sensaţiunea unuĭ lipom; una care se simte la basă şi pe faţa superioară, e o tumoare dură, osoasă; una la vârf în care se simt niştе corpĭ micĭ neregulaţĭ care ne daŭ sensaţiunea de cartilaj.

Compresiunea tumoreĭ, dureroasă la vârf, nu e dureroasă la basă şi n ı produce fenomene de compresiune medulară. Pediculul tumoreĭ e mobil, maĭ cu seamă în sens tranversal, tumoarea însăşĭ e maĭ mobilă pe pedicul de cât pediculul pe părţile vecine, dar nu putem nicĭ să o ridicăm în sus, să o resturnăm în afară de spaţiul interfesier, nicĭ să o întoarcem lateral pe una din cele 2 fese care îĭ fac cuib.

Tnmoarea aceasta să extirpă prin o incisie care înconjoară pediculul eĭ la 2 cm. de inserţie, să face ast-fel un lamboŭ care să servească la acoperirea plăgeĭ rămase prin extirparea tumoreĭ. Incisia ţesutuluĭ gras sub-cutan dă o abundentă hemoragie şi la nivelul părţeĭ dorsale a tumoreĭ se zăreşte un lipom incapsulat care se deslipeşte uşor; sub lipom, să dă de un vârf osos care e aderent de vârful coccysuluĭ.

Cu o rugină să separă oasele şi sa constată că ele nu sunt în continuitate periostică. Pediculul care lega porţiunea osoasă de coc-

cys era înconjurat de un țesut foarte vascular care se prelungia pe părțile laterale ale osului coccys și pe care au trebuit puse două legături pentru a opri sângele. Odată acestea secționate tumoarea s'a despărțit ușor și plaga s'a suturat în direcție inter-fesieră cu trei suturi dematasă. După 15 zile bolnavul a eșit vindecat.

Dacă examinăm o secțiune macroscopică a tumorei (Fig. 3)

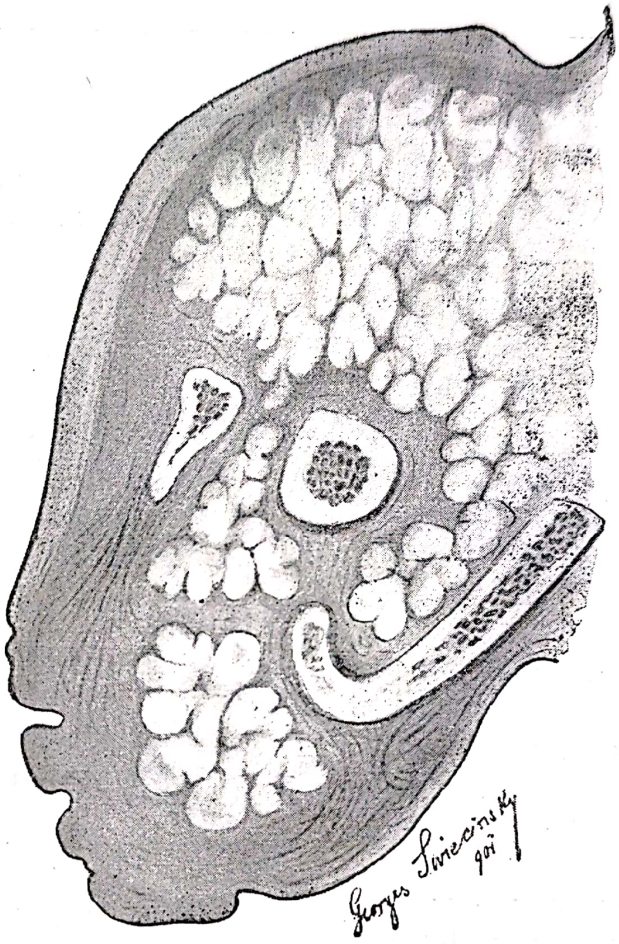

Fig. 3. Secțiune macroscopică a tumorei
Sus se vede lipomul de la pedicului tumorei, jos vîrful fibro-cartilaginos, în mijloc segmentul osos, înconjurat de țesut fibro-gras.

făcută pe axa ei cea mare, observăm că e compusă din trei porțiuni. Una superioară formată din țesut gras, una mijlocie cu țesut osos, una inferioară cu țesut fibro-cartilaginos.

Porțiunea superioară, un adevărat lipom, ocupă jumătatea superioară a tumorei și constitue aproape întreaga bază. Acest lipom foarte vascular, după ce a luat parte la formațiunea pediculului tumorei și a porțiunei ei superioare, pătrunde în interiorul ei, și amestecat cu țesutul fibros din ce în ce mai abundent ce formează scheletul ei, se infiltrează între toate elementele porțiunei osoase din mijlocul

tumoreĭ și formează ici colea insule de țesut gras până aproape de vîrf.

Porțiunea mijlocie, porțiune osoasă, e representată prin treĭ segmente de os, bine desvoltate, cu țesut spongios în mijloc, un țesut compact la periferie. Segmentul cel maĭ extern e triunghiular și seamănă cu o apofisă spinoasă de vertebră, segmentul mijlociŭ e rotund, segmentul intern e lungăreț, drept în capătul superior, incovăet spre porțiunea mijlocie în capătul inferior. Intre aceste treĭ

Fig. 4

p — vîrful piramideĭ în contact cu vîrful coccysuluĭ.
c — canalul central.
d — fața stîngă.
g — fața dreaptă.
b — basa piramideĭ.

segmente se află o pătură de țesut fibro-gras, iar pe fața externă a celuĭ d'intăĭ și pe fața internă a celui din urmă se află numaĭ un țesut dur care pare să fie fibro-cartilaj.

Porțiunea inferioară a tumoreĭ presintă în centrul eĭ o masă de țesut gras și e înconjurată de o pătură care constitue vîrful tumoreĭ și care pare formată de un mare număr de nodule cartilaginoase despărțite prin țesut conjonctiv.

La vîrful tumoreĭ, orificiul prin care a intrat stiletul la primul

examen, se deschide într'o cavitate kystică cît un bob de in, în care se află un liquid limpede și seros.

Dacă se disecă din tumoare porțiunea ei osoasă să constată că

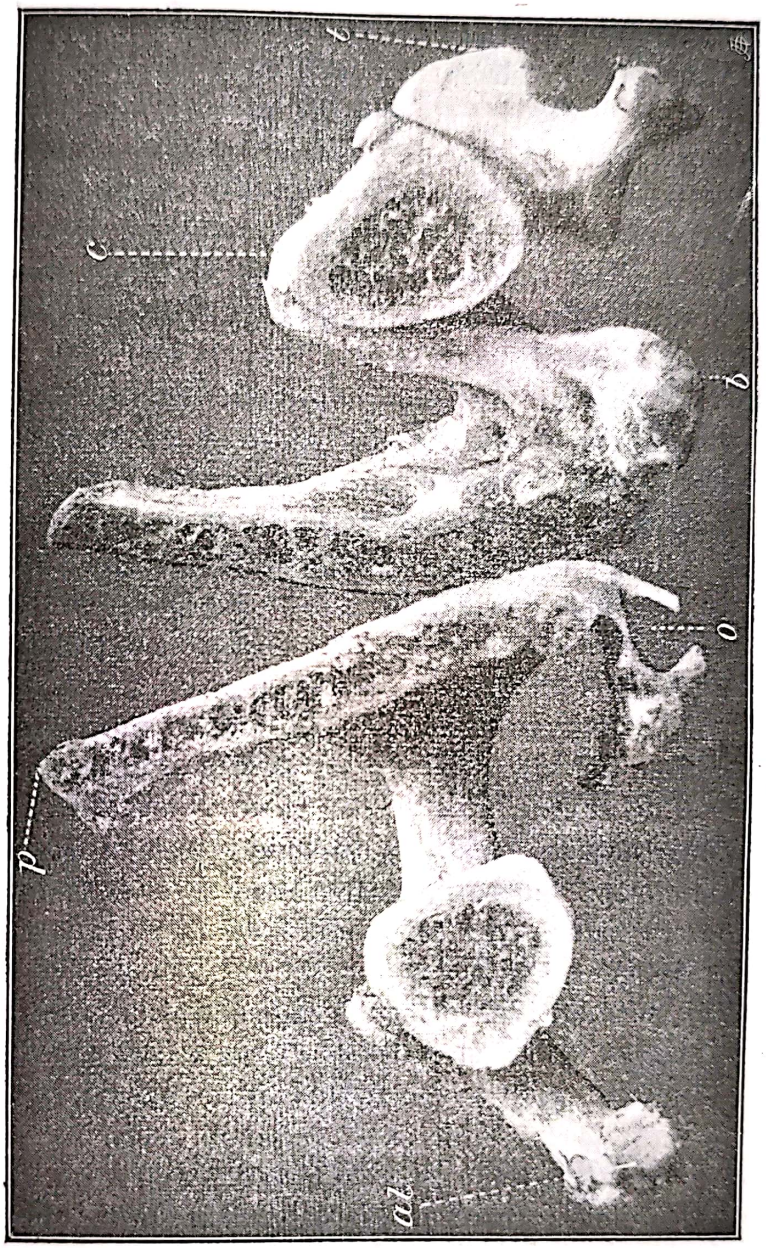

Fig. 5.

p — vîrful piramideĭ.
b — basa piramideĭ.
o — orificiul în care se află o arteră, o vînă și un nerv.
c — secțiunea inelului ce forma canalul central.
al — apofisă laterală stîngă.
t — apofisă laterală dreaptă.

are forma uneĭ piramide triunghiulare (Fig. 4). cu următoarele caractere. Vîrful e îndreptat în sus și înapoĭ, el era fixat de coccyx prin fibre de țesut conjonctiv foarte tarĭ carĭ îĭ formaŭ o capsulă

Acest vîrf e bifid și dintele din dreapta e mai mare de cât cel din stânga.

Basa ei neregulată, presintă la mijloc un orificiŭ care pătrunde într'un canal ce străbate axa mare a pyramidei până la vîrf. Deschiderea aceasta a basei era plină de grăsime. La dreapta orificiului se află un tubercul osos, (fig. 5 b.) neregulat cu suprafața aspră, îndreptat în jos și înăuntru; la stînga un alt tubercul îndreptat înapoi și în afară, terminat la vîrf prin o apofisă ascutită și avind la basă un șghiab (Fig. 5 o) care îl străbate și în care să află o arteră, o vînă și un nerv. Fața internă a osului are o formă triunghiulară, și pare să fie compusă din două jumătăți care intălnindu-se pe linia mediană, formează o creastă foarte aspră; această creastă la vîrf se desface in două și să termină în cei doi dinți ce-l constitue; la basa ei se desface de asemea în două și să îndreaptă și înapoi spre cei doi tuberculi laterali ai basei.

Fața externă e și ea triunghiulară dar foarte neregulată și incomplectă, jumatatea ei superioară lipsește și acolo canalul ce străbate piramida osoasă nu are părete extern; jumătatea ei inferioară cuprinde două părți, una închisă, formată de două lame osoase care se întâlnesc pe linia mediană, venind de la pereții laterali și una deschisă prin întinderea orificiului basei spre părete extern.

Fețele externe ale piramidei sunt foarte neregulate, cea stîngă presintă o serie de râdicături și de scobituri mici; cea dreaptă după ce e tare scobită cam la mijlocul ei, se ridică sub forma unei apofise foarte groase (g Fig. 4; t fig 5) care se îndreaptă în jos și în afară.

Porțiunea aceasta osoasă a tumorei era bine fixată în centrul ei, prin o membrană fibroasă, foarte aderentă de periost și de un țesut conjonctiv, amestecat cu noduli de os și de cartilaj, foarte aderente de capsula tumorei.

In toate intersti iile, orificiele și scobiturile acestui os se află un țesut fibro-gras, cu lobule mici de grăsime, acoperite de fibre tari de țesut conjunctiv care le forma adevarate capsule; osul însuși e înconjurat de un țesut conjonctiv resistent care să ține intim de periost. La nivelul apofiselor și a punctelor osoase îngroșate pleacă făși de țesut conjonctiv care se îndreaptă apoi la periferie și se perd în stratul de țesut conjonctiv sub-cutan.

Aspectul general al acestui os (fig. 4—fig. 5) e acel al unei vertebre resturnate. Apofisa spinoasă a vertebrei, în loc să fie înapoi și în jos, e înainte și în sus, corpul vertebrei, în loc să fie înainte e înapoi, canalul vertebral în loc să fie înapoi e înainte.

Studiul structurei microscopice a acestei tumori îl datoresc D-rei Dr. M. Trancu, ale căreĭ frumoase prepa-

rate a bine-voit a le descrie și interpreta D. Pprofesor V. Sion.

Tumoarea e acoperită cu un epiteliu avînd stratul superficial keratinisat în parte ; sub epiteliŭ există un strat de țesut conjunctiv mai bogat în celule, după care urmează masa principală a tumoreĭ, formată din țesut conjonctiv fib os, fasciculat și străbătut în diferite direcțiunĭ de mănunchiurĭ cu fibre musculare netede.—La limita acestuĭ țesut, în profunzime există maĭ multe grupe de ghinduri conformate după tipul ghindurilor mucoase, tubulare, dar cu niște celule presintînd un tip puțin schimbat, celule marĭ cubice saŭ cylindrice cu protoplasmă foarte transparentă, cu niște granulațiunĭ marĭ, incolore care daŭ celulelor un aspect spumos și cu un nucleu mic intens colorat, grămădit la basa celulelor. In mijlocul acestor acini, glandulari se vede càte un tub maĭ mare, căptușit cu maĭ multe rînduri de celule, maĭ intens colorate care joacă de bună seamă rolul unor tubĭ excretori ; cu totul în adîncime există țesu gras și niște insule de țesut conjonctiv, maĭ uniforme care se colorează maĭ intens cu eosină și aŭ niște celule foarte turtite si rare. Acest țesut une orĭ devine atît de uniform și ia un aspect așa de hyalin în cât dacă n'ar fi forma celulelor ar aminti un țesut osteoid. In alte părți acest țesut conjonctiv modificat prezintă multiplicarea celulelor cari în acelaș timp devin maĭ scurte și sufăr transformațiunĭ care le aduce la tipul de celule triunghiulare saŭ stelate, maĭ departe aceste celule se rotunzesc, se închid într'o capsulă abia pronunțată cu o umbră care devine din ce în ce maĭ aparentă până ce ajunge la tipul de adevărate celule cartilaginoase, formând grupurĭ cuprinse într'o membrană hyalină. In alte părți se găsesc insule de cartilaj închise în mase de țesut celulo-gras, în acest cas trecerea de la țesutul conjonctiv la plăcile cartilaginoase nu e așa de evidentă dar totuși există în jurul lor o bandă fină de un țesut maĭ puțin uniform și de celule maĭ turtite. Tot în profunzime se maĭ găsește câte o cavitate mare căptușită cu câte 7—8 rînduri de celule epiteliale cubice un fel de kyste.

Există în o parte a acesteĭ tumorĭ, spre adîncime un loc destul de limitat la nivelul căruia se observă multiplicarea destul de energică a endotelielor spațiilor limfatice. Aci țesutul conjonctiv fasciculat formează niște bande căptușite de endoteliu cu nucleu maĭ aparent care la un moment dă naștere la niște trabecule celulare cu niște celule marĭ cu nucleĭ ovalĭ ; cu chromatină roșă apar unul saŭ doi nucleolĭ, iar din această proliferare resultă un adevărat nodul celular endotelial închis în interiorul unuĭ spațiu limfatic foarte dilatat. In plin țesut conjonctiv să vede icĭ colea câte o formațiune epitelială cu caracterele unor bulbĭ pilosĭ rarĭ și incomplect desvoltațĭ. Vasele și maĭ cu seamă arterele aŭ un părete foarte gros ; să văd fire și

trunchiurĭ de nervĭ maĭ marĭ fără se presinte ceva anormal. Tot aproape de vîrful tumoreĭ în mijlocul unor fibre musculare netede să găsesc celule asemănătoare acelor ce intră în structura corpuluĭ tyroid.

Acestea pentru partea centrală a tumoreĭ.

Pielea și porțiunea de țesut gras ce forma lipomul, țesutul gras d'intre diferitele elemente ale segmentuluĭ osos și vîrful tumoreĭ, preparate de Dl. Swiecinsky și examinate de Dl. Prof. Negel presentau următoarele caractere:

1). Țesutul d'intre diferitele elemente ale porțiuneĭ osoase e compus din țesut gras lobulat și din țesut conjonctiv fibros fasciculat ce devine cu atât maĭ dens cu cât ne apropiem maĭ mult de suprafața osoasă.

2). Pielea de la nivelul lipomuluĭ are epidermul lipsit de folicuĭ pilosebaceĭ, dermul e foarte îngroșat și format din țesut fibros fasciculat ale căreĭ fibre se întretae în toate direcțiele : în adîncime să găsesc glande sudoripare.

3). In vîrful tumoreĭ să găsește un amestec de maĭ multe țesăturĭ care aŭ o dispoziție regulată.

a). In centrul secțiuneĭ se află un canal cu lumenul oval avînd un diametru de 5 mm. aproximativ, al căruĭ părete format din țesut fibros cu noduli cartilaginoși e căptușit înăuntru de o mucoasă al căruĭ derm conține țesut fasciculat cu vene sanguine abundente iar epiteliul simplu în restul secțiuneĭ stratificat cu celule neregulate, poligonale. Lumenul canaluluĭ e ocupat de detritus și exsudat. In jurul canaluluĭ se găsește țesut conjonctiv, țesut gras și fibre musculare netede.

b) Dacă urmărim tegumentul ce acopere tumoarea, observăm ca epidermul din regiunea imediat așezată în jurul porțiuneĭ ce părea ulcerată macroscopicește, are caracterele propriĭ pieleĭ ; în toată porțiunea de la nivelul ulcerațiuneĭ el ia caracterul epiteliuluĭ uneĭ mucoase, adică e lipsit de strat granulos, lucid și cornos precum și de formațiunĭ pilo-sebacee,

La acest nivel papilele dermuluĭ sunt șterse, dermul conține ghinduri seroase foarte abundente ale căror canale excretoriĭ se pot urmări până la suprafață In unele părțĭ imediat sub stratul basal al epidermuluĭ să vĕd mase de limfocite ce iaŭ aspectul unor folicuĭ limfaticĭ. In partea maĭ profundă a dermuluĭ se vĕd lobulĭ de glande acinoase. De desuptul acestuĭ strat glandular se observă un strat de fibre-musculare netede cari aŭ unele o direcție paralelă cu suprafața secțiuneĭ, altele o direcție perpendiculară. De desubtul stratuluĭ muscular se găsește țesut gras cu insule cartilaginoase:

Rezultă din această descriere că tumoarea extirpată era un *teratom embryonar mixt.*

Pe basa amănuntelor ce am dat asupra tumorilor extirpate de la bolnavii din observaţiunele de mai sus, credem interesant să atragem atenţiunea asupra a trei puncte, ce merită să fie discutate:

1). Cari sunt caracterele anatomice cari ne permit să le deosebim de alte tumori analoage lor?

2). Care e origina acestor tumori?

Cu aceste două elemente, dacă le vom putea determina vom fi în măsură de a pune un diagnostic cât se poate de precis.

3). Ce interes clinic presintă iele?

1). La prima întrebare găsim răspunsul prin examenul anatomic şi cercetarea histologică. Examenul anatomic a arătat că ambele tumori de natură congenitală, erau aşezate în regiunea sacro-coccigiană, (cea d'intăi pe coccys), că ele nu erau în legătură de continuitate cu ţesăturile vecine de cât prin piele şi prin un pedicul vasculo-fibros pe unde veneau vasele care le nutreau, deci nu aveau nici o legătură cu organele importante conţinute în canalul vertebral. Ambele tumori după ce de cât-va timp începuse să crească, s'au ulcerat la capătul lor şi pielea ce le acoperea sîngera la fie care atingere.

Tumorile nu aveau amândouă aceiaşi formă, cea dintăi represinta o adevărată coadă, cu o basa, cu un vîrf, îndreptate în jos şi înapoi, cea de a doua deşi de aparenţă apendiculară avea o formă ovală, lăţită şi mai groasă. Cea d'intăi era îndepărtată de sacru, ca o coadă ridicată şi să putea mobilisa relativ uşor pe basa ei, cea de a doua era modelată între fese şi nu să putea scoate din cuibul ei decât foarte puţin.

Prin palpaţie ambele tumori dădeau o sensaţie de consistenţă inegală, erau unele regiuni moi de tot, altele puţin mai dure, altele foarte dure.

Vom vedea că aceste deosebiri de consistenţă erau datorite la presenţa de ţesături deosebite.

Secțiunea macroscopică a tumorilor permite să se vadă că ele aŭ piele și țăsut gras, o capsulă fibroasă ce le înconjoară în intregime afară de două regiunĭ, cea de la basă și cea de la vîrf. In mijlocul tumoreĭ din observația I se află un țesut kystic și un amestec de țesut cartilaginos și de țesut conjonctiv.

In mijlocul tumorĭ din observația II se afiă un segment osos pe care l'am descris, înconjurat de țesut fibro-gras, de țesut cartilaginos, de câte-va segmente micĭ de țesut osos și de țesut kystic. Dacă din punct de vedere anatomic există o oare și care asămănarea între aceste două tumorĭ, din punct de vedere istologic găsim deosebirĭ marĭ.

Așa am vĕzut că pe secțiunĭ microscopice, tumoarea întâia era compusă maĭ cu seamă din kyste cuprinse într'o țesătură conjonctivă, care venea sub formă de fibre întovărășite de vase de la periferia tumoreĭ, compusă din fibre conjonctive și de unele celule de cartilaj hyalin. Kystele aveaŭ mărimĭ deosebite, eraŭ pline de grămezĭ de celule epiteliale și aveaŭ păretele căptușit cu un epiteliŭ cilindric saŭ epiteliu stratificat, în altele toate treĭ feluri de epiteliu, complicându-se chiar cu muguri epitelialĭ sub formă de tuburĭ saŭ de papile.

Secțiunele microscopice ale tumoreĭ a doua aŭ alt aspect.

Segmentul osos din mijloc și segmentele osoase ce-l înconjoară sunt coprinse într'o masă de țesut fibro-gras care coprinde maĭ mult țesut gras în canalele osuluĭ și maĭ mult țesut fibros la suprafața luĭ unde se confundă cu periostul. Din această masă de țesut conjonctiv fibro-gras pleacă o serie de fibre care sunt compuse din țesut fibros pur, când adera de o rădicătură osoasă și din țesut fibrilar amestecat cu grăsime în celelalte porțiunĭ ale tumoreĭ, merge la capsulă și constitue ast-fel un schelet al tumoreĭ, între elementele căruĭ se găsesce un mare numĕr de țesăturĭ variate ca structură istologică. Așa aproape de centrul tumoreĭ se afla un canal cu lumenul oval al căruĭ părete era format din țesutul fibros cu nodulĭ cartilaginoșĭ

și căptușit înăuntru cu o mucoasă al căruĭ derm conținea țesutul fascicular cu vase sanguine abundente, iar epiteliul cu celule cubice și cilindrice și în unele puncte chiar stratificat. Lumenul canaluluĭ ie ocupat de detritus și exudat. In jurul canaluluĭ era țesut conjonctiv, țesut gras și multe fibre musculare netede. Maĭ aproape de suprafața tumoreĭ să vedeaŭ două grupe de glande, unele eraŭ căptușite cu un epiteliu lat și conțineaŭ în interiorul lor o substanță hyaloidă, altele aveaŭ aparența unor ghinduri seroase în foarte mare numĕr ale căror canale excretorii să putea urmări până la suprafața. Maĭ adînc să vedeaŭ lobulĭ de ghinduri acinoase sub carĭ eraŭ straturĭ de fibre musculare netede și mult țesut gras, cu un mare numĕr de insule cartilaginoase. Tot aproape de centrul tumoreĭ se putea distinge secțiunĭ de fascĭ nervoase bine desvoltate și folicuIĭ limfaticĭ.

Tumorile ce am descris sunt decĭ caracterisate din punctul de vedere al structureĭ lor anatomice, prin existența unuĭ mare numĕr de țesăturĭ care presintă marĭ deosebirĭ între ele și staŭ alăturĭ în aceiașĭ tumoare. In prima tumoare am găsit țesutul conjonctiv, țesut gras, țesut cartilaginos și kyste. A doua tumoare era și maĭ complicată: alăturea de țesut gras foarte abundent care forma un adevĕrat lipom, am găsit țesut fibros, țesut muscular neted, țesut cartilaginos țesut osos, țesut nervos și vascular, țesut kystic și adevĕrate glande, unele seroase, altele tyroidiene.

Cel maĭ abondent era țesutul conjonctiv care asociat cu țesutul gras forma scheletul tumoreĭ. Acest țesut conjonctiv se vedea când ca țesut conjontiv tânăr, cu celule embryonare, când ca țesut conjonctiv adult, după diferitele regiunĭ ale tumoreĭ. In tot casul acest țesut infiltra oare cum tumoarea și despărția una de alta pe celelalte țesuturĭ, saŭ elementele lor anatomice. Maĭ rar în aceste tumorĭ se găsesc fibre musculare netede. Am văzut că în prima tumoare nu se vedeaŭ de loc, în shimb tumoarea a doua presenta fășciĭ lungĭ de fibre musculare netede, în

toate direcţiunile şi mai cu samă sub păturile superficiale. Ţesutul catilaginos e mai bine representat; şi în prima tumoare şi în a doua tumoare, acest ţesut e abundent şi format din celule cartilaginoase hyaline care în unele părţi formează păturĭ întregĭ de cartilaj, şi în altele insule isolate. In unele puncte ale tumoreĭ a 2-a se poate foarte bine urmări transformarea acestuĭ ţesut cartilaginos în ţesut gras muscular neted găsim ţesutul nervos mai rar de cât fibre.

In tumoarea întăia nimic, în tumoarea a doua fibre nervoase marĭ treceaŭ în mijlocul tumoreĭ şi orificiele ce am găsit pe segmentul osos central conţinea fie-care câte un nerv. Cât despre vase, artere şi vine ele eraŭ numeroase în ambele tumorĭ; activitatea circulatorie era mare, căcĭ tumorile creşteaŭ, numărul şi mărimea vaselor ce pătrundeaŭ în tumorĭ era importantă, dovadă hemoragia produsă în timpul extirpaţieĭ lor. Tot în tumoarea a doua eraŭ şi foliculĭ limfaticĭ marĭ, isolaţĭ pe partea centrală a secţiuneĭ.

Un element important care intră în structura acestor tumorĭ sunt kystele. Am vĕzut că prima tumoare aproape în totalitatea eĭ era compusă din kyste micĭ, carĭ nu lipseaŭ nicĭ în a doua tumoare unde eraŭ întovărăşite şi de ghinduri specialisate ca funcţiune. Aceste kyste aveaŭ un părete extern format în prima tumoare numaĭ de ţesut conjonctiv, în a doua din ţesut conjonctiv, din fibre musculare netede şi în unele câte un nodul de cartilaj. Păretele intern al kystelor era căptuşit de multe feluri de celule epiteliale, late, cilindrice, cubice, saŭ stratificate carĭ în unele puncte formaŭ adevĕrate papile epiteliale ce umpleaŭ întreaga cavitate a kystelor, aşa de activă era proliferaţiunea lor. In tumora a doua afară de kystele cu epiteliu polimorf maĭ eraŭ tuburĭ glandulare, cu epiteliu cylindric carĭ secretaŭ un lichid seros, prin o serie de micĭ canale ce se deschideaŭ la exterior; tot aice se puteaŭ destinge secţiunĭ de kiste micĭ cu conţinut hyaloid care se asemănaŭ cu kystele din corpul tyroid.

In total, găsim prin examenul microscopic că tumorile ce am extirpat conţineaŭ foarte multe din ţesăturile ce intru în constituţia organelor corpuluĭ. Cea d'intăĭ era maĭ simplă în structura eĭ nu intra de cât ţesut conjonctiv, ţesut gras, ţesut vascular, ţesut cartilaginos şi kyste; cea de a doua era mult maĭ complicată şi putem spune că să găseaŭ în structura eĭ aproape toate formele de ţesăturĭ şi câte-va organe rudimentare şi incomplect desvoltate.

Tumorĭ de felul acestora se cunosc astăzi multe dar există încă neînţelegerĭ asupra loculuĭ ce trebue ele se ocupe în grupul tumorilor congenitale parasitare din regiunea sacro-coccygiană. Trebue să amintim că grupul tumorilor parasitare, representat multă vreme prin câte-va tipurĭ anatomice descrise în mod foarte simplu şi fără multe amănunte, din causa lipseĭ cunoştinţelor de technică istologică, s'a complectat în timpurile din urma, prin un mare numĕr de observaţiunĭ bine studiate carĭ aŭ putut fi clasificate pe basa structureĭ lor anatomice.

Primul cas cunoscut în ştiinţă e acel al luĭ *Philippe Peu* din 1694; de atuncĭ şi până în 1893 s'aŭ publicat 203 casurĭ *(Calbet: Tumeurs congénitales d'origine parasitaire de la région sacro-coccygienne 1893)*.

Aceste tumorĭ, în evoluţiunea lor istorică, aŭ purtat nume multe, am putut numĕra aproape 30. Astăzĭ s'aŭ redus la câte-va numaĭ; *Virchow* le a dat numele de *teratome*, *tumorĭ teratoide* saŭ *organoide*, Cornil şi Ranvier de *tumorĭ mixte*, Verneuil de *tumorĭ polykystice*, Bard de *tumorĭ cu ţesăturĭ multiple*, Quenu de *tumorĭ complexe*, Dastre de *tumori parasitare*, Delbet de *tumorĭ heterotopice*.

Calbet (Loc. cit.) le caracterisează în modul următor:

„Variabile prin sediul lor pe o întindere destul de mică, aŭ o structură complexă dar comparabilă. Ele conţin ţesăturile cele maĭ variate, carĭ în aceeaşĭ tumoare nu se găsesc în acelaş grad de desvoltare, dar care în lunga serie a acestor tumorĭ, să arată întotdeauna cu acelaşĭ

caractere. Ele pot să fie formate din organe complecte, fragmente de organe ce par să fie datorite unuĭ noŭ individ fixat pe cel d'intăiŭ. Ast-fel în cât dacă considerăm numaĭ ţesăturile ce le constitue putem să împărţim aceste tumorĭ în două clase: una care coprinde tumorilor formate de organe fetale saŭ de fragmente de organe fetale, membre suplimentare, maĭ mult saa maĭ puţin rudimentare, existând singure saŭ împreună cu alte organe, intestin, ghinduri etc. saŭ alte ţesăturĭ: os, muşchĭ, vase, nervĭ, kyste o adoua în care se grupează tumorĭ care nu conţin de cât părţile elementare ale acostor organe fetale: ţesut osos cartilaginos, muscular, nervĭ, cavităţĭ kystice căptuşite cu un epiteliŭ variabil etc."

Din acestea resultă că tumorile mixte ce am extirpat, represintă fie-care câte un tip anatomic deosebit din seria tumorilor parasitare ale regiuneĭ sacro-coccygiene, tipurĭ anatomice legate prin forme maĭ simple cu tumorile parasitare constituite din o singură ţesătură şi prin forme maĭ complicate cu acele constituite în toate ţesĕturile şi chiar din organe întregĭ.

Tumoarea întăĭ decĭ face parte din grupul tumorilor parasitare carĭ nu conţin de cât părţile elementare ale unor organe fetale şi cea de a doua din acel al tumorilor parasitare în care alăturĭ cu ţesăturile elementare există şi organe fetale rudimentare.

Care e origina acestor tumorĭ?

Maĭ toţĭ din aceia carĭ aŭ observat şi studiat un numĕr mare de bolnavĭ cu tumorĭ parasitare, aŭ căutat să dee o explicaţiune a moduluĭ de formaţiune a acestor tumorĭ si aŭ injghebat câte o teorie nu numaĭ pentru fiecare grup de forme anatomice dar chiar pentru forme anatomice speciale.

Din grămada aceasta de teoriĭ, al căror numĕr dovedeşte şi insuficienţa lor, nu s'a putut stabili până maĭ erĭ nicĭ una care să explice totalitatea formelor observate. In timpiĭ din urmă însă studiul conştiincios al tuturor casurilor, a permis că din marele numĕr de teoriĭ cunoscute, să

se păstreze numaĭ cîte va asupra căror credem că e bine să atragem atenţiunea şi să vedem dacă să poate ca una singură să explice clasa întreagă de tumorĭ parasitare cunoscute până astăzĭ.

1°). *Teoria heterotopieĭ plastice* saŭ *teoria neoplasmuluĭ.*

Lebert credea că tumorile mixte să desvoltă ca şi celelalte tumorĭ prin o aberaţiune a nutriţiuneĭ. Tot ca tumorĭ şi anume ca sarcome desvoltate la embryonĭ le consideră şi *Cornil* care împreună cu *Ranvier* în tratatul lor de Histologie Pathologică scriu următoarele: „Cu toate că aceste tumorĭ sunt formate din ţesăturĭ diverse pe cale de desvoltare ca la un embryon, ele nu aŭ în masa lor o formă determinată care se amintească o fiinţă adăogată. Din contra aŭ forma unuĭ mare mugur embryonar care trăeşte la suprafaţa uneĭ fiinţe pe cale de desvoltare şi care presintă şi proprietatea ce are la vîrsta aceasta ţesutul embryonar de a forma toate celelalte ţesăturĭ organice".

2°). *Teoria embryonuluĭ parasitar.*

In anul 1869 *Virchow* admite că tumorile mixte sunt resturile unuĭ embryon parasitar şi le descrie sub numele de *teratome.*

3°) *Teoria inclusiuneĭ tegumentuluĭ extern în păturile subjacente* (enclavement al Francezilor).

Verneuil cel d'întăiŭ şi *Remak* după el aŭ explicat formaţiunea kystelor dermoide, prin inclusiunea la fet a unuĭ segment de piele în ţesăturile profunde. Această inclusiune să face la embryon în regiunele corpuluĭ unde există fisurĭ carĭ închizîndu-se, prind între marginele lor un segment de piele; acesta continuă să se desvolte şi fiind că nu-şĭ poate elimina elementele ce produce (păr, sebum etc) formează un kyst dermoid. Asemenea tumorĭ se produc pe gît, la nivelul fisurelor bronchiale, pe coada sprinceneĭ, la nivelul fisureĭ fronto-orbitare, în regiunea sacrococcygiană, la nivelul lamelor dorsale etc.

4). *Teoria mugurilor embryonarĭ,*

Toate tumorile în general sunt datorite unor celule

saŭ muguri embryonari cari ne putînd servi la formaţiunea ţesăturilor necesare organelor individuluĭ în care se găsesc aŭ stat mult timp în stare embryonară latentă şi apoĭ sub o influenţă oare care aŭ început a se înmulţi, dînd naştere la tumorĭ. Această teorie, *Cohnheim,* după ce o aplică la toate tumorile explică cu ajutorul eĭ şi tumorile teratoide.

5). *Teoria celulelor nodale.*

Bard numeşte celule nodale ovulul şi primele celule ce nasc din el, carĭ aŭ proprietatea de a da naştere segmentîndu-se, la celule deosebite de celula muma şi deosebite între ele. Aşa o celulă nodală, o celulă embryonară complexă în structura ei, poate da naştere la deosebitele tipurĭ de celule cunoscute: tipul conjonctiv, tipul epitelial, tipul nervos, tipul muscular, carĭ apoĭ păstrează o specificitate absolută, sunt bine diferenţiate şi nu să pot transforma în celule de alt tip. Dacă în ţesăturĭ la fet saŭ chiar şi la adult, rămîn celule nodale carĭ păstrează toate proprietăţile lor evolutive, ele pot la un moment să dee naştere la celule cum aŭ făcut şi la embryon, producând astfel tumorĭ mixte.

6). *Teoria monştrilor dubli.*

Geoffroy St. Hilaire considera monstriĭ parasitarĭ ca „o asociaţiune de doĭ indivizĭ, unul trăind activ prin el însuşĭ, cel-lalt fixat pe fratele săŭ şi trăind în dauna luĭ; unul autosit şi celalt parasit„. Observînd că între tumorile mixte şi între acelea care conţin unul saŭ maĭ multe organe fetale, există forme intermediare carĭ stabilesc legătura între ele, el a aplicat şi la tumorile mixte teoria luĭ, admiţind că doĭ embryonĭ s'ar fi desvoltat în acelaş oŭ şi că numaĭ unul cotinuîndu-şĭ evoluţia celalat s'a oprit în creşterea luĭ şi a format o tumoare mixtă.

Dareste a reluat această teorie şi pe baza studielor sale de teratologie a complectat'o şi a precisat'o sub numele de *teoria diplogeneseĭ prin inclusiune.*

7). *Teoriile uneĭ desvoltărĭ anormale a regiuneĭ sacrococcygiene.*

„In primele fase ale desvoltăreĭ embryonuluĭ, porţiunea

din corpul luĭ care are să formeze regiunea sacro-coccygiană presintă în timpul cînd apar primele urme de mezoderm, elementele celor treĭ foĭ ale embryonuluĭ unite la nivelul eĭ și fusionate într'un spațiu mic. Maĭ mult, procesul de separațiune al foilor în această regiune se face tărziu și e complicat. Aceste două fapte permit să se înțeleagă că, dacă prin o tulburare de evoluțiune, un material exuberant a rămas fără intrebuințare, el va putea maĭ tărziu să dea naștere la tumorĭ de o mare complexitate de structură". (Teoria luĭ Kiener — Gazette Med. de Montpellier 1891).

A doua teorie e acea a uneĭ anomaliĭ de desvoltare a canaluluĭ neurenteric. Canalul neurenteric al embryonuluĭ în loc să se atrofieze și să dispară ca de obiceiŭ, sub influența coardeĭ dorsale care să întinde în jos, lasă cîteva urme epiteliale carĭ pot să dee naștere la tumorĭ mixte așezate pe fața anterioară a sacruluĭ și a coccysuluĭ.

In teoria luĭ *Hildebrandt* resturĭ de ale intestinuluĭ post-anal sunt acusate de a produce kystele cu epitheliu cilindric din tumorile mixte.

Herrmann și *Tourneux* (Journal d'anatomie et de physiologie 1887) aŭ emis părerea că tumorile mixte sunt datorite la aceea ce numesc eĭ urmele medulare coccygiene. Aceste urme medulare care se găsesc câte odată la noul născut, represintă porțiunea modificată și redusă la un tub epitelial înconjurat de o pătură de fibre nervoase longitudinale, a aceleĭ părți a măduveĭ spinăreĭ care pe embrioniĭ de treĭ lunĭ se întinde până la vîrful coccysuluĭ.

8). *Teoria ghindurei luĭ Luschka.*

Fiindcă tumorile sunt foarte adesea orĭ formate din ghinduri și fiind că aceste tumorĭ în regiunea sacro-coccygiană s'aŭ găsit de multe orĭ în vecinătatea ghindureĭ luĭ Luschka, s'a zis ca ele sunt datorite uneĭ degenerescențe kystice a aceleĭ ghinduri.

9). *Teoria parthenogeneseĭ.*

Epiteliul germinativ al ovaruluĭ poate da naștere la deosebitele țesăturĭ fără ca să fie fecundat.

Scanned with OKEN Scanner

„Parthenogenesa e reproducţiunea fără intervenţiunea elementuluĭ masculin. Acest mod de generaţiune unisexuată a fost constatată la cîteva animale inferioare, la carĭ dă naştere unor indivizĭ normalĭ. Unĭĭ autorĭ s'au întrebat dacă parthenogenesa nu se poate manifesta în mod accidental la vertebratele superioare, pentru a produce fiinţe incomplecte, monstruoase, rudimentare (Delbet Traitè de chirurgie 1900).

10). *Teoria limfangiomilor.*

Kystele cu epiteliu lat ce intră în structura tumorilor mixte, ar fi datorite dilataţiunilor unor vase limfatice. Aceastĕ teorie e basată pe constatarea făcută de V. Ritter (Zeitschirfft für Heil kunde) că vasele limfatice marĭ pot da naştere la unele kyste din mesenter. Tumorile teratoide representate prin un singur kyst mare, cu părețiĭ căptușiţĭ de un epiteliu lat, ar fi decĭ limfangiomĭ kysticĭ.

Să vedem acum care din aceste teorĭĭ să poate aplica la un număr maĭ mare de casurĭ. O alegere făcută după critica fie căreia, ne permite să le grupăm în treĭ clase:

In prima clasă vom pune pe acelea carĭ aŭ avut pretenţiunea să explice totalitatea casurilor, dar carĭ astăzĭ sunt aproape cu totul părăsite şi e inutil să le maĭ supunem la o discuţiune. Aşa sunt teoria heterotopieĭ plastice a luĭ Lebert, teoria luĭ Cohnheim, teoria luĭ Bard

In a doua clasă avem teoriile carĭ aŭ căutat să explice numaĭ cîte-va tumorĭ speciale, numaĭ cîte-va casurĭ; din acestea, unele puţin interesante nu meritĕ să ne oprim mult asupra lor, aşa e teoria ghindurei luĭ Luschka, teoria intestinuluĭ post anal, teoria canaluluĭ neurenteric, teoria limfangiomilor; cele lalte nu trebue trecute cu vederea. Teoria inclusiuneĭ uneĭ pături superfeciale în pătura subjancetă (teoria luĭ Verneuil) teoria luĭ Kiener şi teoria urmelor medulare coccygiene (Hermann şi Tourneux) sunt importante.

Prin teoria luĭ *Verneuil* se înţelege bine formaţiunea kystelor simple, atît dermoide cît şi mucoide, dar ea nu lămureşte de loc originea tumorilor mixte în care pe lîngă

kyste sunt țesături saŭ părți fetale. Cu toate că Lannelongue a încercat să aplice teoria și la aceste tumorĭ, admițind că inclusiunea se face nu numaĭ în dauna păturei superficiale dar și a păturilor adîncĭ, cu toate țesăturile lor pentru tumorile mixte, cu aparițiunea unuĭ al doilea centru de formațiune embrionară pentru tumorile cu resturĭ fetale, totuși teoria luĭ Verneuil n'a fost admisă de cât pentru unele kyste dermoide.

Teoria luĭ *Kiener* e foarte ingenioasă dar îĭ se pot face maĭ multe objecțiunĭ. Intăiŭ, e basată pe o dată embryologică încă nu bine dovedită, aceea a formațiuneĭ de treĭ foĭ blastodermice în evoluțiunea embrionuluĭ, al doilea ea nu se poate raporta la tumorile mixte de pe fața anterioară a sacruluĭ; al treilea ia nu explică presența în tumorile mixte a formațiunilor bronchice, normal formate din intestinul anterior, care n'are nicĭ legătură cu sghiabul primitiv (Calbet).

Teoria D-lor *Hermann* și *Tourneux* ține un loc important între teoriile patogenice ale tumorilor din regiunea sacro-coccygiană și explică foarte bine originea cîtor-va tumorĭ cu țesăturĭ mixte așezate d'inafară coccysuluĭ și în vecinătatea margineĭ posterioare a hiatusuluĭ sacral, tumorĭ care apar după a treia lună a embryonuluĭ; ia nu explică însă pe acelea carĭ apar înainte de a treia lună și nicĭ pe acelea care conțin organe fetale.

In a treia clasă grupăm teoriile carĭ, ca și acele din întăia clasă caută să dea o explicațiune a tuturor casurilor de tumorĭ teratoide cunoscute dar carĭ să deosebesc de ele prin faptul că sunt basate pe date științifice bine stabilite și meritĭ să fie luate în serioasa considerațiune:

Teoria parthenogeneseĭ. Tumorile mixte fiind compuse din țesăturĭ embryonare și din organe fetale, originea lor trebue să fie ovulară. Ovulul putîndu-se segmenta fără să fi fost fecundat el poate da naștere la asemenea tumorĭ. Așa pot să se nască kystele dermoide ale ovaruluĭ, atît cele simple conținînd numaĭ elementele pieleĭ cît și cele maĭ complicate, avînd numaĭ cîteva organe fetale saŭ

chiar un fet întreg. Steinlin a găsit un kyst dermoid simplu format în interiorul unuĭ folicul a luĭ Graaf şi Répin care a apărat maĭ mult teoria partenogeneseĭ a putut reconstitui cu elementele găsite într'un kyst dermoid al ovaruluĭ, un fet aproape complect. După Repin lipsa saŭ oprirea de desvoltare a uneia din foile blastodermuluĭ provenit din ovulul nefecundat, ar fi causă primordială a tumorilor mixte.

Sunt cîteva objecţiunĭ care să fac acesteĭ teoriĭ şi la care apărătoriĭ eĭ n'aŭ rĕspuns încă. Aşa *Mathias Duval* a constatat că segmentaţia ovululuĭ nefecondat oprită curînd, prin degenerescenţă grasă şi că ia nu poate ajunge până la formaţiunea unuĭ blastoderm şi maĭ puţin decĭ a unor organe fetale. Trebue să fie o causă încă necunoscută care intervine în desvoltarea tumorilor teratoide, împedecând degenerescenţa grasă şi permiţînd desvoltarea blastodermuluĭ şi a ţesăturilor ce provin din el.

O altă objecţiune destul de serioasă e aceea pe care o face *Delbet* (Tr. de Chirurgie 1900). Cum se explică prin această teorie faptul că „în kystele dermoide complicate se găsesc părţĭ absolut străine vieţiĭ fetale şi care din contra sunt considerate că a fir caracteristice stăreĭ adulte. Aşa de exemplu dinţiĭ celeĭ a doua detinţiunĭ şi osificarea complectă a oaselor saŭ cînd se găsesc în acel kyst treĭ sute de dinţĭ". „*Mathias Duval* a emis părerea că în asemenea casurĭ în loc de un singur centru de formaţiune embryonară, sunt două saŭ treĭ şi că ne găsim în presenţa uneĭ anomaliĭ care s'ar putea desemna sub numele de lipsă de individualisaţiune saŭ de apolaritate a blastodermuluĭ".

In afară de aceasta, teoria parthenogeneseĭ nu explica în mod satisfăcător, nicĭ kystele dermoide simple, nicĭ kystele mucoide, nicĭ kystele complexe cu resturĭ embrionare desvoltate la suprafaţa corpuluĭ.

Teoria monştrilor dublĭ a luĭ *Geoffroy St. Hilaire*, teoria embryonuluĭ parasitar a luĭ *Virchow* şi teoria di-

plogeneseĭ prin inclusiune a luĭ *Dareste* sunt aproape identice.

Monștriĭ dublĭ parasitarĭ sunt constituiți din douĕ ființe distincte carĭ s'aŭ alipit una de alta. Când aceste ființe sunt amândouĕ complect și egal desvoltate, ele costitue un monstru dublu. când însă una din ele e complect desvoltată iar cealaltă s'a oprit în evoluțiunea eĭ, se formează pentru cea d'intăĭ numită autosit, o tumoare numită parasit. Această tumoare parasitară poate să aibă o structură variabilă după perioada în care s'a oprit evoluțiunea eĭ. Se poate să fie simplă, constituită numaĭ din cîteva țesăturĭ embryonare, poate să fie maĭ complicată și să conție cîteva organe fetale, poate să presinte toate organele și să constitue o ființă întreagă; orĭ cum ar fi ea, e o tumoare. representând urmele maĭ mult saŭ maĭ puțin desvoltate ale unuĭ individ care la început a fost deosebit de individul autosit apoĭ s'a fixat pe el constituind un parasit endoccymian (G. St. Hilaire).

Kystul dermoid cel maĭ simplu trebue considerat ca individ distinct care s'a alipit de un altul și nu s'a desvoltat decît foarte puțin (Delbet).

Virchow și după el Brissaud, Monod, Panas, Ahlfeld, Taruffi admit că tumorile mixte teratoide din regiunea sacro-coccygiană representate prin toate formele, de la inclusiunele fetale cele maĭ complicate și pănă la tumorile cele maĭ simple, formează o serie continuă și aŭ o origine comună, fiind toate datorite uneĭ inclusiunĭ fetale mixte.

Insfîrșit *Dareste*, pe basa experiențelor sale de teratogenie, atribue tumorile mixte, atît acele cu organe fetale cît și acele cu țesĕturĭ simple, împreunate cu kyste avînd epiteliu polimorf, uneĭ diplogenese prin inclusiune.

Va urma.

SOCIETAŢĬ SAVANTE

Societatea de chirurgie din Bucureşti

Sedinţa de la 17 Octombre 1901

Prezentare de bolnavĭ.

1. **Dr. Leonte.** *Kist idatic supurat al ficatuluĭ operat prin procedeul Lannelongue.* E o bolnavă care suferea de 5 anĭ de durerĭ marĭ în ipohondrul drept şi în urmă de icter şi care eliminase o tenie. In August trecut a fost în serviciul D-luĭ Stoicescu, unde făcĕndu-i-se punctie s'a scos lichid limpede. Intră în serviciŭ cu o tumoară în flancul drept, care se întindea pînă în fosa iliacă şi trecea de linia mediană. Diagnosticul ezita într'o ptoză a ficatuluĭ, cu cholecistită calculoasă saŭ o apendicită veche cu aderenţe, diagnostic pus şi de medicul curant. La 30 Septembre iĭ fac o laparotomie dealungul dreptuluĭ anterior al abdomenuluĭ, găsesc ficatul mare, decolorat, neted. Punctionând faţa convexă găsesc lichid idatic, dar fiind-că kistul era greŭ de atins pe sub coaste, am rezecat din coasta 8-a, 9 a şi a 10-a pe o întindere de vr-o 8 cm. Rădicând diafragmul în sus cu inserţiile luĭ costale, am putut inciza ficatul pe o întindere de 6 cm, am deschis punga din care se scurge 1400 gr. lichid limpede dintr'o singură cavitate; am scos membrana germinativă şi am drenat cu tifon iodoformat prin unghiul superior al plăgeĭ. Restul plăgeĭ epatice l'am cusut, trecênd aceste fire şi prin peritoneŭ, asemenea am închis şi plaga abdominală. Temperatura, ridicată înainte de operaţie, a scăzut şi azĭ bolnava e vindecată. E al doilea caz de rezecţiunĭ costale pentru afecţiunĭ epatice.

2. **Prof. Ionescu.** I. *Splenectomie pentru ipertrofie malarică.* E un bolnav de 35 ani, intrat în spital la 2 Septembre 1901 cu splenomegalie paludică încă din copilărie ; l'am operat la 21 Septembrie, splina extirpată cântărea 3500 gr. ; urina de unde înainte de operație era de 5—600 gr în 24 ore, cea ce e o rezervă pentru pronostic, după operație a crescut la 8—900 gr. După ce a trecut printr'o congestie pulmonară, bolnavul s'a vindecat complect, cu reunire per primam a plăgeĭ. Examenul sângeluĭ: înainte de operație 2.700,000. După operație 3.000,000.

Proporția a rămas aceiașĭ $^1/_{550}$, căcĭ în primele zile după operație se observă și o leucocitoză o dată cu creșterea numĕruluĭ globulelor roșiĭ. Toxicitatea urinară de asemenea a rămas ridicată.

Discuția.

Racoviceanu-Pitești. De la 95 pînă azĭ am operat 17 bolnavĭ la splină, ast-fel repartizațĭ : 2 cazurĭ de kist idatic al splineĭ tratate prin marsupializare, ultimul era supurat și operat de Dr. **Bogdanovicĭ,** a sucombat; un caz de sarcom al splineĭ, laparotomie esploratrice numaĭ, splina fiind foarte mare, aderentă și ganglionĭĭ eraŭ prinșĭ ; patru cazurĭ de spline deplasate și celel'alte paludice, tratate prin splenectomie. Treĭ cazurĭ mortale, douĕ prin lunecarea firelor de legătură și emoragie, și unul prin infecție. Cred că legăturile trebuesc făcute chiar de chirurg și duble pentru fie-care vas. Am observat o singură dată o congestie pulmonară, pe care eu o atribuesc trecereĭ brusce din sala de operație incălzită în coridoarele recĭ ale spitaluluĭ. La o fomee cu splenomegalie și cianoza feței, am observat o ipertrofie a tuturor ganglionilor limfaticĭ, de scurtă durată și cedând la tra. iod. Din punctul de vedere al tecniceĭ de urmat, eŭ mĕ conduc după caz, explorez întăĭ și încep saŭ prin deslipirea aderențelor saŭ prin tratamentul pedicululuĭ In cursul intervențiilor am înregistrat 3 accidente: odată s'a rupt vena splenică, în douĕ rînduri mi s'a rupt splina și am scos'o în bucățĭ. Pe un total de 17 cazurĭ am avut 4 decese. La un bĕtrân de 52 anĭ prins între 2 caĭ și intrat în serviciŭ cu stare generală bună, cu fenomene puțin alarmante, am crezut că am a face cu o simplă contuziune abdominală, a patra zi moare brusc și la necropsie s'a găsit splina în 3 bucățĭ, emoragia se făcuse cu încetul.

II. *Evidarea pelvisuluĭ și isterectomie abdominală totală pentru cancer al coluluĭ uterin.* E o Doamnă de 34 anĭ, intrată în serviciŭ la 5 Iulie 1901 cu dignosticul de epitelioma coluluĭ uterin, întins puțin și la vagin și operată la 16 Iulie, isterectomie abdominală totală, legătura ipogastricelor și evidarea pelvisuluĭ de ganglionĭ și țesutul celular, disecând ureterul și vasele pînă la aorta abdominală. Bolnava a rezistat intervenției, cam lungă și dificilă și azĭ se prezintă, după

treĭ luni, cu o stare generală foarte bună și fără nicĭ o recidivă locală. Asemenea cazurĭ merită o atențiune deosebită, fiind încă rare

Discuția.

Racoviceanu-Pitești. Operația aceasta e foarte gravă și dificilă, dă o mortalitate mai mare și cât de întinsă ar fi extirparea ea nu garantea ă de recidivă, de altă parte s'aŭ obținut succese și cu isterectomia vaginală, care e o operație mai ușoară, pentru aceste motive eŭ o prefer pe aceasta din urmă. Prof. **Severeanu** vĕ poate cita cazul uneĭ bolnave operată pentru cancer încă acu 22 anĭ și azĭ e fără recidivă, de și examenul microscopic a confirmat diagnosticul clinic Eŭ însu-mĭ am o bolnavă fără recidivă, operată de 6 anĭ prin isterectomia vaginală. De altă parte sunt foarte sceptic în privința recidiveĭ fiind-că cunosc cazurĭ de recidivă foarte îndepărtată, așa o femee operată de cancer al sînuluĭ, după 18 anĭ s'a prezentat cu fenomene de oclusie intestinală și peritonită prin cancer al intestinuluĭ, care obturase lumenul complect. Recidivele alt-fel se observă și în urma extirpărilor întinse, ca de ex. după operația luĭ Halsted.

Nanu. In principiŭ eŭ mĕ unesc cu vederile luĭ **Ionescu,** fiind-că e dovedit lucru că în neoplaziile maligne trebue să facem o extirpare cât maĭ întinsă pentru a ne garanta de recidivă. Ar urma însă după aceste vederĭ ca în cancerul uterin propagat la pelvis și inglobînd ureterele, să extirpăm și pe acestea, alt-fel lăsăm din țesut infiltrat și ne expunem la recidivă. De altă parte e bine să ne dăm seamă înainte saŭ în timpul intervenției de extensiunea neoplazieĭ la ganglionĭ, căcĭ sunt căzurĭ chiar de epitelioma localizat la col, în care sunt prinșĭ și ganglionii dealungul aorteĭ abdominale și chiar ceĭ de deasupra diafragmuluĭ, cum am constatat eŭ odată la autopsie într'uu caz în care m'am mulțumit să fac numaĭ isterectomia.

Ionescu. Această chestiune a fost discutată la congresul din 1900, în care raportoriĭ de **Ott** și **Richelet** aŭ adus argumente slabe de care azĭ nicĭ eĭ nu s'ar maĭ putea servi. Pentru a judeca bine lucrurile trebue să ne adresăm la aceĭ ce aŭ practicat operația și o practică de mult. Căcĭ rezultatele operatoriĭ depind mult de tecnica urmată și aceasta numaĭ cu timpul se perfecționează. Așa, cercetând statistica luĭ **Iacobs** și maĭ ales a luĭ **Wertheim**, vedem că mortalitatea scade din ce în ce maĭ mult și azĭ operația în mâinele luĭ nu prezintă o gravitate maĭ mare ca isterectomia abdominală simplă. Cât privește isterectomia vaginală, de ea nicĭ nu maĭ trebue vorbit, maĭ ales în cancer, în care leziunile se propagă la pelvis și la organe vecine, inglobând vasele și ureterele ; dânsa e o operație oarbă și absolut incomplectă ; iar ca recidivă locală se observă de 9 pe 10 cazurĭ și chiar maĭ des. Pe cale abdominală ureterele se pot diseca lesne și conserva, căcĭ ele sunt numaĭ inglobate în țesutul neoplazic, peretele lor e indemn. Intru ce privește cazurile de care ne vorbește

D. **Nanu**, eŭ mĕ abțin și mĕ mulțumesc cu o intervenție paliativă, legăturĭ atrofiante.

III. *Anus iliac definitiv pentru stenoză rectală necanceroasă.* — E o femee intrată la 18 Iulie cu o stenoză rectală aproape complectă care pleca la 2 cm. de arus și se urca în sus pe traectul intestinuluĭ, cu fenomene intestinale grave de obstrucție incomplectă dar prelungită. Am practicat un anus iliac, secționând complect intestinul, deschizând capătul superior la piele, iar cel inferior l'am închis și abandonat în pelvis. Ĭi s'a făcut spălăturĭ rectale și încercărĭ de dilatarea stenozeĭ, azĭ intestinul închis nu maĭ secretă nimic, dar stenoza nu cedează. Anusul funcționează bine, e aproape continent și cu un aparat protector, femeea îșĭ poate vedea de ocupațiile eĭ.

IV. *Kist idadic al ficatuluĭ și abdominal tratat prin golirea, închiderea și abandonarea pungeĭ.*—O femee de 28 anĭ intrată la 21 Septembre cu o tumoră abdominală kistică, care ocupa toată jumătatea subombilicală a abdomenuluĭ, întinzându-se și în sus la dreapta, până sub coaste ; din cauza topografieĭ luĭ, kistul părea pelvien și ovarien. La 24 Septembrie fac o laparotomie subombilicală și deschid un kist enorm, aderent la peritoneu, conținând vezicule idatice și lichid bilios. Golind kistul am văzut că punctul luĭ de plecare e la fața inferioară a ficatuluĭ, profund spre lobul posterior. De și lichidul era bilios, am extras membrana germinativă, am curățat bine cavitatea cu comprese sterilizate și am închis punga și plaga abdominală, fără a drena și fără a capitona, abandonând punga în abdomen. Rezultatul e perfect, reunirea s'a făcut per primam, nu se maĭ constată clinicește nicĭ o urmă din kist, sonoritatea abdominală normală peste tot. E poate singurul kist mare cu conținut bilios tratat prin acest procedeŭ. N'am făcut nicĭ în acest caz capitonarea recomandată de **Delbet**, fiind-că îmĭ pare inutil a maĭ complica operația

V. *Rezultatul tardiv al rezecțieĭ bilaterale a simpaticuluĭ cervical în gușa exoftalmică.* — Vă prezint această fată, operată în August 1896, adică maĭ bine de 5 anĭ, la care am rezecat de ambele părțĭ simpaticul cervical, afară de ganglionul inferior Fenomenele basedoviene aŭ dispărut treptat, deja de mult timp gușa a dispărut, asemenea și exoftalmia, tachicardia, tremurăturile.

Din punctul de vedere al desvoltăreĭ fizice și intelectuale, vedeți că la această fată rezecția simpaticuluĭ n'a avut nicĭ o influență în rău, asemenea turburărĭ n'am observat la nicĭ unul din copiĭ operați la fel, după cum aŭ pretins uniĭ. Singura complicația ce observaĭ sunt durerĭ și dificultățĭ la masticație, pe care eŭ le atribuesc secțiuneĭ mușchilor la inserția lor și a filetelor plexuluĭ cervical superficial ; pentru acest motiv am și modificat incizia mea de operație. Intru cât privește tulburările descrise de **Claude Bernard** în urma secțiuneĭ simpaticuluĭ cred că în experințele luĭ dânsul tăia și alte fire nervoase, de altă parte funcțiunile simpaticuluĭ se restabilesc în parte

prin rădăcinile luĭ medulare care daŭ filete ce apucă calea nervilor cranienĭ și spinalĭ pentru a ajunge la periferie.

3. **Prof. Severeanu**. *Strictură cicatricială după rezecția rectuluĭ pentru cancer*. Vĕ prezint o bolnavă pe care am operat'o acu 2 anĭ în serviciul meŭ pentru un cancer rectal de deasupra anusuluĭ cu o întindere în sus de 14 cm. Prin procedeul Kaske i-am rezecat porțiunea bolnavă și am cusut capetele intestinale cap la cap. Urmările operatoriĭ aŭ fost proaste, plaga s'a infectat și a dat loc la o comunicare a rectutuĭ cu exteriorul. Femeea a eșit din spital în condițiunĭ detestabile; totuși azĭ revine perfect vindecată de intervenția anterioară, numaĭ că are o stenoză rectală cicatricială aproape complectă.

4 **Dr. Carnabel.** I *Ulcer simplu al duodonuluĭ perforat.* E un bolnav intrat în serviciul D-luĭ Prof. **Ionescu** la 23 Iulie, cu fenomene grave de peritonită prin perforație, fenomene care dataŭ de 14 ore. Era greŭ de stabilit sediul perforațieĭ, bolnavul suferea de multă vreme de turburărĭ dispeptice intense. Deschizênd cavitatea abdominală, o găsesc plină de lichid purulent, intestinele acoperite de false membrane. După ce am curățat cavitatea, am explorat organele și n'am găsit nimic pe stomac, apendice, intestine căile biliare. Pe prima porțiune a duodenuluĭ am găsit în cele din urmă o perforație cât un bob de mazăre, prin care eșea materiĭ fecale. Cu multă dificultate am putut pune două etaje de suturĭ cu câte 4 fire de catgut, țesutul fiind inflamat și lesiunea profundă. Bolnavul se presentase cu extremitățile recĭ, pulsul filiform, starea generală foarte gravă; după operație a maĭ avut fenomene ușoare peritoneale. temperatură rădicată timp de 6 zile. Cu injecțiunĭ de ser subcutanate repetate am isbutit a-l pune pe cale bună, așa că în August l'am trecut în serviciul I Chirurgical, de unde a eșlt vindecat după 20 zile.

Diagnosticul perforațiilor duodenale e dificil inainte de operație, când se ia drept o apendicită saŭ ocluzie intestinală, maĭ ales că adese orĭ durerea e localizată în fosa iliacă dreaptă. **Schvartz** în raportul luĭ din 98 la societatea de chirurgie din Paris asupra perforațiilor duodenale, inzistă a se căuta duodenul de câte orĭ într'o peritonită prin perforație nu se găsește sediul leziuneĭ. Din lucrarea luĭ **Houzé** asupra peritonitelor septice, a luĭ **Wanach, Darras,** monografia luĭ **Pagenstecher,** împreună cu cazurile izolate ale luĭ **Tuffier, Michaux,** cazurile germane și engleze, rezultă un total de 36 cazurĭ de ulcere duodenale perforate din care 16 aŭ fost diagnosticate abea la necropsie, iar numai 6 s'aŭ vindecat, între acestea din urmă sunt cazurile luĭ **Parkis** și **Walace**.

II. *Volvulus al colonuluĭ ileopelvien.* Un bolnav de 43 anĭ, intră în serviciul D-luĭ Prof. **Ionescu**, prin luna Maĭ trecut cu fenomene grave de ocluzie intestinală, datând de 36 ore, pulsul filiform, extremitățile recĭ, sudorĭ, durerĭ marĭ în partea inferióră a abdomenuluĭ, constipația însă data deja de 7 dile. Fac laparotomie și găsesc un valvulus

al colonului ileo-pelvien, cu intestinul gros enorm distins. Redŭc intestinul, pun o sondă mare în rect și închid abdomenul. Bolnavul s'a făcut bine, dar după ce a prezentat timp de două luni o diaree intensă, care-l cașectizase. Care să fie cauza acestei diarei ? Numai o intoxicație generală nu putem admite, fiind-că cele-l'alte fenomene toxice aŭ dispărut curând ; probabil că chiar această intoxicare a produs o enterocolită rebelă, dacă n'aŭ fost cum-va turburări dependente de infarcte. Ar fi bine poate în asemine cazuri, a se face o enteroanastomoză pentru a esclude din circuitul materiilor porțiunea de intestin lezată și a o menține ast-fel în repaos.

III. *Grefă de kist idatic în plagă după splencctomie.* — E o femee pe care am operat'o acum un an pentru un kist idatic al splinei, în serviciul D-luĭ Dr. *Nanu* și care revine în serviciul D-luĭ Prof. Ionescu, după un an cu o tumoră în cicatrice. M'am gândit numaĭ de cât la o grefă de kist idatic în plagă și în adevăr intervenind am găsit două pungi de vezicule idatice, în plin țesut cicatricial, deasupra mușchilor drepți. In timpul primeĭ intervenții am căutat să marsupializez punga, dar fiind-că peretele kistului se rupea, am procedat la splenectomie ; probabil că în acest timp s'aŭ vărsat câte-va vezicule idatice și s'aŭ grefat în plagă, desvoltându-se în urmă maĭ mult. In ultimul timp s'a prezentat un caz identic la Societatea de chirurgie din Paris. Cazul acesta e foarte important din punctul de vedere al grefelor idatice pe peritoneu. Se admite că cele maĭ multe cazuri de kiste idatice peritoneale sunt grefe secondare, provenite din ruperea unor kiste idatice ale ficatului Faptele clinice eraŭ numeroase, când s'aŭ interprins și experiențe în această direcție. Așa Lebedeff și Andreyew aŭ obținut oare care rezultate pozitive prin implântare de vezicule fiice în cavitatea peritoneală la cobai. *Stadnitzy*, *Peifer* și maĭ ales *Alexinskiny* și *Riemann* aŭ obținut rezultate pozitive nu numaĭ cu vezicule fiice, dar chiar cu lichid idatic în care se găseaŭ scolexuri.

V. *Rezecția totală a veneĭ safene interne pentru varice.* — Am avut ocazia să practic pentru varice multe procedee operatoriĭ și niciunul nu mi s'a porut satisfăcător. *Delbet* a arătat că în varice cauza afecțiuneĭ rezidă într'o slăbiciune congenitală a pereților și maĭ ales a valvulelor ; așa că singurul tratament rațional ar fi extiparea complectă a veneĭ varicoase. In operația lui *Trendelenburg* recidiva e de 38 % și apoĭ maĭ are desavantajul că segmentele de vene rămase în loc se trombozează și pot da loc la emboliĭ. In serviciul D-luĭ Prof. *Ionescu*, am văzut practicându-se operația lui *Moreschi*, adică legătura tuturor venelor subcutanate ale piciorului prin două inciziuni circulare, una sub genuchi și alta deasupra maleolelor și resecția complectă a veneĭ safene interne. Această din urmă ope-

rație mi se pare cea mai bună, de acea am și practicat'o la bolnavul pe care vi-l prezint.

Discuția :

Dr. Nanu. Eŭ îmĭ explic rezultatul în operația luĭ **Trendelenburg**, prin aceea că sângele e nevoit a apuca o altă cale, a unor vene mai sănătoase, așa că circulația e mai ușurată.

Dr. Carnabel. Vena safenă internă fiind cea mai lungă, dînsa suferă mai mult ca orĭ-care alta de viciul congenial ; într'nsa se varsă mai toate venele subcutanate ale membruluĭ inferior, așa că rezecând-o în întregime tot sîngele membruluĭ inferior e silit să apuce calea profundă de întoarcere.

Prezentare de instrumente :

Dr. Gerota prezintă un instrument pentru tamponarea cavităților normale ca vaginul uterul, nasul, etc., și accidentale, cavități care cu mijloacele uzuale se tamponează cu multă dificultate. Acest instrument se compune dintr'un tub metalic gradat, de diferite calibrurĭ și lungimĭ, drept saŭ curbat, după necesitate și un mandrin rigid și subțire, de asemenea metalic, terminat cu doĭ dinți neascuțiți. Aparatul se poate steriliza și întrebuințarea luĭ e ușoară.

Cu mandrinul se întroduce un capăt al tifonuluĭ în tub până la extremitatea terminală și ast-fel montat se introduce tubul în cal vitatea de tamponat ; e de ajuns atuncĭ să executăm cu mandrenul mișcărĭ scurte și repezĭ de pistonare pentru a introduce tot tifonul dorit în cavitatea de tamponat. Pentru a înlesni aceste mișcărĭ mandrenul e prevăzut la capătul inițial de un inel, asemenea și tubul are două inele laterale, în care întră degetele operatoruluĭ. Pe măsură ce cavitatea se umple tubul e împins afară ; ceea ce de alt-fel nu e indispensabil fiind-că sub orĭ-ce rezistență tifonul tot pătrunde în cavitate.

Discuția :

Dr. Drăghescu arată că întrebuințarea acestuĭ instrument e de mare folos în tamponarea cavității uteruluĭ, fie în obstetrică, fie în ginecologie

Dr. Nanu găsește ca inconveniente posibilitatea de a leza țesuturile cu capătul tubuluĭ care execută mișcărĭ în timpul manevrăreĭ luĭ, că strînge tamponul în frînghie și nu tapisează bine neregularitățile cavității, ceea ce e foarte util în caz de emoragie.

Prof. Ionescu găsește întrebuințarea instrumentuluĭ utilă în practică privată, unde tamponarea de ex. a vaginuluĭ prezintă uneorĭ dificultățĭ marĭ.

Societatea de Chirurgie din Paris.

Ședințele de la 16 Oct.—6 Noem. 1901

Epilepsia traumatică. — **Kirmisson.** E greŭ adese de găsit relația patogenică între un traumatism și epilepsie; așa la o fetiță de 11 anĭ, care la vîrsta de doĭ anĭ căzuse de la primul etagiŭ și a prezentat un acces de epilepsie jacksoniană de partea stângă a corpuluĭ la vîrsta de $4^1/_2$ anĭ și un alt acces la 11 Iulie trecut, am practicat trepanația în regiunea parietală dreaptă, unde exista o înfundătură, și am găsit o lipsă de substanță osoasă cu aderențe directe între periost și dura mater. Aceste aderențe pot fi causa uneĭ epilepsiĭ? orĭ trebue să admitem o predispoziție individuală la epilepsie?

Cateterismul uretral. — **Bazy** protestează în contra acestuĭ mijloc de explorare care e dureros, inutil și periculos, relativ la cele 2 cazurĭ de nefrectomie prezentate de **Albarran**. Unul din aceste cazurĭ a fost vĕzute de autor și se putea diagnostica o tuberculoză renală foarte probabilă: bacilĭ în urină, crioscopie și reflexul uretero vesical. Acest din urmă semn se traduce prin o durere vie saŭ trebuința de a urina pe care o determină presiunea la nivelul imbucăreĭ ureteruluĭ de partea lezată. Tuberculoza renală se poate vindeca, mulțĭ din bolnaviĭ care evacuează puroĭ aŭ tuberculoze renale torpide și mulțĭ rinichi cazeoșĭ extirpațĭ sunt tuberculoze vindecate, cum se observă une-orĭ și la necropsie.

Sdrobirea calcaneuluĭ. — **Nélaton** relatează observația luĭ **Courteaud,** medic de marină, în care calcaneul distrus și redus la un terciŭ, a fost numaĭ curățat și pansat aseptic. Călcăiul s'a sfacelat, reparația totușĭ a fost repede, în 4 lunĭ s'a cicatrizat complect și bolnavul umblă în vîrful picioruluĭ. Maĭ prezintă o observație a aceluiaș medic, o luxație a osuluĭ mare de la mînă, sub forma uneĭ proeminențe, cu un punct de fluctuație în vîrf. Prin puncție s'a scos câte-va picăturĭ de lichid galben. Prin compresiune permanentă a pumnuluĭ tumora s'a redus. **Nélaton** crede că în acest caz era vorbă de alt ceva, nu de o luxație.

Treĭ observațiunĭ de prostatectomie. — **Tuffier.** Sunt 3 observațiunĭ ale luĭ **Adenot** (Lyon), una pentru cancer și douĕ pentru ipertrofie. In primul caz a făcut o prostatectomie perineală sub-capsulară după procedeul Qénu. Bolnavul a murit după 4 lunĭ de generalizare. In al doilea caz, o prostatită cronică cu retenție acută, cistostomie supra publică cu rezecția lobuluĭ median cu sfărămătorul luĭ Chassaignac. Vindecarea de 6 lunĭ. In al treilea caz, prostatită cronică cu retenție și infecție prin cale falșă, autorul practică întâĭ cistotomia suprapubienă pentru cateterism retrograd, în urmă prostatectomie parțială perineală. In timpul operațieĭ s'a rupt rectul și uretra, totușĭ bol-

navul e vindecat deja de doĭ anĭ. **Tuffier** a practicat și el o rezecție a lobuluĭ mediŭ la un bolnav tînăr vindecat azĭ deja de 9 anĭ și într'un alt caz o prostatectomie perineală totală, operat de curînd, Tecnica acesteĭ operațiunĭ nu e încă bine stabilită și operațiunile puțin numeroase.

Fractura gambeĭ. — **Quénu** prezintă bolnavul la care a tratat o fractură oblică a gambeĭ, cu scurtare pronunțată, prin reducere și gutieră gipsată, gamba îndoită pe coapsă în unghiu drept și coapsa în abducție. După o lună s'a scos aparatul și după altă lună a început să umble, scurtarea e minimă. — **Albarran** relativ la prostatectomie spune că cea supra-pubiană e gravă — mortalitatea e de 12—15% — și nesuficientă ; iar cea perineală are indicațiunĭ frequente, așa că se caută a se discerne contra-indicațiile, ca vîrsta bolnavuluĭ, pericistită accentuată leziunile renale duble și grave, cașexia urinară. Operația nu e gravă, technica regulată și dă rezultate excelente. Arată procedeul pe care-l urmează dînsul și pe care l'a aplicat în 16 cazurĭ, care s'aŭ vindecat de și mulțĭ aŭ fost infectațĭ saŭ prezentaŭ dificultățĭ operatoriĭ din cauza volumuluĭ prostateĭ, la unul cât 2 pumni. Ca rezultat: 1 bolnav perdut din vedere, 4 prerecențĭ, 3 sunt încă în tratament, plaga însă e închisă și'șĭ golesc bine beșica ; 8 operațĭ de 2—6 lunĭ sunt vindecațĭ. — **Bazy** nu împărtășește acest entusiasm pentru operația, rezultatele sunt bune, dar nu încă confirmate în timp ; a făcut o prostatectomie supra-pubiană acu 12 anĭ și accedentele s'aŭ reprodus în timpul din urmă. — **Routier** împărtășește opinia luĭ **Bazy**, maĭ ales că sunt bolnavĭ care fac retențiunĭ cu o prostată normală, trebue să acuzăm și paralizia vezicală. — **Albarran** a văzut asemenea prostate micĭ și le scoate fiind-că cauzează obstacole marĭ, la operațiĭ luĭ contractilitatea veziceĭ s'a redeșteptat.

Luxația traumatică a astragaluluĭ. — **Walther** comunică observația luĭ **Brossard** (Caire), în care astragalul luxat a fost extirpat, afară de un mic fragment rupt în timpul traumatismuluĭ și prins la ligamentul lateral intern. După 4 lunĭ bolnava a putut să umble cu o cîrjă și după alte douĕ lunĭ numaĭ cu o ghetă ortopedică. Radiografia pare a arăta ca s'a reprodus osul.

Corp strein al esofaguluĭ. — **Lejars** comunică observația luĭ **Sébileau** în care o fetiță înghițise un ban, care la radiografie se vedea la nivelul vertebreĭ 4-a cervicală. Prin esofagotomie externă s'a scos moneda, peretele era așa de subțire că s'ar fi rupt într'o încercare de extragere pe cale naturală ; plaga s'a cusut parțial și s'a lăsat o sondă în loc. Bolnava s'a vindecat. Dificultatea e de a recunoaște organul în plagă. — **Loison** prezintă perfect vindecat un tînăr soldat, care a fost subiectul uneĭ comunicărĭ la 9 Octombre cu corp strein (glonte) în pulmon, extras.

Adeno-lipomatoză simetrică cu predominență c rvicală — **Mauclaire** prezintă un bolnav operat de un lipom voluminos difus al regiuneĭ antero-laterală a gâtuluĭ, care comprima trachea, înapoĭa sternuluĭ Extirparea a fost delicată, rezultatul însăminunat, ganglionii extirpați în acelaș timp s'aŭ găsit normalĭ. — **Richelot** comunică un artificiŭ al luĭ **Reverdin** de a scoate ușor orĭ-ce sutură a peleĭ, prin introducerea unuĭ fir longitudinal sub sutură ; ridicând acest fir, sutura se ridică lesne. — **Legueu** prezintă în numele luĭ **Coville** (**Orléans**) o cutie metalică destinată a steriliza cu alcool sub presiune obiectele de pansament.

Asupra prostatectomieĭ. — **Tuffier** se rădică în contra părereĭ luĭ **Albarran**, după care indicațiile prostatectomieĭ ar fi fórte largĭ pentru calea perinială, recunoaște că tecnica operatorie e foarte bună, dar totuși nu trebue rezecată prostata la orĭ ce bătrân de peste 69 anĭ, ci numaĭ atuncĭ când organul constitue un obstacol mecanic manifest. Recomandă încă odată prostatectomia supra-pubienă pentru ipertrofia lobuluĭ median, bolnavul operat de dînsul acu nouĕ anĭ se găsește azĭ încă bine.

Contribuțiunĭ la chirurgia complicațiilor otite' medie acute. — **Broca** relatează douĕ cazurĭ ale luĭ **Imbert** din **Montpellier**, în care e vorba de otite mediĭ acute cu perforația timpanuluĭ și în care trepanația apofizeĭ mastoide n'a dat de cât remisiunĭ de scurtă durată ; pentru acest motiv autorul a intervenit într'un caz printr'o trepanație largă a foseĭ temporale și de și n'a găsit nimic nicĭ la meninge nicĭ la crier bolnavul s'a vindecat ; la al doilea a deschis sinusul lateral și a scos uu coagul și cum fenomenele nu sĕ ameliorarŭ, a deschis jugulara internă în șanțul sterno-mastoidien și a scos de aci un coagul ; numaĭ atuncĭ pioemia a încetat și bolnavul s'a vindecat: Aceste observațiunĭ arată că complicațile cerebrale se pot ivi și în otita acută și că o simplă trepanație le poate vindeca.

Douĕ cazurĭ de moarte imediată prin rachicocainizare. — **Legueu** In primul caz era vorba de un om de 54 anĭ, care avusese în ajun douĕ atacurĭ de apoplexie cerebrală și intrase în spital în plină cunoștință, și cu ruptura tendonuluĭ tricepsuluĭ la inserție inferioară sub rotulă. Se face o injecție de 0·02 cgr. cocainĕ în regiunea lombară ; după 15 minute de la injecție, operația abea începuse, bolnavul se asfixează, se rădică, capul se agită, cade și moare. Era obez și emfizematos. In al doilea caz era vorba de o hernie strangulată inguinală cu starea generală foarte rea la un bătrân de 61 anĭ ; se face o injecție de 0.015 cgr. cocainĕ, după 3 minute bolnavul moare în sincopă, lanecropsie se găsesc numaĭ leziunĭ micĭ renale. Aceasta rădică mortalitatea la 1% în statistica autoruluĭ.

Epitelioma tubar. — **Quénu** presintă un epitelioma dublu al trompelor, diagnosticat înainte de operație, grație uneĭ scurgerĭ seroase

caracteristice, continue saŭ intermitentă, la o femee aproape d menopauză. — **Picquè** prezintă piesele uneĭ sarcinĭ extra-uterine tip sub peritoneo-pelvien, cu punctul de plecare probabil din ligamentul larg și ocupând fundul de sac vesico-uterin.

Plagă penetrantă a craniuluĭ prin armă de foc. — **Tuffier** prezintă un om operat de curînd pentru o plagă a craniuluĭ, diagnosticată prin examenul lichiduluĭ cefalo-rachidien care conținea în mod manifest sînge. Prin radiografie s'a vĕzut projectilul in afară din cavitatea cranienă, ceea ce s'a confirmat prin operația, plaga penetrantă era produsă de eschile.

Cohn.

Xeroform

Cel maĭ bun şi cel maĭ eftin succedaneŭ al iodoformuluĭ

Inodor, netoxic chiar la uzul intern în dose marĭ ca antiseptic intestinal. Analgesic și emostatic, neiritant, nu produce eczemă. Desodorisează chiar secreţiunile infecte, reduce supuraţiunea în mod surprinzător de repede și are efecte sicative eminente. Mugurii cărnoși sunt câte-odată maĭ micĭ de cât aceĭ produși de iodoform, însă xeroformul întrece atât iodoformul cât și orĭ-ce altă substanţă prin puterea sa dermatoplastică. Specific la ulcerile moi și la ulcerile cronice ale gambeĭ, precum și la eczemele umede. Plăgile recente le vindecă per primam și în timp mult maĭ scurt. Din cauza netoxicităţeĭ și acţiuneĭ sale analgesice este de mare folos în ginecologie și la combustiuni. In tratamentul eczemelor umede cronice (intertrigo ș. a.) ajunge aplicarea repetată de vată xeroformată; băĭ și pansamente devin ast-fel inutile.

— Probe şi literatură gratis —

Fabrica chimică von Hayden, Radebeu-Dresden

REPRESENTANT GENERAL PENTRU ROMÂNIA:

N. Genovitz, Bucurescĭ, Strada Căldărarĭ No. 1.

LUCRARI ORIGINALE

Sondă pentru tamponarea cavităților

de

Dr. GEROTA

Profesor agregat la Facultatea de Medicină din București

În Noembre 1898, cu ocasia uneĭ urethrotomiĭ interne, pentru o strictură în regiunea penienă, operația fiind urmată de o hemoragie pe care nu o puteam opri in niciĭ un mod și pe care sonda permanentă maĭ mult o exagera de cât o oprea — avuseĭ ideea de a face tamponarea urethreĭ cu o fâșie de tifon înmuiat în soluție de tanin. Această tamponare improvizată am practicat-o ast-fel: am introdus o bucată scurtă dintr'o sondă à bout-coupé de cauciuc, până dincolo de plaga operatorie și prin ajutorul unuĭ stilet lung am introdus prin această sondă maĭ mulți centimetri de bandă de tifon înmuiat în soluție 1% tanin. Resultatul a fost admirabil, căcĭ hemoragia s'a oprit. Am scos tifonul după 6 ore pentru ca bolnavul să urineze; am făcut din noŭ tamponarea și hemoragia nu s'a maĭ repetat. Maĭ târziŭ am aplicat tamponarea urethreĭ pentru ulcer șancros al urethreĭ; — m'am servit de o sondă scurtă de staniol, pe care o introduceam în urethră și prin această sondă introduceam prin ajutorul unuĭ stilet portfitil o fâșie de tifon iodoformat.

Am crezut că acest mod de a introduce fitilul se poate utilisa orĭ de câte orĭ e vorba de a tampona o cavitate, cum d. e.: cavitatea nasală, uterină, etc., și în adevăr, perfecționând acest instrumentariŭ primitiv, am putut obține un instrument foarte simplu, foarte practic și util,

prin ajutorul căruia orĭ-cine poate executa tamponarea uneĭ cavităţĭ în mod uşor şi ideal.

In practica zilnică, tamponarea uneĭ cavităţĭ se face prin ajutorul unuĭ stilet, o sondă canelată, saŭ un port-fitil. Tamponarea cu acest fel de instrumente este cele maĭ de multe orĭ incomplectă, căcĭ nu putem introduce tamponul în toată cavitatea, este dificilă, căcĭ orĭ ne scapă fitilul din stilet, orĭ intră greŭ şi afară de aceasta fie-care introducere a stiletuluĭ încărcat cu fitil, freacă buzele plăgeĭ aşa că tamponarea este dureroasă, — Sonda noastră are avantagiul de a asigura o tamponare perfectă şi repede a orĭ-căreĭ cavităţĭ.

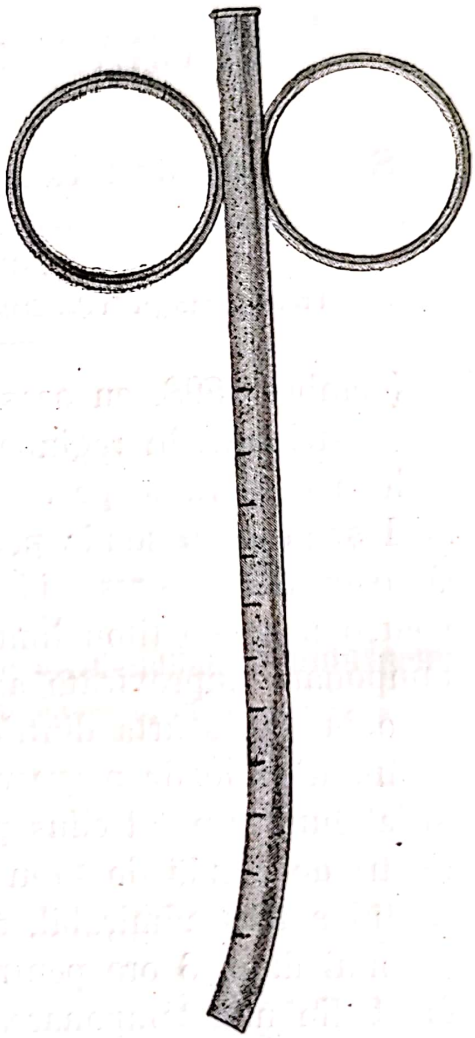

Fig. 1

Această sondă se compune:

1) Dintr'o ţeavă metalică dreaptă (fig. 1) saŭ uşor curbată, armată de 2 inele spre a putea fi ţinută între degetul index şi mediu al mâneĭ drepte, Ţeava saŭ sonda este gradată în centimetri, o dispoziţiune foarte utilă sprea a putea şti profunzimea la care am introdus sonda. Buzele extremităţeĭ sondeĭ sunt drepte, dar netăioase pentru a nu răni părţile orificiuluĭ în care o introducem.

2) A doua parte este un stilet port-fitil, prevăzut cu un inel (fig. 2); acest stilet îl ţinem cu policele mâneĭ drepte. Stiletul are exact aceeaşĭ lungime ca şi sonda şi este drept saŭ uşor curbat ca şi sonda.

Materialul cu care tamponăm este fașa de tifon sterilizat saŭ înmuiat în soluţiĭ medicamentoase. Lăţimea feşeĭ trebue să fie în raport cu calibrul sondeĭ și prin urmare cu volumul cavităţeĭ ce voim a tampona.

Fig. 2

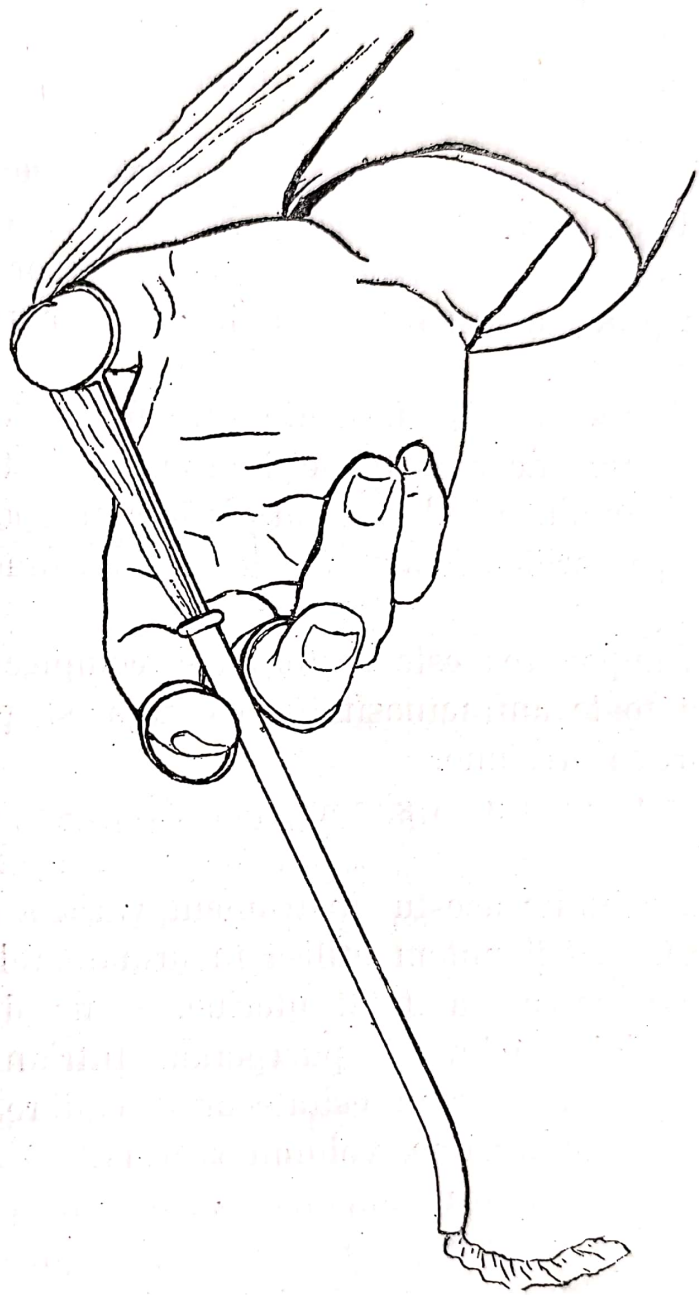

Fig. 3

Technica consistă în a introduce maĭ întâiŭ sonda în cavitatea ce voim a tampona, apoĭ introducem căpătâiul feşeĭ prin ajutorul stiletuluĭ. După ce am introdus stiletul, armăm mâna dreaptă așa cum o represintă fig. 3 și anume: cu degetul indicator și mediu apucăm sonda, iar

cu policele apucăm stiletul. Apoĭ începem a executa mișcărĭ scurte și continue de scoatere și introducere a stiletuluĭ în sondă, în care timp fașa este mânată în cavitatea ce tamponăm.

Singura precauțiune ce trebue să observăm este ca la fie-care mișcare să introducem complect stiletul în sondă. Pe măsură ce cavitatea se umple cu fitil sonda iasă singură afară.

Avantagele acestuĭ simplu instrument sunt următoarele:

a) Facilitatea și repeziciunea sondăreĭ este surprinzătoare; evităm atingerea și frecarea buzelor plăgeĭ prin fitilul aspru, cum se întâmplă în tamponarea cu stiletul simplu.

b) Tamponarea se face din spre fundul cavităţeĭ în afară, contrar de ceea ce se întâmplă in tamponarea cu stiletul simplu, când maĭ tot-d'a-una tamponul se grămădește spre orificiul cavităţeĭ, înainte ca fundul cavităţeĭ să fie tamponat.

c) Tamponarea este uniformă și complectă, căcĭ astupă perfect toate anfractuositățile cavităţeĭ și putem întrebuința orĭ-ce presiune.

d) Instrumentul e simplu, portativ, ușor de procurat și eftin.

Dimensiunile acestuĭ instrument variază după scopul utilisăreĭ, căcĭ îl putem utilisa în următoarele casurĭ: pentru tamponarea cavităţeĭ uterine, — fie după abort, fie după raclaj saŭ infecţie puerperală. Intr'un serviciŭ de ginecologie, am avea necesitate de 3 calibre de asemenea sonde și anume: una voluminoasă (12—15 m. m. diam.), prin care am putea tampona foarte repede cu 2—3 feșĭ de odată un uter după o facere saŭ după un abort; — un calibru mediu (6 m. m. diam.) ar servi pentru tamponarea cavităţeĭ uterine după raclajul ordinar; — un calibru subțire (3—4 m. m. diam.) și ușor curbat pentru utere micĭ cu gâtul nedilatabil.

Tot aceste calibre pot servi în orĭ-ce serviciŭ de chirurgie și pentru orĭ-ce fel de tamponare; așa d. e.: cu o

sondă de calibru mare se poate ușor tampona vagina în casurĭ în care speculul nu poate fi tolerat saŭ introdus, așa că acest fel de sondă poate fi util orĭ-căreĭ moașe. Se maĭ poate tampona cavitățile marĭ d. e. peritonitele închistate, pelviperitonitele lăsate deschĭse, cavitățile în apendicite voluminoase, rectul, etc. Sonda de calibru mediu se poate utĭlisa pentru orĭ-ce cavitate de supurație care necesită o tamponare, tamponările subperitoneale prin vagină după histerectomiĭ, tamponarea uteruluĭ, etc. Cu sonda de calibru mic se tamponează ușor cavitățile nasale în casurĭ de emoragiĭ saŭ înaintea vre-unei operațiunĭ saŭ se poate tampona porțiunea penienă a urethreĭ.

Contribuțiune la studiul tumorilor congenitale ale regiuneĭ sacro-coccigiene

de

Dr. BOTHEZAT, Iașĭ

Teoria pe care *Dareste* a desvoltat'o în 1865 o vom resuma-o după lucrarea luĭ Calbet elevul săŭ. Dareste a căutat întăĭ sĕ determine causa gemelităței. Odată aceasta cunoscută a aplicat teoria și casurilor de monstruositate dubla care nu e decât o formă de gemelitate, „Gemelitatea, după Dareste, poate să fie univitelina saŭ bivitelină, monstruositatea dublă însă, în totdeauna e resultatul uneĭ formațiunĭ univiteline, e datorită producereĭ pe aceeașĭ cicatriculă a doua centre de formațiune embryonară. Cînd aceste centre de formațiune sînt destul de aproape una de alta, pentru a se putea uni prin părțile lor omoloage și la o perioadă a desvoltăreĭ lor în care aŭ o structură omogenă, ele saŭ se unesc între ele, saŭ se desvoltă în mod isolat, dând naștere la germenĭ univitelinĭ închișĭ în aceiașĭ cavitate amniotică și avînd aceiașĭ placentă.

Aceste două centre de formațiune embrionară sunt unite una cu alta, îndată după nașterea lor, întăĭ prin cele două foĭ primitive ale blastodermeĭ care intră în constitu-

ţia embryonuluĭ (ectodermul şi endodermul) apoĭ prin părţile extra-embrionare a splachno-plevrelor. Dacă aceste două focare de formaţiune sînt destul de apropiate una de alta, astfel încît în cursul desvoltăreĭ lor să se găsească alipite în momentul cînd ţesăturile lor nu sînt constituite încă de cît de celule omogene cari aŭ proprietatea de a se uni, ambele corpurĭ embrionare se vor fusiona. Dacă pentru o causă oare care unul din corpiĭ embrionarĭ e întărziat în desvoltare, maĭ mic de cît celalt, atrofiat, va produce un parasit care în unele condiţiunĭ încă nu bine cunoscute va fi închis în autosit".

Pentru a explica inclusiunea încă nu avem nicĭ o teorie satisfăcătoare. Tot Dareste pare să se apropie maĭ mult de adevăr. „Cel întăĭ element figurat al viitoruluĭ embryon e un disc de substanţă embrionară, apoĭ pe suprafaţa arieĭ transparente se formează un uşor sghiab, *sghiabul primitiv*, care dispare cu timpul, la partea luĭ anterioară rĕmîne încă un noŭ sghiab *sghiabul medular* saŭ prelungirea cefalică, de unde va lua maĭ târziŭ naştere mĕduva.

„Să presupunem acum că s'aŭ format unul lângă altul două discurĭ embrionare şi că sînt astfel aşezate, încît liniile primitive când se vor arăta vor fi una în prelungirea celeilalte. Dacă la aceasta perioadă a desvoltăreĭ, în care embrionul nu e representat decît prin o masă nediferenţiată, invelită cu ectodermul şi endodermul puţinĭ diferenţiaţĭ şi eĭ, unul din discurile embryonare se opreşte în desvoltarea sa, embryonul vecin, continuînd sĕ crească va veni în contact cu el, se va alipi întăĭ de el şi dacă discurile embrionare eraŭ, chiar de la începnt, foarte apropiate unul de altul, embryonul normal desvoltat va putea să acopere şi să ascundă complect pe acel care s'a oprit în desvoltare. Această acoperire, făcîndu-se maĭ cu seamă în dauna foaeĭ externe, ectodermul şi părţile care nasc din el, precum şi partea posterioară a coardeĭ dorsale, se vor găsi deasupra luĭ. El nu ocupă punctul care va deveni maĭ tîrziŭ spaţiul retro-rectal şi va putea să se alipească chiar de la început saŭ la faţa anterioară a coccysuluĭ,

saŭ la faţa anterioară a sacruluĭ saŭ la faţa posterioară a rectuluĭ; dar de la acest moment să desvoltă fără să se maĭ lege cu alte aderenţe.

Dacă centrele de formaţiune embryonară sînt de la început maĭ îndepărtate unul ca altul, capătul posterior al embryonuluĭ nu se va maĭ desvolta destul pentru a putea înconjura complect pe viitorul parasit".

Dareste arată apoĭ cum monştriĭ parasiţĭ primind elemente nutritive de la autosit îşĭ continuă desvoltarea lor, ajung de multe orĭ să-şĭ constitue elemente histologice definitive în locul celor primitive. Aceştĭ monstri sînt lipsiţĭ de sistem circulator central, cordul lor nu se desvoltă fiindcă vasele lor nutritive vin de la autosit.

Causa producereĭ monştrilor părăsiţĭ e şi maĭ puţin cunoscută de cât modul de inclusiune. Fol a constatat că, dacă în starea normală un singur spermatozoid pătrunde în ovul pentru a-l fecunda, se poate întîmpla ca ovulul, înainte de formaţiunea membraneĭ viteline să primească doĭ, treĭ saŭ chiar maĭ mulţĭ spermatozoiḑi, să se producă o *hyperfecundaţie* prin polyspermie; în asemenea casurĭ evoluţia acelor ovulĭ nu maĭ e normală şi „să produc embryonĭ carĭ daŭ naştere la larve monstruoase prin inmulţirea unora din porţiunele ce le constitue" (Calbet).

După Bugnion (Revue Med. de la Suisse Romande 1880). „Monştriĭ dubli provin din o segmentaţie anormală a vitelusuluĭ, datorită uneĭ fecundaţiunĭ anormale în raport cu prea mare maturitate a ouluĭ saŭ cu alteraţiunea luĭ. După această ipotesă ceĭ doĭ indiviziĭ provenind din un singur vitellus, sunt închişĭ în aceiaşĭ membrană vitelină, condiţiune indispensabilă pentru ca alipirea lor să se poată face. Să poate chiar admite că aceste două forme embryonare sunt unite prin o masă vitelină indivisă, stabilind între ele o origină maĭ mult saŭ maĭ puţin intimă, împedicând interpunerea amniosuluĭ. Monstruositatea dublă parasitară se explică foarte bine prin această teorie. Să înţelege în adevĕr că, dacă unul din sîmburiĭ de segmentaţie de la care depinde divisiunea vitelusuluĭ are de la ori-

gine chiar o putere de atracțiune inferioară aceleia pe care o are celălalt, acest sîmbure mai slab, nu va atrage spre el de cât o parte mică de vitellus și segmentația acestei părți se va face în mod neregulat și incomplect; embryonul neputîndu-se folosi atunci de cât de material nutritiv insuficient va da naștere la un individ incomplect, atrofiat, într'un cuvînt la un parasit incapabil de a trăi prin el însuși".

Din cele ce preced resultă că încă nu cunoaștem astă-zi o teorie care să ne explice ea singură toate tumorile teratoide, începînd cu acele constituite din o simplă țesătură compusă din celule embryonare, trecând prin un kyst dermoid, prin tumori cu părți de organe fetale rudimentare și ajungând la un individ complect organisat. Trebue să ne servim astă-zi de trei teorii care fie-care din ele explică un grup deosebit de casuri speciale. Kystele dermoide simple și kistele mucoide cele mai multe să explică prin teoria lui *Verneuil*. Kystele dermoide complicate și mai ales kystele dermoide ale ovaruluĭ și ale testiculuĭ se explică perfect prin teoria partenogenezeĭ, însfărșit toate tumorile teratoide externe, acele numite parasitare fixate pe un autosit, le atribuim diplogeneseĭ prin inclusiune, teorieĭ luĭ Dareste, diplogeneseĭ uniovulare.

Aceasta pentru toate tumorile teratoide, dar pentru acele localisate în regiunea sacro-coccygiană?

Pentru acésta chestiunea pare mai bine lămurită aicĭ, atât tumoarea cea mai simplă cât și cea mai complicată se pot explica prin teoria luĭ Dareste; dacă acești terminĭ extremĭ se produc prin diplogenesă uniovulară și terminiĭ intermediarĭ trebue să-și găsească locul între eĭ. Vom conchide decĭ cu Calbet (loc. cit) că „toate tumorile teratoide din regiunea sacro-coccygiană, chiar și acelea carĭ nu conțin urme fetale și sunt formate numaĭ din țesut conjonctiv în diferitele luĭ stărĭ de desvoltare și de kyste cu părete epitelial polimorf, sunt datorite uneĭ diplogenese prin inclusiune".

Caracterele anatomice ale tumorilor mixte teratoide din regiunea sacro-coccygiană le cunoaștem din studiul patogeniei lor și nu credem necesar să mai revenim asupra lor. O singură chestiune mai trebue resolvită. Cum se explică marea varietate de epiteliu ce să găsește în kystele acestor tumori? Dacă ne raportăm la descripțiunea patologică a tumorilor ce am extirpat, avem să vedem că în afară de alte țesături multiple și variate ele conțineau și kyste al căror părete era căptușit, la unele cu epiteliŭ lat, la altele cu epiteliu cilindric, la altele cu epiteliu stratificat și mulți autori aŭ descris kyste având un epiteliu cilindric cu cili vibratili și celule caliciforme. Această variațiune în pătura epitelială nu se observă numai în deosebitele kyste dar chiar si în acelaș kyst, fie el mic saŭ mare și să presintă cu următoarele caractere speciale. Pe secțiunea histologică a unuĭ părete kystic se vede cum cele mai adese orĭ să face o trecere progresivă de la epiteliul lat la acel stratificat; în unele puncte să constată și o schimbare bruscă în conformația epiteliuluĭ așa că celule spiteliale late să găsesc lîngă altele complect stratificate saŭ chiar ridicate sub forma de papile, dar această conformație e mai rară.

Pe basa acestor caractere anatomice există două teoriĭ pentru a esplica varietatea epitelială din kyste. Una susținută de *Kinderlen* (Deutsche Zeit. für Clin. 1898) și de *Hildebrand* (Arch. für Klin. Chirurgie vol 49) alta propusă de *Minser* (Beitr. zur klin. Chirurgie 1901). Ceĭ d'intăĭ admit că un kyst cu epiteliu polimorf s'a format prin contopirea mai multor kiste micĭ care presentaŭ pe păretele lor un epiteliu deosebit.

Linser ia în considerație gradul de desvoltare al țesăturilor ce constitue tumorile teratoide mixte, tumorĭ carĭ după His si Hertwig se desvoltă în lunile fetale a 4-a și a 5-a. Acestea sunt perioade, scrie Linser „când țesăturile embrionare aŭ încă un înalt grad de putere de desvoltare și diferențiare, cerută de creșterea și de desvoltarea mai tărzie a organismuluĭ. Vedem în vremea aceea o mare parte

din organe căptușite cu niște forme de epiteliu cu totul altele de cât acelea ce aŭ mai tărziŭ alte organe relativ puțin desvoltate.

De aice urmează că ar trebui să atribuim țesăturilor, un grad de diferențiare cu atât mai înalt, cu cât se află mai aproape de primele perioade de desvoltare în oul gastruleĭ. Și de aceea vedem că, explicația variațiunilor epiteliuluĭ din tumorile sacrale, fie că ele se formează în o perioadă fetală mai tînără, fie că sunt pe o scară de desvoltare analoagă ca formațiunĭ independente, să găsește în starea embryonară a țesăturilor care le face să se diferențieze ele însăși pe o scară foarte întinsă. Aceste celule cât timp nu cad prada influențelor exterioare, își urmează desvoltarea ereditară și mărginirea de spațiŭ face ca, forme carĭ în mod normal sunt despărțite, să se apropie și să stea alăturĭ prin apăsarea elementelor. Chiar și felurile de epiteliu cari în evoluțiunea vieței sunt morfologicește și istogenesicește cele mai îndepărtate, sunt aice foarte apropiate și se vĕd în asemenea casurĭ cavităț care în alte părți abia se pot privi altfel de cât ca vase sanguine, căptușite cu aceleaș celule ca și kystele învecinate carĭ în alte locurĭ aŭ celule turtite și cilindrice".

Care e importanța clinică a acestor tumorĭ? Nu ne ocupăm aicĭ de caracterele clinice ale tumorilor teratoide mixte la fet și la noul născut. Aceste tumorĭ când sunt marĭ constitue adevărate cause de distociĭ împedică creșterea și desvoltarea nouluĭ născut căcĭ parasitul să nutrește în dauna autosituluĭ. Jumătate din numĕrul copiilor născuțĭ cu tumorĭ sacrale marĭ mor, alțĭ se nasc înainte de termen (Calbet). Casurile noastre eraŭ tumorĭ mixte cu țesăturĭ fetale, aceste tumorĭ eraŭ acoperite de pielea autosituluĭ aveaŭ forme foarte variate și dimensiunĭ relativ micĭ. Pot să fie foarte micĭ la noul născut dar pot să crească în virtutea puterei de desvoltare ce aŭ țesăturile embryonare. Această creștere a tumorilor teratoide din regiunea sacro-coccygiană e foarte curioasă. Așa mulțĭ bol-

navĭ cu asemenea tumorĭ le aŭ aşa de micĭ în cât nu-ĭ superă de loc, multă vreme tumoarea rămâne la volumul eĭ primitiv şi nu creşte de loc, la un moment dat sub influenţa unuĭ traumatism saŭ a uneĭ iritaţiunĭ continue (cînd bolnavul umblă, ssŭ se îmbracă saŭ merge călare) ţesătura ce constitue tumoarea începe să se desvolte, (secţiunile histologice dovedesc multiplicaţiunea celulară) şi neoplasmul devine din ce în ce maĭ mare şi maĭ dureros. Atuncĭ bolnavul nu maĭ poate munci, nu maĭ poate suferi durerile şi cere ajutor. Această creştere la o vîrstă maĭ înaintată a uneĭ tumorĭ teratoide care există din născare dar care prin micul eĭ volum nicĭ nu atrasese atenţiunea bolnavuluĭ saŭ nu-ĭ determinase tulburărĭ, e în tot-dea-una suspectă, căcĭ s'a observat că unele din aceste tumorĭ nu cresc numaĭ prin desvoltarea normală a ţesăturilor ce le compun ci prin formaţiune în interiorul lor de tumorĭ maligne maĭ cu seamă epiteliale; se produce atuncĭ o tumoare în tumoare (Trevoux). Secţiunea microscopică numaĭ, poate să ne permită un diagnostic, în cazul când avem a face la un om de 35—40 anĭ, cu o tumoare teratoidă care la un moment dat a început a crește, a devenit dureroasă şi s'a ulcerat. Foarte adese orĭ tumoarea din causa sediuluĭ eĭ sacro-coccygian e supusă la traumatisme de tot felul, iritaţiunea produsă asupra elementelor celulare tinere le face să se înmulţască din noŭ, fără ca această multiplicare să ea caracterul de neregularitate şi de difusiune al uneĭ tumorĭ maligne.

Ast-fel a fost şi cu bolnaviĭ noştri. Şi cel întăĭ şi cel de al doilea aŭ trăit cu tumoarea fără ca să se fi plîns vreodată de tulburărĭ; cu toate că cel dintâĭ, din causa formeĭ teratomuluĭ şi a posiţieĭ ce ocupa, trebuea să sufere. La un moment dat însă tumorile aŭ început a crește şi atât faptul acesta care i-a îngrijit mult cât şi durerile datorite ulceraţiuneĭ peleĭ ce acoperea tumoarea, i-a făcut să se decidă la o operaţiune.

Celelalte caractere clinice ale acestor tumorĭ variază

după posiția ce ocupă legăturile ce aŭ cu organele vecine după mărimea și forma lor, după conținutul lor. Tratatele clasice ne daŭ asupra acestor caractere toate amănuntele.

O înbunătățire a sondeĭ intra-uterine dilatatrice a luĭ Doléris

de

Doctorul E. TOFF (Brăila)

Sonda intra-uterină a luĭ Doléris, atât de mult întrebuințată, are marele inconvenient de a nu putea fi curățită în interior, cea ce face, că foarte adesea se astupă cu rugină și murdăriĭ, devenind cu totul inutilizabilă. Intr'adevăr cele două branșe fiind așezate în unghiŭ drept pe partea care poartă robinetul, este imposibil de trecut cu vre-un instrument de curățire peste acest colț și aice este locul unde se depun cu deosebire rezidue de tot felul. Cine a avut ocaziunea de a vedea interiorul uneĭ ast-fel de sonde după o întrebuințare de cât-va timp, va înțelege că acest instrument devine un adevărat pericol pentru femeile cărora urmează a se face spălăturĭ intra-uterine cu el.

Pentru a înlătura aceste inconveniente am modificat această sondă precum se vede în fig. 1 și 2. In această formă ea este demontabilă, putându-se desface în două bucăți, branșele nu aŭ de cât o flexiune ușoară, nicĭ într'o parte nu prezintă unghiurĭ și desfăcând instrumentul, putem

Fig. 1. Vederea anterioară, fiind închisă. ($^1/_4$ al mărimeĭ naturale)

lesne pătrunde în interior cu o mică periuță metalică (écouvillon, fig. 2.) și curăți sonda în toată întinderea eĭ cu multă acurateță. In lipsă de écouvillon, curățirea se poate

face și cu o sârmă având capătul puțin îndoit în cârlig, de care se prinde o bucățică de vată.

Fig. 2. Écouvillon metalic

Am avut ocaziune să întrebuințez această sondă în ultimii trei ani în numeroase cazuri și am găsit că corespunde din toate punctele de vedere necesităților mediculuĭ practic, care atât de des găsește ocaziunea de a face irigațiuni intra-uterine.

De la prima publicare (Münch. medic. Wochensch. No. 7, 1900) numeroșĭ confrați 'mĭ aŭ confirmat rezultatele bune obținute cu acest instrument.

Sonda se fabrică de d-l *Collin* în Paris și anume în 3 mărimĭ: de 7, 9 și 12 mm. diametru transvers, branșele fiind închise. Am găsit mărimea mijlocie de 9 mm. ca cea maĭ convenabilă pentru necesitățile zilnice.

Xeroform

Cel maĭ bun și cel maĭ eftin succedaneŭ al iodoformuluĭ

Inodor, netoxic chiar la uzul intern în dose marĭ ca antiseptic intestinal. Analgesic și emostatic, neiritant, nu produce eczemă. Desodorisează chiar secrețiunile infecte, reduce supurațiunea în mod surprinzător de repede și are efecte sicative eminente. Mugurii cărnoși sunt câte-odată maĭ micĭ de cât aceĭ produși de iodoform, însă xeroformul întrece atât iodoformul cât și orĭ ce altă substanță prin puterea sa dermatoplastică. Specific la ulcerile moĭ și la ulcerile cronice ale gambeĭ, precum și la eczemele umede. Plăgile recente le vindecă per primam și în timp mult maĭ scurt. Din cauza netoxicității și acțiuneĭ sale analgesice este de mare folos în ginecologie și la combustiuni. In tratamentul eczemelor umede cronice (intertrigo ș. a.) ajunge aplicarea repetată de vată xeroformată; băĭ și pansamente devin astfel inutile.

— **Probe și literatură gratis** —

Fabrica chimică von Hayden, Radebeu-Dresden

REPRESENTANT GENERAL PENTRU ROMÂNIA:

N. Genovitz, Bucuresci, Strada Căldărarĭ No. 1.

SOCIETAȚI SAVANTE

Societatea de chirurgie din București

Ședința de la 31 Octombrie 1901

Prezentare de bolnavi.

1. **Prof. Ionescu.** I. *Splenectomie pentru ipertrofie malarică.* — Bolnavul D. M., de 23 ani, intră în serviciul meŭ la 5 Octombre cu o ipertrofie a splineĭ de natură palustră, datând de patru anĭ și e operat la 17 Octombre; găsesc o splină fixă cu aderențe la diafragm, care extirpată prin procedeul obicĭnuit, cântărește 2890 gr. și are lungimea 35 cm., lățimea 18 cm,, grosimea pe un bord 12 cm. și pe cel-l'alt 4—5 cm. Bolnavul înainte de operație cântărea 52 kgr., urina luĭ era ipotoxică, coeficientul de 144 cm., iar examenul sîngeluĭ arată: înainte de operație globule roșiĭ 1900000 și globule albe 3850; după operație glnbule roșiĭ 2900000 și albe 3750 pe milimetru cub. Vedem dar că după operație numărul globulelor roșiĭ a crescut, prin urmare starea de anemie profundă nu poate constitui o contra-indicație operatorie, din contra ea ne arată că intervenția trebue făcută cât maĭ curând pentru a o opri în mersul eĭ.

II. *Graniectomie cu rezecția scoarțeĭ cerebrale.* — Vă prezint bolnavul G. E. de 19 anĭ, operat în Decembre anul trecut pentru epilepsie prin rezecția totală și bilaterală a simpaticuluĭ cervical, făcând de fie-care parte două inciziunĭ micĭ, a căror cicatrice abea se maĭ cunoaște azĭ. Rezultatul terapeutic imediat a fost bun, cel tardiv însă nul, căcĭ bolnavul a recăpătat după oare-care timp accesele de epilepsie întocmaĭ ca înainte de operație. Pentru aceasta bolnavul revine în serviciŭ la 4 Octombre 1901 și mă decid să-ĭ fac o operație de decompresiune; în adevăr îĭ practic o craniectomie largă, cu ablațiunea capaculuĭ osos, cuprinzând în parte parietalul și temporalul

drept; dura-mater e încizat în mai multe lambouri, care rămânând aderente printr'o margine, sunt răsturnate în afară și prinse prin suturi la periostul extern, adică la epicran; în modul acesta dura capătă un aspect ferestruit, cu lipsuri patrate, alternând cu porțiuni conservate; iar substanța cerebrală vine în contact cu lamboul cutanat. Modul acesta de a trata meningele mi-a fost sugerat de intervenții similare de chirurgi din Elveția. Deosebit de aceasta am rezecat din scoarța cerebrală din zona rolandică, 3 porțiuni de câte $2^1/_2$ cm. lățime pe $1^1/_2$ cm. adâncime. După operație nu s'a constatat nici o turburare în motilitatea membrelor corespunzătoare, nici imediat, nici tardiv; în alte operațiuni identice anterioare, am observat fenomene de paralizii, trecătoare însă în câte va zile. Fiind dat faptul că aceste rezecțiuni ale scoarței cerebrale sunt inofensive, așa că în unele casuri le-am făcut de ambele părți, am practicat'o la acest bolnav pentru a vedea ce rezultat va avea asupra epilepsiei și pentru a putea studia efectele tardive ale resecției simpaticului cervical asupra scoarței cerebrale. Aseminea am excizat o porțiune din mușchiul maseter pentru a vedea dacă în adevăr se observă leziuni de atrofie după rezecția simpaticului, cum s'a susținut de unii. Ei bine, examenul microscopic practicat prin diferite metode, a demonstrat absența ori-cărei leziuni musculare.

In ce privește rezultatul terapeutic al intervenției, pot să vă comunic că acest bolnav n'a mai avut nici un acces de 10 zile de dinainte de operație, până azi, 10 zile după operație, pe când înainte bolnavul avea la 8—10 zile câte-va accese.

III. *Enucleare intraglandulară pentru gușă.* — Vă prezint această fată de 13 ani, intrată în serviciu la 7 Octombre pentru o gușă, mai pronunțată la dreapta și mult mai mică la stânga, și pe care am operat'o la 24 Octombre printr'o incizie în potcoavă, enucleând din interiorul glandei două mese mari ca nucile, la dreapta, iar la stânga am extipat tot lobul, fiind presărat de noduli mici și numeroși cari nu se puteau enuclea. Intervenția aceasta, cunoscută sub numele de a lui **Socin** din Bâle, se face foarte lesne, sub capscula vasculară, cu puțină perdere de sânge. Extirparea e incomplectă și prin urmare înlătură fenomenele strumiprive. Am închis plaga prin o sutură intradermică și azi copila e vindecată, 7 zile de la operație.

IV. *Histerectomie abdominală totală.* — Vă prezint două bolnave la cari am practicat această intervențiune pentru afecțiuni deosebite. La una, femee de 47 ani, intrată în serviciu la 7 Octombre, se diagnosticase o leziune dublă anexiată supurată, cu colecțiuni purulente perianexiale, dintre cari una foarte superficială și sus situată în fosa iliacă stângă, imediat sub peretele abdominal și aderent la el. In timpul operației mai toate colecțiunile purulente s'au spart și s'au revărsat în pelvis; totuși am închis peritoneul pelvien, servindu-mă

ca de obiceiŭ de colonul ileo pelvien, drenând dedesupt suprafețele contaminate prin vagin. Mersul după operație a fost normal, afebril și vindecarea s'a făcut per primam. Aceasta ne arată că puroiul din anexitele supurate e în genere steril și în adevăr examenul bacteriologic făcut la peste 100 de cazurĭ n'a arătat de cât o singură dată prezența de microbĭ, anume ganococĭ.

La a doua am intervenit pentru afecțiunĭ bilaterale aseptice, carĭ formaŭ tumorĭ ce umpleaŭ pelvisul și în parte fosele iliace și constituite de kiste multiloculare ale ambelor ovare, înconjurate de o masă mare de kiste neogene, micĭ, cu conținut limpede, flasce, fără tensiune cu aderențe multiple la rect și intestine. Intervenția, pentru aceste motive, a fost cam dificilă; vindecarea e perfectă.

Am prezentat aceste două boloave, fiind că modul de intervențiune în afecțiunile bilaterale ale anexelor, aseptice saŭ supurate se discută încă.

V. *Tumoră malignă a rinichiuluĭ drept, nefrectonic transperitoneală.* — E o femee de 45 anĭ, pe care am operat'o la 17 Octombre, laparotomie mediană și nefrectomie transperitoneală, printr'o incizie a peritoneuluĭ posterior dealungul margineĭ externe a colonuluĭ ascendent. Vă prezint fotografia pieseĭ, unde se vede că tumora cotropise numaĭ polul superior al rinichiuluĭ. Am secționat ureterul la nivelul basinetuluĭ și l'am abandonat fără a-l diseca, după cum recomandă unĭĭ chirurgĭ, partizanĭ aĭ nefrectomieĭ lombare, de teamă de a nu infecta câmpul operator. Am cusut plaga peritoneală posterioară și am închis complect abdomenul; vindecarea s'a făcut în câte-va zile. Examenul histologic al tumoreĭ arată un neoplasm malign neclasificat încă; după **Albarran** ar fi de natură epitelială cu erigină din epiteliul tubilor contorti, după **Grawitz** șĭ ar trage origină din capsule suprarenale aberente și incluse în țesutul renal Această din urmă idee ar explica și modul de implântare al tumoreĭ în polul superior.

Am revenit complect în ultimul timp la extirparea tumorilor reuale pe calea transperitoneală, chiar când leziunile sunt supurate; pe 7 operațiunĭ pe rând am avut tot atâtea succese. Am abandonat calea lombară, fiind-că cere o incizie foarte lungă când tumora e ceva maĭ mare și lasă în urmă o plagă profundă, care se termină printr'o fistulă de lungă durată, chiar când câmpul operator nu s'a infectat Plus că e o cale obscură, nesigură și nu ne permite a ne da seama de starea rinichiuluĭ de partea opusă.

2. **Prof. Severeanu.** *Varice ale membruluĭ inferior, tratate prin extirpare în totalitate a veneĭ safene interne.* — Vă prezint bolnavul la care am practicat această intervențiune, care e lesne de executat și pare a da bune rezultate terapeutice.

3. **Dr. Goilav.** *Kist dermoid al globuleĭ.* E o fată de 17 anĭ, trimisă

de mine în serviciul D-luĭ Prof. Severeanu, pentru o tumoră mică, ca o alună mare, ocupând glabela, adică spațiul dintre rădăcina oaselor propriĭ ale nasuluĭ și frontalul; pielea de d'asupra tumoreĭ e puțin rozată, iar în punctul culminant e un orificiŭ de unde se scurge puțin lichid incolor saŭ puțin sânge, iar prin presiune se scoate nițică materie grasă, unsuroasă, de culoare albă. Iată istoricul acestuĭ caz. E născută din părințĭ sănătoșĭ, tatăl eĭ însă a avut buză de epure congenitală, operată acum 11 anĭ. De la naștere încă copila prezenta un mic orificiŭ care conducea într'o ifistulă congenitală; prin orificiŭ nu eșea nimic din alimentele ingerate, asemenea nu incomoda întru nimic pe pacienta, doar că la 5—6 lunĭ odată eșea din orificiŭ un dop alb, care se întindea ca un vierme. Acum un an orificiul s'a inflamat pentru prima oară, s'a obturat și s'a desvoltat cu încetul tumora care o prezintă și azĭ, tumoră însă care s'a deschis câte-va lunĭ după apariția eĭ, golindu-se de un conținut cremos, a stat cât-va timp deschisă și în urmă s'a obturat din noŭ. Când am văzut pacienta pentru prima oară, m'am gândit imediat la un kist sebaceu; 'i-am făcut o incizie, am scos o materie sebacee, în care mi s'a părut că ar fi și perĭ, am raclat fundul plăgeĭ, am ajuns la os, căcĭ membrana kistuluĭ adera la el și am cauterizat. Vindecarea s'a făcut per secundam, dar incomplectă, căcĭ a rămas o fistulă care cu timpul s'a închis și a reformat tumora. In această stare vĕ prezint azĭ pacienta.

Cazul acesta e foarte rar căcĭ kiste dermoide ale glabeleĭ sunt citate numaĭ 6 în știință, după tratatul luĭ **Lannelongue** și **Ménard** din 1871. Acestea sunt cazurile luĭ **Panas, Le Dentu, Max Cormac, Max Schede** și **Weinlechner**, și cazul autorilor. In toate aceste cazurĭ nu s'a observat nicĭ odată ca o fistulă să precedeze apariția tumoreĭ și s'aŭ arătat târziŭ după naștere. Origina acestor tumorĭ e probabil o invaginație a ectodermuluĭ, care constitue la început fistula, iar kistul ia naștere maĭ târziŭ prin simpla retenție a secrețiuneĭ. Aceste kiste sunt une-orĭ profunde, aderente la osul frontal, într'o depresiune maĭ mult saŭ maĭ puțin profundă și une-orĭ merg chiar până la meninge. Aceasta e important de știut din punctul de vedere al intervenției, căcĭ necesitează une-orĭ o coroancă de trepan pe frontal, pentru a extirpa întreaga membrană a kistuluĭ și a evita ast-fel recidiva.

4. **Dr. Kugel.** *Ectropion senil al pleopeĭ inferioare.* E un bolnav care s'a prezentat la spitalul Caritas cu un ectropion al pleopeĭ inferioare din stânga, foarte pronunțat, varietatea numită *ectropion sarcomatos*, care-l desfigura mult și-ĭ cauzase ulcere pe cornee și durerĭ marĭ. Am intervenit printr'un procedeŭ special, care constă în a exciza din mușchiul orbicular și din tars lamele în toată întinderea luĭ, reducându-la grosimea luĭ normală; aceasta pentru subțierea pleopeĭ. Deosebit de aceasta scurtez pleopa, excizând la partea externă un triunghiŭ

cutanat a căruĭ bază de 6—8 mm. corespunde la marginea liberă a pleopeĭ. Rezultatul terapeutic îl vedeți că e bun. Am prezentat un caz identic la această societate acum 2 anĭ, iar procedeul operator l'am descris în Archivele de oftalmologie ale luĭ **De Graeffe** (5.48) și în Revista de Chirurgie (t.IV, p. 300.

Prezentare de piese.

Prof. Drăghiescu. *Avort ovular în luna V.* E vorba de o femee de 35 anĭ, primipară, intrată în Institutul Maternitatea la 28 Octombre ora $7^1/_2$ seara, cu fenomene de avort înaintat. Avortul s'a efectuat în întregime, adică fĕtul a eșit împreună cu placenta și membranele luĭ, lichidul amniotic nescurs. Ast-fel de avort e maĭ rar într'o epocă așa înaintată a sarcineĭ.

Comunicărĭ.

Dr. Cristeanu. *Difteria la nouĭ născuțĭ.* Fiind medic secundar la Maternitate am avut ocazie să observ o epidemie de difterie la nouĭ născuțĭ; iată împrejurările în care s'a manifestat. In ziua de 4 Ianuarie 1900 intră la Maternitate o femee secundipară, la termen, cu un copil viŭ, nașterea are loc în mod normal. Șase zile după facere se observă pe lobulul buzeĭ superioare a copiluluĭ o mică placă cenușie, ca o eroziune difterică. Se fac culturĭ și se atinge placa cu tr. iod. A doua zi examenul bacteriologic arată bacilul difteric, difteria se întinsese deja pe vălul palatuluĭ și pe amigdale. Se face o injecție de ser și se izolează copilul, dar sucombă de toxemie. După câte-va zile apare un alt caz de difterie la un noŭ născut, se izolează și acesta și se procede la injecțiune de ser preventiv la toțĭ copii din Institut și la mame. Acestea din urmă n'aŭ prezentat plăcĭ difterice la organele genitale externe și numaĭ doně din ele aŭ avut fenomene ușoare de difterie, care aŭ cedat la doze slabe de ser. Cu toate măsurile luate s'aŭ ivit încă câte-va cazurĭ la nouĭ născuțĭ; în total în curs de o lună aŭ fost 5 cazurĭ, din care 3 mortale. Epidemia de difterie e rară la nouĭ născutĭ din cauză că eĭ sunt ținuțĭ izolațĭ, iar localizarea in gură s'a susținut că e rară, fiind-că respirația la eĭ e nazală și din cauza aciditățeĭ gureĭ. Totuși în cazurile noastre localizarea în gură a fost frequentă și se explică prin aceea că la naștere se extrag mucozitățile din gură cu o compresă care învelește degetul și în așa mod se fac eroziunĭ, porțĭ de inoculare. Maĭ putem nota efectele bune ale injecțiunilor preventive, în doze de 2—5 ctgr., de și s'a susținut că sunt grave și chiar mortale la nouĭ născuțĭ (**Gottsheim**).

Prof. Drăghiescu. M'a surprins această epidemie de difterie; în practica mea îndelungată n'am văzut difteria la nouiĭ născuțĭ nicĭ în oraș, nicĭ la Institut. Eŭ o atribuesc vizitelor bihebdomadare care se obicĭnuesc în spitalele Eforieĭ, de aceea am insistat pentru supri-

marea lor în ce privește Maternitatea. Serul injectat preventiv s'a arătat miuunat.

2. **Dr. Dona.** *Un caz de ruptura uteruluĭ gravid, extracție pe căile naturale, histerectomie abdominală totală, vindecare.* E vorba de o septipară de la țară, care în ziua de 12 Iulie e apucată de durerile facereĭ și în acea noapte se sparge punga apelor, a doua zi cordonul și un braț procidează în vagin. In această stare stă 24 de ore, durerile încetează aproape și vine la Institutul Maternitatea în ziua de 24 Iulie, palidă, cu extremitățile reci, sudorĭ, fătul trecut în abdomen, se simte părțile fetale imediat sub perete, în fosa iliacă dreaptă pare a se simți corpul uteruluĭ retractat și gol. La examen se constată: cordonul ombilical și brațul stâng prolabează în vagin, iar segmentul inferior al uteruluĭ rupt împreună cu partea corespunzătoare a vaginuluĭ. Se cloroformisează femeea și se extrage pe căile normale prin versinne fătul mort, împreună cu placenta. Fătul cântărește 3520 gr, lung de 52 c. m., se fac injecțiunĭ de ser abundente și se trece în serviciul D-luĭ Dr. **Nanu**, cu pulsul foarte frequent, sughiț, vărsăturĭ bilioase, coapsele edematiate. I se repetă injecțiunile cu ser artificial și cu ajutorul D-luĭ Dr. **Popescu** procedez imediat la operație; pun bolnavul în plan înclinat și practic laparotomia, găsesc cavitatea peritoneală inundată de sânge, o curăț, fac histerectomia abdominală, procedeul american; uterul extirpat cât o chitră. Inchid peritoneul pelvien și drenez pe dedesubt prin vagin cu tifon iodoformat în cantitate mare, ast-fel ca să comprime bontul vaginal, asigurând hemostaza. N'am spălat de loc cavitatea abdominală și nicĭ n'o drenez, închid plaga în 2 straturĭ de cusăturĭ. Operația a durat $1^1/_4$ oră. După intervenție temp. 37^7, pulsul 110, urina 600 gr. în 24 ore; injecțiunĭ de ser fiziologic. A doua zi temp. 37^3 38, pulsul 120. Suprim drenagiul a doua zi și fac spălăturĭ vaginale.

In primele 5 zile temperatura de seară se ridica la 38, în a 5-a zi temp. 39, se elimină din vagin părțĭ din col sfacelate. După câte-va zile temperatura devine normală și într'o lună bolnava se vindecă complect.

Din observația această mi s'a părut că pot trage câte-va învățăturĭ. In primul rînd eŭ mă opun la extracția fătuluĭ și a placenteĭ pe căile normale, pentru că se pierde un timp prețios supunând bolnava la două intervențiuni, care necesită adese amândouă o cloroformizare, șocul prin aceasta devine maĭ mare, iar emoragia continuând, femea slăbește și maĭ mult.

Extracția pe căile naturale nu prezintă toată garanția unei asepsiĭ perfecte, maĭ ales corpul gras cu care se unge mâna acușoruluĭ; iar intervenția poate produce delabrărĭ și maĭ marĭ. Aș recomanda să se intervină imediat prin laparatomie, extragând fătul și placenta maĭ ales când expulsia intra-abdominală e totală; la nevoe chiar se

poate amputa întâiŭ părțile care prolabează în vagin, pentru a nu infecta cu ele peritoneul.

Tenica e maĭ ușoară în ce privește deslipirea și sutura peritoneuluĭ care e îngroșat, e maĭ dificilă însă din cauza vascularizăreĭ maĭ marĭ pentru care s'ar putea recomanda legătura prealabilă a ipogastricelor, dar punctul cel maĭ dificil e recunoașterea coluluĭ de vagin, din cauza modificărilor produse de sarcină. De teama de a nu se extirpa prea mult, rămân părțĭ din col, care se sfacealează, fiind traumatizate de manoperile extracțiuneĭ. Toaleta peritoneală trebue făcută cu atențiune, pentru a scoate toțĭ coaguliĭ și meconiul care se alterează, nu recomand spălăturile cu ser în cantitate mare și nicĭ drenagiul abdominal.

Discuția. Dr **Cristeanu.** Conclusiunile trase de Dr. **Dona** din observația relatată aci, aŭ fost deja formulate de mine într'o lucrare anterioară : *asupra tratamentuluĭ rupturilor uterine complecte prin isterectomie abdominală totală cu 3 observațiunĭ personale,* publicată în *Annales de Gynécologie et d'Obstétrique* din April 1901. Eŭ spuneam deja că în rupturile penetrante *e indicație absolută pentru laparotomie* și extragerea fătuluĭ prin plaga abdominală când el e trecut în cavitate, după care pun femea în poziția *Trendelenburg.* Nu e bine a se da poziția înclinată de la început căcĭ lichidele se scurg spre diafragm și nu se știe dacă nu sunt deja infectate. Sunt contra închidereĭ peritoneuluĭ pelvien și pentru un drenagiŭ vaginal larg al cavității peritoneale fiind-că de obiceiŭ peritoneul e infectat în aceste cazurĭ. In sprijinul acesteĭ ideĭ citez statistica luĭ **Lepage** cuprinzând 3 cazurĭ: într'unul a făcut o isterectomie sub-totală, cu închiderea complectă femea a murit în cincĭ zile de peritonită ; în al doilea caz a făcut un Porro, femea s'a vindecat cu dificultate presentând fenomene peritoniale, și în al treilea caz a făcut o sub-totală, drenând încă prin vagin, femea s'a vindecat repede, de și s'aŭ eliminat bucățĭ din co sfacelate.

Prof. **Ionescu.** S'a zis că în intervențiunile pentru ruptura uteruluĭ, peritoneul e deja infectat : sunt contra acesteĭ ideĭ, căcĭ dacă ar fi așa nicĭ o intervențiune n'ar putea opri septicitatea și resultatele at fi dezastroase. Cred că emoragia și starea generală a femeeĭ sunt singurele cause ale gravitățeĭ operațieĭ. Intervenția d'emblée cred că se impune, spălăturile peritoneale în cele maĭ multe casurĭ sunt inutile, asemine drenagiul ; când starea peritoneuluĭ reclamă o spălătură largă cu ser și drenagiul abdominal devine indispensabil Suprimarea drenagiuluĭ de a doua zi și spălăturile vaginale timpurĭĭ îmĭ par contra-indicate ; drenagiul are de scop de o parte hemostaza de alta conducerea în afară a secrețiunilor, evitând de a infecta peritoneul, până când acesta se închide complect ; orĭ în două ḑile isolarea nu e încă complectă, asemine nicĭ hemostaza, cu spălăturile vaginale timpurĭĭ riscăm să forțăm bariera încă slabă a peritoneu.

luĭ și să inoculăm cavitatea peritoneală. In practica mea personală las drenul vaginal cel puțin patru ḑile, iar spălăturile nu le încep de cât a 6-a ḑi de la intervenție Legătura ipogastricelor e indicată chiar de la începutul intervenției ; cu o practic de regulă în toate casurile de isterectomie abdominală și nu maĭ știŭ ce va să ḑică o emoragie secundară.

Dr. Bărdescu. Aduc în discuție un punct care nu figurează nicĭ în lucrarea d-luĭ Dr. **Cristeanu,** nicĭ în comunicarea luĭ **Dona,** anume intervenția d'emblée e indicată în toate cazurile de rupturĭ? cu expulzarea fĕtuluĭ în cavitatea abdominală saŭ numaĭ sub peritoneŭ. Al doilea punct: de ce să se facă isterectomia în aseminea cazurĭ? nu e de ajuns motivul că nu se poate drena alt-fel de cât numaĭ scoțând uterul. Ca intern în serviciul d-luĭ Dr. **Leonte,** îmĭ aduc aminte de o femee adusă cu fenomene de ruptura uteruluĭ ; se scoate fătul pe căile naturale, iar la laparatomie, practicată pentru fenomene de emoragie internă, se găsește cavitatea plină de sânge, ligamentul larg dintr'o parte rupt, împreună cu artera uterină și vaginul; se face hemostaza, se coase ligamentul și ruptura vaginuluĭ, și femeia se vindecă. Eŭ nu găsesc indicație absolută pentru isterectomie abdomiuală în rupturĭ, maĭ ales în cele sub-peritoneale, adică necomplecte,

Dr. Cristeanu. Din statisticéle rupturilor uterine, orĭ-care ar fi ele, se vede că mortalitatea e mare prin orĭ-ce metod de tratament, orĭ-care ar fi el, afară de isterectomie. Așa **Varnier,** între aniĭ 1885—1897 a observat 11 cazurĭ de rupturĭ uterine cu 10 morțĭ, fie aceste rupturĭ spontanee saŭ traumatice, micĭ saŭ marĭ, complecte saŭ incomplecte, toate tratate prin spălăturĭ și tamponare ; pe când de la 1897 a observat alte 12 cazurĭ, din care în 6 n'a putut interveni și aŭ murit, iar în alte 6 a intervenit și a obținut 3 vindecărĭ. Statistica Maternitățeĭ din Bucureștĭ, pe un total de 77 cazurĭ, cuprinde 46 de rupturĭ complecte cu 38 morțĭ și 8 vindecărĭ prin diferite tratamente; iar 31 incomplecte, cu 16 vindecărĭ și 15 moarte. Nimenĭ nu poate să cunoască dinainte cu ce varietate de ruptură are aface, nicĭ chiar în cazul pomenit de d. **Bărdescu** nu s'a știut dinainte dacă ruptura e incomplectă ; așa că intervenția se impune in orĭ ce caz. Sutura uteruluĭ rupt se poate face, dar se riscă a se infecta peritoneul, căcĭ țesutul e mortificat prin traumatism, iar drenagiul iluzoriŭ. De altă parte uterul vindecat de ruptură prezintă un punct slab la nivelul cicatriceĭ și e expus la altă ruptură. Așa **Krükenberg** a reunit 13 cazurĭ operate prin secțiune cesariană în care cicatricea s'a rupt la o sarcină ulterioară și copilul a trecut în cavitatea peritoneală, iar în alte 5 cazurĭ cicatricea a cedat fără ca fătul să treacă în peritoneŭ. In cazul luĭ **Rose,** o femee de 32 anĭ are 5 sarcinĭ consecutive cu ruptura spontanee a uteruluĭ în timpul facereĭ; la fie-care dată s'a scos fătul trecut în abdomen pe căile

naturale, a patra oară chiar viŭ, femeea totuşĭ se restabilea la fiecare complicaţie. **Varnier** a putut să adune din ultimiĭ 12 anĭ, o serie de 15 observaţiunĭ, în care se cunoaşte starea uteruluĭ la o sarcină şi facere ulterioară, după o ruptură anterioară vindecată Pe aceste 15 femeĭ, 5 adică 33 % aŭ avut o ruptură iterativă din care 3 aŭ murit adică 12 %. O femee la care uterul s'a rupt, complect saŭ nu, devine o invalidă, care din punct de vedere genital, trebue scoasă din serviciŭ, ea e expusă a reforma complicaţia, maĭ ales că s'a constatat că femeile la care uterul se rupe sunt multipare — fac sarcinĭ numeroase. Maĭ toate cazurile de ruptura uteruluĭ vin din oraş, unde o babă a căutat să dea primele ajutoare, introducând mâna murdară în cavitatea vaginuluĭ saŭ chiar a uteruluĭ, aşa că maĭ tot-d'auna peritoneul e infectat; în două din cele 3 cazurĭ personale, am găsit la intervenţie fenomene de peritonită; de aceea am şi spălat cavitatea cu ser abundent, iar rezultatele mĭ aŭ dat dreptate.

Prof. Drăghiescu. Intervenţia chirurgicală, adică isterectomia în rupturile uteruluĭ e bună din toate punctele de vedere. Să vă ilustrez aceasta cu un exemplu din practica personală. Sunt chemat într'un rînd să azist femeea unuĭ hamal de la gară, la care un confrate încercase fără succes o aplicare de forceps; găsesc o ruptură complectă a uteruluĭ cu fĕtul trecut în abdomen; fac extracţia pe căile naturale şi tamponez. Femeea s'a vindecat. Rămîne peste cît-va timp din noŭ însărcinată şi în timpul sarcineĭ vine la Maternitate cu o nouă ruptură a uteruluĭ; intervin din noŭ pe căile naturale, femeea se vindecă prin spălăturĭ vaginale şi tamponarea uteruluĭ cu toate că prezentase fenomene peritoneale. La a treia sarcină uterul se rupe din noŭ şi femeea moare. Eŭ sunt de părere să se facă extracţia fĕtuluĭ şi a placenteĭ pe căile naturale, căcĭ în tot-d'a-una e uşoară, chiar când capul e înţepenit la strâmtoarea superioară, maĭ ales că nu suntem siguri de e ruptura complectă. Numaĭ când fĕtul e trecut în cavitatea abdominală, împreună cu placenta, e maĭ bine a se extrage prin laparatomie. Une-orĭ un spasm al inelului luĭ **Bandl**, transformă uterul în două tumorĭ, aşa că simulează o trecere a fĕtuluĭ în abdomen. Nu trebue prin urmare să ne grăbim a deschide abdomenul. Se poate studia conduita noastră în asemenea cazurĭ în lucrările luĭ **Hepites**, **Andronescu** şi **Cristeanu**.

3. **Dr. Gerota**. *Variaţiile pulsuluĭ normal după poziţia omuluĭ*. La orĭce om pulsul presintă o variaţiune în număr, după cum îl luăm în stare culcată saŭ ridicată şi variaţia aceasta e une-orĭ foarte mare, chiar de 40—50 pulsaţiunĭ pe minut. Acest fapt nu l'am văzut citat în cărţile de fiziologie şi de patologie. **Eichhorst** pomeneşte de aşa ceva în treacăt, dar nu specifică, asemenea şi **Mendelsohn** la congresul medical german din 1901 relativ la stărĭ cardiace morbide. Am experimentat acest fapt la 60 de cazurĭ şi numaĭ în 2 diferenţa

minimă, era de 2—4 pulsațiuni. Așa de ex. la un bolnav am găsit 90 pulsații în stare culcată, am ridicat bolnavul în sus și imediat pulsul era de 134 pe minut ; l'am lăsat în această posițiune timp de cinci minute și pulsul tot așa de frequent era ; reculcând bolnavul, pulsul a devenit din nou rar. La alții variația a fost mai mică, nu-mai de 10. Relatez aceste fapte ca simple cunoștințe noui, rămânênd a studia mai de aproape acest fenomen.

Sedința de la 14 Noembre 1901

Prezentare de bolnavi.

1. **Prof. Ionescu.** I. *Gușă simplă basedovisată.* E o văduvă de 57 ani, care intră în serviciu la 26 Octombre, cu o gușă datând de 20 ani, dar care până în ultimul timp n'o jena de loc. De câte-va luni are dispnee, tremurături, turburări în deglutiție, agitație, pulsul 130—140 pe minut; erau cu alte cuvinte și fenomene de compresiune din partea tumorei tiroidiene și fenomene de Basedow secundar La 27 Octombre practic tiroidectomia, lăsând din fie-care lob o parte din cornul superior suspendat la artera tiroidiană superioară. Glanda extirpată se compunea din ci 2 lobi duri și neregulați. După operație survin fenomene alarmante; agitație, insomnie, congestia feței, pulsațiuni filiforme, 140 pe minut, dispnee, slăbirea corduluĭ și o secreție bronșică intensă și temperatură 38, și mai rădicată. Aceste turburări țin numai câte-va zile și totul revine la stare normală, cu un puls de 80 pe minut. Siptomele grave citate în urma operației sunt apanagiul Basedovismului pur, recunoscênd drept cauză o intoxicație tiroidiană, așa cum o descrie *Brissaud*, și în care cazuri este de regulă mortală. In cazul nostru, de Basedovism secundar, apariția lor constitue o excepție, aŭ fost însă pasagere, și datorite tot intoxicației tiroidiene. Se vede dar că în Basedow pur rolul principal îl joacă sistemul nervos, iar cel al gușei e minim, din contra în cel secundar, gușa joacă primul rol prin fenomenele mecanice la care dă loc, compresinnea organelor cervicale. Acesta e primul caz de Basedow secundar la care am observat fenomene grave post-operatorii; din punct de vedere al intervenției numai tiroidectomia e indicată, iar nu rezecția simpaticului cervical, pentru a combate fenomenele de compresiune.

II. *Plagă penetrantă a abdomenului prin armă de foc* Vé prezint pe această domnișoară de 19 ani care intră în serviciu la 30 Octombre pentru o plagă prin armă de foc sub falșele coaste din stânga, fără nici un fenomen gastric saŭ peritoneal și cu starea generală bună. Orificiul de intrare al glonteluĭ, foarte mic, era sub coasta 9-a fără

nicĭ un indiciŭ dacă plaga era saŭ nu penetrantă. Operația are loc ½ oră după accident, laparotomie laterală, incizia trecênd prin orificiul de intrare. Pe fața anterioară a stomaculuĭ, aproape de cardia, o plagă de intrare a glonteluĭ, fac sutura eĭ în douĕ etage cu coardă; incisez ligamentul gastro-colic și rădicând stomacul în sus găsesc pe peretele posterior și iar aproape de cardia plaga de eșire a glonțuluĭ de stomac, caracterizată printr'o pată mare de sînge, și aplic și aci o sutură dublă. Nu găsesc în abdomen nicĭ o revărsare de lichide saŭ materiĭ, nicĭ urme care să-mĭ indice traectul ulterior al glonteluĭ, dincolo de stomac. Inchid plaga abdominală, fără a drena. Mersul ulterior a fost din cele maĭ simple, n'a avut de cît câte-va vărsăturĭ negre imediat după operație, probabil sângele revărsat în stomac înainte de operație. Vindecarea s'a făcut în 10 zile. Rezultatul intervențiuneĭ imediate îl vedeți, dacă temporizam nu cred să fi avut aceeașĭ terminație. Cazul acesta e identic cu al președinteluĭ *Mac Kinley*, unde cred că chirurgiĭ aŭ făcut greșală de a aplica suturĭ pe un perete stomacal zdrobit de glonte, fără a rezeca partea mortificată.

II. *Varice ale membruluĭ inferior tratate prin procedeul Moreschi combinat.* Vĕ prezint acest bolnav ca să vedeți resultatul tardiv al uneĭ intervențiunĭ practicată în 1899, pentru varice ale membruluĭ inferior, anume metoda luĭ **Moreschi**, adică două inciziunĭ circulare complecte, una supra-maleolară și alta sub genuchiŭ până la aponevroză, tăind ast-fel toate venele sub-cutanate care merg de la gambă la coapsă și leg toate orificiile venoase. Această metodă o combin cu legătura etajată a veneĭ safene interne, operație care se publică abia în 1901 de un chirurg italian, a căreĭ prioritate prin urmare îmĭ aparține; această legătură are avantagiul de a evita emboliile. La acest bolnav, fiind-că avea și un ucler pe gambă, am practicat și elongarea sciaticuluĭ popliteu extern, în urma căreia bolnavul a prezentat o paralizie a mușchilor extensorĭ cu impotența funcțională a membruluĭ. Aceasta din urmă folosește bolnavuluĭ numaĭ prin repaosul forțat ce ĭ impune și care singur poate conduce la o vindecare spontanee a ulceruluĭ. Rezultatul intervențieĭ complexe a fost excelent, edemul și varicele aŭ dispărut. Singurul inconvenient al operațieĭ luĭ Moreschi e secțiunea nervilor superficialĭ, dar aceasta se poate evita prin disecarea lor.

2. **Prof. Severeanu** *Tumoră de partea stângă a laringeluĭ.* E un bolnav de 53 anĭ, intrat în serviciŭ la 13 Noembre pentru o tumoră datând de 7 anĭ, cu sediul în regiunea gâtuluĭ, dislocând laringele spre dreapta și înapoĭ, tumoare dură, cauzînd dificultățĭ în deglutiție și respirație.

II. *Fractură probabilă a coluluĭ femoral.* Un bolnav de 36 anĭ care a alunecat pe o scară, isbindu-se în regiunea superioară a coapseĭ, acum treĭ săptămînĭ. După accident a continuat să umble rezemat

pe baston, deși cu mare dificultate. La intrare acuza dureri violente în dreptul articulației șoldului stâng și neputința funcțională a membrului. Membrul e scurtat cu 2 c. m, nu-l poate ridica, și odată ridicat, îl menține puțin în această poziție. Membrul se găsește cu gamba în flexiune pe coapsă și coapsa pe basin și nu l poate întinde de cât îndoind corpul. Trochanterul e urcat puțin, nu se simte nici crepitație nici mobilitate anormală. Mișcările pasive se fac împreună cu basinul. Radiografia în 2 rânduri n'a reușit complect. pe una din plăci totuși se vede că gîtul cu corpul femurului fac un unghiu drept ceea ce ar pleda pentru o fractură. Imi propun să cloroformisez bolnavul în timpul radiografiei, ca să stea timpul necesar.

Discuția.

Dr. Racoviceanu-Pitești. Bolnavul acesta a stat și în serviciul meu 7 zile, crezând că am a face cu o fractură penetrantă în marele trochanter cu fenomene peri-articulare.

Dr. Nanu. Pacientul nu are rotația externă a membrului, iar simptomele ce prezintă îmi par numai aparente, așa că s'ar putea să fie o atitudine isterică a membrului.

Dr. Bărdescu. Cred că e o fractură prin penetrație, cu alterațiuni pericapsulare, ușoara atrofie musculară ar fi datorită inflamației. Rotațiunea externă nu există în asemenea cazuri. In serviciul nostru se găsește un caz identic diagnosticat prin radiografie.

3. **Dr. Goilav.** *Fistule oarbe congenitale ale buzei inferioare.* E un pacient de 27 ani, intrat în serviciul D-lui Prof. Severeanu la 2 Noembre 1901, prezentând de la naștere, pe marginea liberă a buzei inferioare, de o parte și de alta a liniei mediane două orificii care conduc în două traecte oarbe în grosimea buzei pe o întindere de $1^1/_2$ c. m., fără a comunica cu gura saŭ între ele. Prin presiune de jos în sus se scurge din aceste traecte o secrețiune filantă, un fel de salivă, probabil un mucus. Pacientul mai presintă lueta bifidă și vocea nazonantă. Aceste cazuri sunt rare. **Demarquay**, în 1845, publică primul cas, **Muret, De Paul, Richet, Lannelongue,** etc., publicară 14 casuri asemenea, așa că al meu ar fi al 15-lea caz. Acești pacienți aŭ în ascendenții lor un viciu oare-care de conformație, ca buze de epure, picioare strâmbe saŭ chiar dânșii aŭ simultaneŭ o buză de epure și autorii descriu chiar afecțiunea de mai sus ca o complicație a buzei de epure Ca embriologie a acestei afecțiuni știm că maxilarul inferior și buza inferioară se desvoltă prin două burgeoni laterali și dupe aceasta nu ne putem explica origina viciului de conformație, căci atunci fistula ar trebui să fie pe linia mediană. **Soemmering, Meckel, Leuckart**, etc, la om și la animale admit un os intermaxilar inferior, situat între cei doi burgeoni, care oprit în desvoltare, ar constitui mai târziu cele 2 fistule. **Demarquay** și **Richet** susțin că ar fi canale excretoare de glande

salivare, **Lannelongue** însă a constatat microscopicește că aceste traecte nu aŭ nimic glandular.

4. **Dr. Racoviceanu-Pitești.** I. *Cancer al capului pancreasului.* E un bolnav de 55 anĭ, trimes la mine dintr'un serviciŭ medical cu diagnosticul de calcul hepatic oprit în coledec. Bolnavul se pre intă într'o stare de cașexie intensă, vesicula biliară mărită enorm de volum, asemenea și ficatul trecea cu 4 laturĭ de degete de falșele coaste. Nicĭ zachăr, nicĭ albumină în urină, materiile fecale fără grăsime. Casul semăna cu alte două ce avusesem în serviciŭ și ăm diagnosticat un cancer al pancreasuluĭ. Operez la 1 Noembre și găsesc un enorm cancer al pancreasuluĭ care transformase duodenul într'un tub tare, rezistent. Extirpez tumora și fac anastomoza veziculeĭ la intestin. Mersul ulterior perfect, a 7-a zi scot firele, după care bolnavul umblă și plaga se redeschide. Intervin imediat și aplic un Mikulicz, bolnavul continuă de a merge bine timp de 6 zile, adică până în prezent, aflându-se încă în serviciŭ. La congresul de chirurgie din Paris s'aŭ comunicat 16 cazurĭ de cancer al pancreasuluĭ în care s'a intervenit. Diagnosticul e dificil, cu alte afecțiunĭ ale pancreasuluĭ, ca o pancreatită cronică. In această afecțiune anastomoza vesiculeĭ biliare la intestin aduce ameliorare, pe când în cancer bolnaviĭ mor în cașexie.

II. *Splenectomie pentru splină paludică.* E o bolnavă operată la 1 Octombre pentru o megalosplenie palustră și cu stare de cașexie intensă, cu 45 pulsațiĭ pe minut, examenul sângeluĭ arătând alterațiunĭ profunde ale globulelor roșiĭ, pielea de coloare icterică aproape. Splina cântărește aproape 1950 grame, afară de sângele scurs din ea. Numărul globulelor roșiĭ înainte de operație era de 1.900.000, după 5 zile ajunge la 2 300.000, iar a 12-a zi la 3.100.000. Din ce în ce femeea merge spre bine.

5. **Dr. Kugel.** *Diagnosticul adevĕrat al ipersecreținneĭ glandelor Meiboniene.* Vĕ presint un bolnav cu niște puncte albe pe bordul liber al pleopelor, puncte care corespund la deschizăturile cenaliculelor Meiboniene; prin presiune ese o materie albă glutinoasă. Casurile de această afectiune sunt foarte rare și cred că fenomenele observate la bolnavul de față sunt singurele în drept în stabilirea diagnosticuluĭ de ipersecreținne Meibonienă, afecțiune cu care cred că avem a face în casul de față. Casurile de acest fel nu găsesc publicate în literatura oculistică, în care se menționează numaĭ ca fenomene de ipersecreținne Meibonienă, o materie spumoasă cu sediul la unghiul extern al ochiuluĭ. După această indicațiune mĕ îndoesc de certitudinea unuĭ asemenea diagnostic și cred că numaĭ simptomul arătat de mine e patognomonic.

1. **Prof. Ionescu.** *Tumoare malignă pelviană la bărbat.* E vorba de un bărbat pe care l'am operat de câte-va zile și care prezenta o tumoare care se întindea de la rect până la regiunea ipogastrică împingând vezica spre pubis și comprimând rectul de sacru. In rect tumora prezenta o fluctuație falșă, pentru care mă gândiam la un kist idatic retro-vesical saŭ un abces rece al basinuluĭ. Operez la 12 Noembre, prin laparotomie și găsesc o tumoră situată între vezică și pereții pelvienĭ, spre rect însă era înțepenită. Desfac peritoneul care o acoperă și incizez și o capsulă proprie vasculară, de sub care enuclez întreaga tumora, de mărimea unuĭ cap de fĕt. Capsula tumoreĭ o prind la plaga abdominală, adică marsupializez și drenez. Macroscopicește pare o tumoare de rea natură, un epiteliom, al căruĭ punct de plecare pare a fi prostată.

2. **Dr. Goilav.** *Kist dermoid în regiuuea glabeleĭ.* E tumora extirpată de la fata prezentată în ședința trecută, examenul făcut de Dr. *Reiner*. Tumora are o formă cilindrică destul de regulată, lungă de 16 m m. largă de 6 m. m. Formează un fel de sac al căruĭ perete e gros de 1 m.m., fața internă a kistuluĭ are o coloare albicioasă, e netedă cu foarte numeroase fire de păr fine de coloare neagră, lungĭ de 2—5 m. m., conținutul saculuĭ e o substanță albă, unsuroară și neomogenă. Examenul microscopic arată structura unuĭ kist desmoid tipic. Peretele prezintă din năuntru în afară toate elementele structurale ale peleĭ, un epiderm bine desvoltat, cu foliculĭ piloșĭ și perĭ bine desvoltați, cu glande sebacee. Lnmina saculuĭ conține multe celule epiteliale descuamate.

Dr. **Racoviceanu.** Am avut în serviciŭ un caz de kist dermoid al indexuluĭ stâng pe fața palmară.

Dr. **Ionescu.** Kistele dermoide ale peleĭ palmare a mâineĭ saŭ degetelor sunt datorite în general unuĭ traumatism trecut neobservat de bolnav, după care printr'o incluzie epidermică ia naștere kistul. In asemine kiste nu se găsesc perĭ, ci numaĭ elementele epidermuluĭ.

Comunicări.

1 Dr. **Carnabel.** *Infarct emoragic intestinal prin embolia arterei mezenterice superioare. Peritonită prin perforație.* Diagnosticul afecțiunilor abdominale este din cele maĭ dificile și intervențiile chirurgicale în aseminea cazurĭ presintă de cele maĭ multe orĭ surprise foarte curioase. Am avut ocazia să operez un asemenea cas din serviciul d-luĭ Dr. *Manu*. E vorba de un bolnav intrat în serviciŭ la 28 August 1901. Până la 24 August a fost bine, atuncĭ e apucat brusc de durerĭ violente epigastrice, fără vărsăturĭ, temperatură, sudorĭ recĭ, diaree nesanguinolentă. Fenomenele acestea durează 4 zile, până când bolnavul intră în spital. Nimic din partea pulmonilor și corduluĭ, albumină 2 gr. la litru, pulsul 100, temperatura dim. și seara 38. Dure-

rile mai accentuate în fosa iliacă dreaptă, balonare și timpanism abdominal.

In zilele următoare, 30 și 31 August, temperatura redevine normală, fața e gripată, balonarea mai accentuată. Diagnosticul e de peritonită tuberculoasă saŭ prin perforație. Fac la 4 Septembre o incizie în fosa iliacă dreaptă, ese o enormă cantitate de gaze și materii fecale. Caut apendicele și nu'l găsesc perforat. Fac laporotomia mediană și la 40 cm. de cec găsesc intestinul gangrenat pe o întindere de 10 cm., rup, capetele detașate în abdomen. Curăț cavitatea abdominală, spăl cu ser și stabilesc un anus artificial. Bolnavul sucombă după 36 ore cu fenomene de septicemie generalizată. Necropsia făcută de d-l Prof. *Babeș*, ne arată un infarct emoragic foarte întins al intestinului produs prin embolizarea arterei mezenterice superioare printr'un embol plecat din cord, infarct care a provocat gangrena intestinului și perforația luĭ.

Această afecțiune este foarte rară, primul cas este al luĭ *Tiedemann*, publicat în 1845. De atunci s'aŭ publicat cazurĭ numeroase, în total 92, întrunite într'un studiŭ pentru prima oară în *Gazette des hôpitaux* în 1901.

2. Dr. **Racovicsanu-Pitești**. *Rachicocainizarea*. Vĕ aduc statistica mea personală care coprinde 406 cazurĭ, în care am întrebuințat soluțiunĭ de 1—2 ctgr. pe siringă, modificând în ultimul timp tecnica, după indicația luĭ *Guinard*, adică fac soluția de cocaină cu lichidul cefalo-rachidien extras priu puncție. N'am avut nicĭ un caz mortal, iar inconvenientele posterioare le am înlăturat aproape pe toate. Eŭ mĕ declar foarte satisfăcut de această metodă de anestezie, cu rezerva de a nu se aplica în cazurile contra-indicate, după cum am arătat deja la congresul din Paris, și de care n'a ținut seamă *Lequeu*. Dînsul a avut în ultimul timp 2 cazurĭ mortale, într'unul hernie incarcerată cu fenomene de septicemie și altul arterio-scleroză.

Prof. Ionescu. Am practicat rachicocainizarea numaĭ în vr'o 8 cazurĭ și am avut într'un caz un rezultat mortal, iar în cele-l'alte turburărĭ foarte serioase ce nu se observă de loc în cloroformizare In cazul acesta mortal nu era nicĭ arterio-scleroză, nicĭ leziunĭ organice grave, decĭ cauza morțeĭ e direct cocaina. **Tuffier** susține că nu există nicĭ o contraindicație, iar cazurile mortale până în prezent se urcă deja la 11, pe când cu cele-l'alte metode de anestezie mortalitatea e maĭ mică. Cloroformul se dă cu siguranță aproape absolută, chiar în cazurile în care pare contra-indicat. Eŭ am abandonat metoda, nu fiind-că mĭ-a dat un caz letal, dar fiind-că turburările ulterioare eraŭ mult maĭ intense ca în cloroform. Seria d luĭ Dr, **Racoviceanu** e aproape unică și chiar dânsul, după 300 de anal-geziĭ cu succes, a găsit cu cale să-șĭ maĭ modifice tecnica, **Tuffier** a făcut acelaș lucru. Ce dovedește aceasta? arată că metoda aceasta prezintă încă multe inconveniente, carĭ nu-ĭ permit încă a intra de-

finitiv în chirurgie. Numaĭ când benignitatea eĭ va fi absolută, iar fenomenele secundare complect înlăturate, va putea înlocui cloroformul și eterul, maĭ ales în cazurile în carĭ aceste din urmă sunt contra-indicate.

Prof. Severeanu Am fost primul care am introdus la noĭ metoda nouă de analgezie și împreună cu Dr. **Gerota** am comunicat la Paris o serie de 30 cazurĭ, fără nicĭ un caz mortal. Vĕzând însă inconvenientele ce rezultă și mortalitatea cea mare ce a dat până acum, maĭ ales că nu toate cazurile mortale sunt publicate, am renunțat la dânsa. In cazurile de accidente cu cloroform, care se elimină maĭ repede ca cocaina, avem maĭ multe mijloace de a rechema la viață pe pacient, pe când în accidentele cu cocainĕ, nicĭ unul, ceea-ce de asemenea este un motiv pentru care am abandonat'o și dacă D-nu **Racoviceanu** a avut numaĭ succese până acum, 'l sfătuesc să se mulțumească cu ele, renunțând maĭ departe la această metodă, căcĭ se poate decepționa maĭ curând saŭ maĭ târziŭ.

Dr. **Racoviceanu** Văd că toțĭ colegiĭ meĭ sunt contra acesteĭ metode, eŭ voĭ continua totuși, pentru-că sunt complect mulțumit de rezultatele eĭ. Nicĭ cloroformul la început n'a dat rezultate așa de bune, metoda dacă se abondona nu s'ar fi perfecționat. In cazul mortal al D-luĭ **Ionescu,** s'a găsit la necropsie leziunĭ de nefrită ; într'un caz analog am observat și eŭ simptome foarte grave, dar nu mortale și de atuncĭ nu maĭ recurg la cocaina în ast-fel de cazurĭ. Modificările aduse tecniceĭ nu sunt așa radicale, orĭ cum nu e o dovadă de ineficacitatea metodeĭ.

Sedința de la 28 Noembrie 1901

Prezentare de bolnavĭ și de piese.

1. **Dr. Bărdescu.** *Un caz de actinomicoză abdominală.* — Cazurile de actinomicoză sunt rare la noĭ și foarte puține aŭ fost prezentate la societate; în realitate cred că sunt maĭ frequente și trec neobservate, fiind-că agentul principal al lor de transmisiune sunt gramincele și acestea abundă la noĭ, iar de altă parte veterinariĭ observă cazurĭ numeroase la animale. Eŭ am observat un singur caz, care e foarte important ca localizare peritoneală E vorba de acest bolnav, mecanic la Arsenalul armateĭ de 4 anĭ, pe care l'am văzut pentru prima oară la 12 Iunie trecut. Fără antecedente digestive, afară de fluxiunĭ hemoroidare, acest bolnav e apucat în ziua de 6 Iunie de durerĭ abdominale vagĭ, sughițĭ, vărsăturĭ. E văzut de d. Dr. Ionescu-Buzăŭ care diagnosticează o colică hepatică și prescrie un tratament simptomatic. Constipația continuând și urina fiind diminuată, boala pare a se manifesta în senzul uneĭ ocluziunĭ intestinale, pentru acest diagnostic d. prof. Buicliu recomandă intervenția unuĭ chirurg. Când am

văzut bolnavul pentru prima oară, avea pulsul moale, 80 pe minut, coloare subicterică, tegumentele de o paloare extremă, urina acajou, fără elemente biliare Matitatea ficatului mărită în dreptul veziculeĭ biliare, unde se simțea o tumoră indoloră la presiune, neregulată, bine accentuată ca relief sub perete, dar cu limite profunde difuze, Meteorism abdominal generalizat, numaĭ în fosa iliacă stângă sunetul timpanic maĭ închis; vărsăturile survenite după un medicament, după spusa bolnavuluĭ, perzistă încă. Bolnavul transportat fiind la spital se maĭ constată: temperatura 38°, urea augmentată, urobilină puțină, fără albumină și fără pigmenți biliarĭ. A doua zi bolnavul e văzut și de d. Dr. Leonte, care nu poate fixa diagnosticul. Se prescrie o clismă purgativă, bolnavul are gaze și scaune. După evacuare abdomenul e maĭ puțin impresionabil și atuncĭ se constată în fosa iliacă stângă o tumoră profundă, fără limite precise, elastică, pseudofluctuentă. Asemenea se constată și tumora maĭ sus descrisă din ipocondrul drept. Se face o puncție exploratrice în ficat, care rămâne negativă și o alta în fosa iliacă stângă, de unde se scoate un lichid mucilaginos, negru închis, care conține leucocite multe, puține globule de sânge și nicĭ un fel de parasit (examenul în direcția actinomicozeĭ nu se făcuse). După câte-va zile se face încă o puncție, cu acelaș rezultat. Bolnavul se caşectiza mereŭ, paloarea tegumentelor se accentua, o intervențiune se impunea. In ziua de 25 Iunie se face o deschidere în fosa iliacă stângă și se găsește o colecție de lichid cam de 150 gr. mucilaginos, sirupos, de o coloare identică cu cea a lichiduluĭ scos prin puncție.

Colecția de lichid se găsea într'o pungă, cam de mărimea uneĭ portocale, situa'ă înapoia colonuluĭ ileo-pelvien, de la care pleca în sus un traect ale căreĭ limite nu se putea determina Ne am gândit atuncĭ la un kist ematic desvoltat în urma unuĭ traumatism, cu toate că bolnavul nega pe acesta. După intervenție nu se observă nicĭ o ameliorare în starea generală, cu toate că fenomenele abdominale se amendaseră; maĭ apare o supurație albastră a plăgeĭ, care e moale, fără tendință la cicatrizare și într'una din zile explorând cu degetul, scot o bucată de țesut putrilaginos cu câte-va grăunțe galbene pe el. Numaĭ de cât mă gândesc că avem a face cu actinomicoză, ceea ce se confirmă printr'o analiză făcută la Institutul de bacteriologie de către d-riĭ **Baroncea** și **Bacaloglu** și de prof. **Babeș**, care ar fi găsit o formă specială de actinomices, descrisă de unii autorĭ ca specială în actinomicoza abdominală, fără a ști că e vorba de așa ceva în cazul nostru! Bolnavul totuși nu se ameliora, slăbea mereŭ, iar plaga se tuneliza pe sub colon în sus; la 28 Iulie fac o incizie lombară, caut pe deasupra rinichiuluĭ și găsesc traectul care răspundea în plagă și scot din el substanță putrilaginoasă. M'am dus cu o pensă prin această plagă până la tumora din regiunea epatică, raclez traectul cu o lingură și așez un dren gros. După această in-

terveniune starea generală se schimbă, plaga începe a se cicatriza, așa că la 16 August e expediat din serviciu vindecat. De atunci vindecarea s'a menținut, n'am constatat nici o altă localizare.

Deja acest caz e important ca terminațiune. Infecția cred că s'a făcut, cum e de regulă, prin intestin și s'a localizat în mesocolonul ileo-pelvien. Agentul principal de transmisie sunt gramineele, de aceea se observă mai des la muncitorii de la câmp ; bolnavul nostru e de mulți ani mecanic la Arsenalul armatei așa că la el trebue să admitem o altă părere, exprimată de unii autori, anume că infecția se transmite și prin alimente. Așa **Steffen** a găsit parasitul în ou, **Thiriar** în pâine, un alt autor în lapte. Agentul cel mai răspândit ca transmițător al actinomicozei sunt gramineele **(Poncet** și **Bérard)**, de aceia adesea se găsesc în focarele respective țepi și spice de graminee. Din punctul de vedere al localizărei cazul nostru e foarte rar, căci formele abdominale mai frequente sunt cele din jurul ceculuĭ și rectuluĭ. **Gangolphe** nu cunoaște de cât vr'o 6—7 cazuri în literatură de localizare în jurul colonuluĭ descendent.

Prof. Ionescu. In legătură cu cazul presentat de D. **Bărdescu**, vĕ relatez unul tot de actinomicoză abdominală, operat de mult, dar natura afecțiunei abea acum la urmă a fost diagnosticată.

In Iulie trecut am vĕzut un bolnav care prezenta toate simptomele unei apendicite ; turburări abdominale, vărsături, tumoră în fosa iliacă dreaptă, stare generală proastă. Bazat pe aceste semne și pe mersul afecțiunei, am admis o apendicită cronică, probabil bacilară. Confrații cu care am avut onoare de a examina bolnavul în mai multe rînduri, bazați pe faptul că tumora din regiunea iliacă se întindea în sus și se perdea în fosa lombară, aŭ admis o afecțiune renală și anume un absces cronic perirenal ! Condus de aceste idei, fac întâiu o incizie în regiunea lombară, prin care pătrund pînă la rinichiŭ, dar nu găsesc nimic. Inchid atunci această plagă și fac o altă incizie în fosa iliacă dreaptă, după metoda luĭ **Roux** și deschid peritoneul : găsesc apendicele îngroșat, așezat înapoia colonuluĭ și lipit la mușchiul psoas. Am rezecat apendicele și am drenat plaga, dar deja impresia mea era că leziunea găsită nu explică încă starea generală. In primele zile după operație bolnavul se simțea mai bine, în urmă însă plaga a început să supureze, se scurgea o materie legată, cu granulațiuni, sub o temperatură generală rădicată, supurație care nu înceta. In acest timp eŭ am plecat din țară și în absența mea a fost vĕzut între alții de D. profesor **Glück** din Berlin, care a diagnosticat o tumoră cecală și a pus indicația pentru o intervențiune imediată. Revenind, am examinat din noŭ bolnavul și n'am găsit nimic la cec, abdomenul era moale, depresibil, duritatea din fosa iliacă perzista, asemenea și supurația. Examenul microscop al apendiceluĭ și a secrețiunilor nu arăta nici o leziune manifestă. Fiind dată starea

generală amenințătoare, mă decid la o nouă intervențiune; fac în fosa iliacă o nouă incizie paralelă cu prima și deschid larg fosa și găsesc punctul bolnav, era mușchiul psoas îngroșat, infiltrat; rezec tot mușchiul și-l extirp, menajând nervul crural. Închid plaga în parte și o drenez. Macroscopicește mi s'a părut că ar fi o infiltrație sarcomatoasă a mușchiului. Starea generală a bolnavului a rămas tot rea, iar local aproape nicĭ o ameliorare. Examenul pieseĭ arată; macroscopicește mușchiul e extrem de dur, palid, scârție sub cuțit, țesutul conjonctiv interfascicular îngroșat, alb și dur. Examenul microscopic arată o inflamațiune cronică întinsă, cu o abondentă proliferare a țesutuluĭ conjonctiv. In unele puncte noduli inflamatori, cu tumefiarea endoteliilor vasculare și infiltrațiĭ leucocitare abondente. Nu există leziunĭ vasculare caracteristice. Intr'o singură porțiune din piesă se zărește un nodul vizibil cu ochiul liber, format dintr'un feutraj de filamente, maĭ dens la periferie, maĭ lax în centru, unde filamentele par ramificate. In jurul nodululuĭ o infiltrație leucocitară abondentă și pe unele locurĭ celule epiteloide. In vecinătatea acestuĭ nodul se maĭ găsesc într'un stadiu maĭ puțin înaintat, filamente puține și grupate lax. Filamentele se colorează cu Gram și cu toate colorile speciale actinomiceluĭ. E vorba, prin urmare, de *actinomicoză atipică*, așa cum a fost descrisă de **Sternberg, Krause** și alțiĭ.

Actualmente leziunea pare că a progresat, s'a întins în sus în regiunea lombară, pe lăturile coloaneĭ vertebrale, unde bolnavul acuză dureriĭ mariĭ.

Cred că la acest bolnav infecțiunea s'a făcut ca de obiceiŭ, prin intestine; n'a presentat însă nicĭ o leziune din partea ceculuĭ și din partea apendiceluĭ, așa că admit aci o localizare primitivă în mușchiul psoas, caz rar, de care nu se pomenește încă în literatura medicală. Bolnavuluĭ ĭĭ s'a administrat iodură în cantitate mare, efectul însă n'a început încă să se arate.

Dr. **Bărdescu.** Am tratat bolnavul meŭ cu doze masive de iodur la interior și spălăturĭ locale cu tr. iodi. Sub influența tratamentuluĭ plaga s'a cicatrizat, iar starea generală s'a ameliorat. Nu se explică încă acțiunea iodururuluĭ, căcĭ **Bérard** a arătat în vitro că iodurul nu împedică proliferarea actinomiceluĭ.

2. Dr. **Dona.** *Cholecistită calculoasă, cholecistostomie.* Vă prezint această bolnavă din serviciul D-luĭ Dr. **Nanu,** trimisă de un medic din oraș cu diagnosticul de rinichiu mobil în dreapta cu accidente consecutive. Această femee, cu 5 zile înainte de a intra în serviciŭ, e apucată noaptea în mod brusc de dureriĭ abdominale, de atuncĭ a avut vărsăturĭ bilioase, temperatura 38, pulsul 130 La intrare se constată că maximul durereĭ e în dreapta ombiliculuĭ și în fosa iliacă dreaptă. Prin tușeu se constată că uterul e normal, colul moale, iar în fundul de sac lateral drept o tumoră anexială, o salpingită kistică probabil, foarte dureroasă la presiune. Se adminis-

trează un purgativ și clisme, bolnava are mai multe scaune, care nu presintă nimic anormal. A doua zi starea bolnaveĭ e mai gravă, un facies alterat, discordanță între puls și temperatură, durerile abdominale perzistă ; din această cauză palpația dificilă, totuși arată o tumefacție sub mușchiul drept, la dreapta ombiliculuĭ. Sub cloroform însă nu se poate esplora bine, din cauza rezistenței mușchiuluĭ, se face o incizie longitudinală în lungul dreptuluĭ și se deschide abdomenul. Sub marginea inferioară a ficatuluĭ se găsește tumora formată din vezicula biliară destinsă de lichid; se atrage în plagă, se garantează cavitatea peritoneală de contaminare și se incisează. Se scurge un lichid verzuĭ, filamentos și se scot treĭ calcule marĭ, din care unul astupă gâtul veziceĭ, împedicând orĭ-ce scurgere prin choledoc. Se stabilește o cholecistostomie și se închide plaga abdominală. Urmările operatoriĭ aŭ fost normale, temperatura a scăzut, a 20-a zi de la operație am cauterizat cu termocauterul traectul fistulos, care s'a închis. Bolnava fiind o constipată veche, virulența intestinală era crescută, probabil și vezicula biliară era infectată, dovadă temperatura rădicată. Colecistostomia a avut darul de a drena și desinfecta atât vesicula cât și căile biliare. Poate colcecistectomia n'ar fi dat un resultat așa de bun.

Prof. Ionescu. *Cholecistectomie ideală pentru cholecistită calculoasă.* La o bolnavă am diagnosticat împreună cu alțĭ confrațĭ, o tumoră renală, chiar mĕ gândeam la o tumoră de rea natură, fiind-că bolnava slăbea într'o vreme. Toate fenomenele locale pledaŭ în acest sens, deși bolnava n'a avut nicĭ o turburare urinară. Fac totuși laparotomia mediană, fiind-că, după cum am maĭ relatat aci, în ultimul timp eŭ recurg la intervenția transperitoneală în tumorile renale, orĭ-care ar fi natura lor, și găsesc o vesiculă biliară enormă, care ese prin plagă ca un organ în erecție, lungă de 12—14 cm. și în diametru de 6 cm. Palpând vezicula simt în interior o duritate care se întindea până la canalul cistic. După ce garantez cavitatea peritoneală, deschid fundul veziculeĭ, se scurge un lichid gros, sirupos, dar incolor și scot două calcule marĭ. Un al treilea calcul se simțea în profunzime, înțepenit în canalul cistic și pentru a'l extrage am fost nevoit să spintec tot peretele veziculeĭ. Aceste 3 calcule se îmbucaŭ reciproc și aveaŭ forma însuși a veziculeĭ, cu dimensinnĭ ceva maĭ micĭ ca vezicula destinsă de lichid. Am deslipit apoĭ vezicula de fața inferioară a ficatuluĭ și am resecat'o complect, închizând bontul prin suturĭ cu catgut în două straturĭ, unul muco-mucos și altul seroseros Lambert. Pentru hemostaza ficatuluĭ, în locul de unde am deslipit vezicula, am pus câte-va punctе de sutură puțin adâncĭ și pentru maĭ multă siguranță am pus un mic dren de tifon sterilizat, scos prin unghiul superior al plăgeĭ. Inchid restul plăgeĭ cu fire de argint și pun un fir de așteptare pe orificiul de drenare. Mersul după operație a fost normal, după câte-va zile s'a suprimat drenul și s'a

strâns nodul firuluĭ de așteptare. Azĭ sunt 9 zile de la operație, bolnava se găsește foarte bine.

Cazul acesta e important prin dificultatea diagnosticuluĭ, de oare-ce bolnava nu prezenta nicĭ un simptom biliar, iar tumora avea contact cu fosa lombară. Maĭ e important și din punctul de vedere al intervenției; am practicat o colecistectomie ideală, care are avantagiul de a da o vindecare rapidă și a scuti de o fistulă, care pe lângă că e displăcută, necesită une-orĭ o a doua intervențiune.

Dr. **Bărdescu.** Diagnosticul calculilor hepatice e într'adevăr uneorĭ dificil, prin examenul amănunțit însă al bolnavilor se poate stabili totușĭ și maĭ ales dacă ne ajutăm și de examenul cantitativ al ureeĭ. Intr'adevăr noĭ am arătat că în cholecistita calculoasă, urea e diminuată, și aceasta independent de temperatură, pe când în tumorile renale urea e augmentată. Dacă în cazul d-luĭ Dr. Nanu urea a fost augmentată, asta se atribue faptuluĭ că pe lângă cholecistita calculoasă, femea maĭ avea și o salpingită supurată, care augmentează cantitatea de urea în 24 ore.

Dr. **Leonte.** Diagnosticul e une-orĭ foarte dificil, așa într'un caz vezicula destinsă de lichid ocupa aproape tot abdomenul. Cât privește intervenția, eŭ practicam într'o vreme cholecistectomia ideală și n'aveam să mĕ plâng. In timpul din urmă *Terrier* și alțiĭ aŭ revenit la cholecistostomie, așa cum o practic și eŭ în cazurile nesupurate, chiar cu riscul de a interveni a doua oară și rezultatele sunt satisfăcătoare. In caz de supurație cred că vezicula trebue extirpată.

Dr. **Dona.** In serviciul nostru se examinează urina orĭ-căruĭ bolnav care trece prin sala de operație; la bolnava cu cholecistită s'a examinat de douĕ orĭ urina și s'a găsit urea augmentată, 44 gr. în 24 ore, fosfaturie, 6 gr. și chiar puțină albumină. Cea ce s'a simțit prin tușeul vaginal probabil era vezicula biliară, căcĭ nu s'a găsit nicĭ o salpingită,

Dr. **Ionescu.** La bolnava de care am vorbit, fiind bănuială de tumoră renală, s'a examinat cu multă atențiune urina și în maĭ multe laboratoriĭ; în tot d'auna urea era normală. Ca intervenție am fost și nevoit să extirp întreaga veziculă, de oare-ce o spintecasem în întregime ca să pot scoate pe al treilea calcul înțepenit în canalul cistic. Dar independent de aceasta eŭ recomand și practic cholecistectomia ideală, fiind-că dă o vindecare rapidă. Ce îĭ împedica înainte pe chirurgĭ s'o practice era că se lucrează în profunzime, maĭ ales sutura bontuluĭ e dificilă, că hemostaza nu e tocmaĭ ușoară pe fața inferioară a ficatuluĭ, pe suprafața de deslipire a veziceĭ, și se maĭ temeaŭ de o extravazare de bilă din aceiaș suprafață. Orĭ, nimic din toate aceste nu e just, și n'am observat nimic în douĕ cazurĭ, într'unul fiind vorba de un cancer al veziculeĭ biliare propagat și la ficat, din care am rezecat o porțiune.

3. **Prof. Ionescu.** *Rezecția simpaticuluĭ cervical pentru gușă exoftal-*

mică. Vĕ prezint pe această fată care a intrat în serviciù cu fenomene de Basedow primitiv. guşă nu tocmaĭ pronunțată, palpitațiunĭ, tremurăturĭ şi puțină exoftalmie. I-am practicat rezecția simpaticuluĭ cervical din stânga în întregime, împreună cu primul ganglion toracic, pentru a distruge ast-fel toate filetele cardiace. Vĕ o prezint azĭ, 15 zile de la operație, ca să vedețĭ că fenomenele pupilare datorite excitațieĭ simpaticuluĭ există, cu toate că *Abadie* le neagă. Vedețĭ la dreapta o exoftalmie şi o dilatație enormă a pupileĭ, pe când la stânga, pe lângă că ochiul e intrat în orbită şi despicătura palpebrală e maĭ mică, pupila nu e nicĭ pe jumătate de dilatată ca cea dreaptă, de şi s'a pus atropină în ambiĭ ochĭ pentru examenul comparativ al fundului.

4. Dr. **Gerota.** *Calcul salivar.* La 13 Noembre mi se prezintă un bolnav, comerciant, care'mĭ declară că de 2 anĭ suferă de accese de inflamațiunĭ în regiunea glandeĭ sub maxilare, care revin regulat la 4—5 săptămânĭ, accese care după amendarea lor lasă în urmă o tumoră în acea regiune. Palpez tumora şi găsesc într'un punct din mijlocul eĭ, o duritate fixă, mĕ gândesc la o tumoră benignă a glandeĭ sub-maxilare, un fibrom saŭ enchondrom, de şi aceasta era puțin probabil din cauza perioadelor inflamatoriĭ. Supun bolnavul la razele Roentgen şi constat pe fotografie, în centrul regiuneĭ, un punct maĭ negru; m'am gândit atunci la un osteom saŭ un enchondrom pe cale de osificare, saŭ poate un calcul. Fac o incizie sub anestezie locală cu cocainĕ, de-a lungul mărgineĭ maxilaruluĭ inferior, incizez glanda şi scot un calcul ce vi-l prezînt spintecat în douĕ, de un volum excepțional de mare, ca o măslinĕ

Dr. **Leonte.** Am observat patru cazurĭ de calcule salivare,vĕ prezint numaĭ douĕ din ele care sunt maĭ micĭ, de alt-fel mărimea lor obicinuită. Ele se fac de obiceiŭ în canalul excretor al glandelor salivare, maĭ ales în canalul luĭ **Warthon.** Extragerea lor se face lesne printr'o simplă incizie. Etiologia lor e importantă: uniĭ susțin că se formează prin depunerea unor sărurĭ în jurul unuĭ corp strĕin introdus în canal. Aşa am avut ocazie să scot un fir de gramineu vîrât în canal. Alțiĭ susțin că mucoasa canaluluĭ se inflamează, iar sărurile se depun pe ea, în acest caz calculul rămîne une-orĭ canaliculat, cum e unul din cele care vi le prezint. Simptomul cel maĭ clasic e durerea în momentul scurgereĭ saliveĭ, când d. e. bolnavul vede pe cine-va mâncând.

5. **Dr. Leonte.** *Kist al splineĭ, splenectomie.* E vorba de o femee de 55 anĭ, intrată de câte-va zile în serviciul meŭ cu o tumoră mare în regiunea stomaculuĭ, diagnosticată de kist al ligamentuluĭ gastro-splenic. Chiar azĭ am practicat laparatomie şi am găsit un kist unilocular al splineĭ, am practicat splenectomia, fiind-că splina era redusă la un mic bont prins la partea posterioară şi inferioară a kistuluĭ, după cum vedețĭ pe piesă. *Cohn.*

TABLA DE MATERII PE AUTORI

A

Adler, 90.
Ahrens, 279.
Alapy, 88, 188.
Albarran, 192, 379, 380, 480, 526.
Albertin, 140.
Alessandri, 47, 192.
Allingham, 46.
Alsberg, 90.
Andronescu, 35, 39.
Ardin-Delteil, 92.
Audibert şi Reynaud, 93.
Audry, 192.
Audry şi Dalous, 93.

B

Babeş A., 36, 71, 178.
Baracz, 286.
Bardescu, 80, 81, 179, 180 231, 232, 234, 332, 334, 336, 549, 557, 562.
Barushy, 192.
Battut, 140.
Baumgart, 45.
Baumgarten, 238.
Bayer, 88.
Bazy, 139, 281, 283, 379, 428, 431, 480, 525, 526.
Bălăcescu, 1, 31, 97, 135, 149, 180, 193, 230, 241, 289, 326, 327, 329, 332, 333, 334, 337, 385.
Beck, 189.
Begouin şi Demons, 86.
Berger, 41, 47, 138, 139, 280, 428.
Bernhard, 90.
Berth, 237.
Bier, 239.
Blanel, 92.
Bloch, 46.
Bluhm, 190.
Blumenfeld, 90.
Blumeathal, 90.
Bogdanovici, 136, 177.
Bokay, 287.
Bonnet şi Gayet, 46, 92.
Bothezat, 49, 263, 303, 493, 533.
Bousquet, 382.
Braatz, 235.
Braquehaye şi Rouville, 95.
Braun, 240.
Broca, 43, 184, 283, 381, 429, 430, 480, 527.
Brun, 284, 378.
Bruns, 236, 238.
Bunge, 279.

Scanned with OKEN Scanner

C

Calot, 96.
Carnabel, 176, 522, 523, 524, 555.
Cars, 90.
Casper, 235.
Cauchois, 430.
Championnière, 43, 44, 138, 283.
Chapot-Prevost, 191.
Chaput, 39, 41, 43, 139, 183, 184, 281, 283, 279, 380, 381, 382, 429, 430, 431.
Chathelin, 92.
Chauvel, 138, 429.
Cohn, 123, 158, 273, 414, 468.
Cohn şi Ettiger, 62.
Condamin, 140.
Cornil şi Ranvier, 95.
Costin, 32.
Cramer, 279.
Cristeanu, 32,33,38,82, 117, 227, 433, 546, 548, 549.
Cristeanu şi Draghiescu, 33.

D

Dalous şi Audry, 93.
Dejardin, 93, 185.
Del Greco, 190.
Delanglade, 379.
Delbet, 40, 41, 42, 47, 86, 283, 284, 378, 379, 381, 428, 429, 430.
Delbet şi Le Dentu, 47.
Deletrez, 185.
Delorme, 43, 85, 380, 381, 429.
Demons şi Begouin, 86.
Demoulin, 40, 184, 280, 281.
Denker, 46.
Le Dentu, 86, 184, 281, 284, 379.
Depage, 93, 184, 185.
Doederlein, 276.
Dona, 35, 137, 171, 181, 182, 228, 320, 330, 331, 370, 463, 547, 560, 562.
Drăghiescu, 524, 546, 550.
Drăghiescu şi Cristeanu, 33.
Duhrssen, 277.
Duma, 36, 38, 176, 229, 330, 334.
Durand, 140.
Durand şi Gayet, 191.

E

Eiselsberg, 278.
Ehrhardt, 277.
Ehrenfest, 187.
Elermann, 379.
Engelhardt, 186, 187.
Engelmann, 45.
Estor şi Peuch, 92.
Ettinger şi Cohn, 62.

F

Faure, 431.
Felizet, 378.
Fevrier, 476.
Fink, 287.
Fochier, 140.
Fort, 92.
Frank, 286.
Franke, 90, 188, 279, 285.
Fredet, 47.
Freund, 277.
Füth, 89, 187.

G

Gallet, 93, 184, 185.
Gangolphe, 140.
Gayet şi Bonnet, 46, 92.
Gayet şi Durann, 191.
Gerota, 136, 180, 230, 231, 234, 330, 334, 335, 524, 529, 550, 563.
Goilav, 544, 553, 555.
Goldberg, 89.
Goldmann, 235, 237, 279.
Goris, 185.
Gottstein, 277.
Goullioud, 140.
Grasmuck, 45.

Scanned with OKEN Scanner

Grohe, 89.
Grosse, 188.
Gubaroff, 88.
Guéniot, 47.
Guinard, 43, 87, 139, 283, 284, 381, 382, 428, 430.
Gussenbauer, 239, 279.

H

Hacker, 277.
Hagen, 239.
Hagler, 237.
Hahn, 187.
Hartmann, 42, 43, 139.
Hearn, 93.
Heidenhain, 237, 285.
Heimann, 90.
Helbing, 287.
Hendrix, 185.
Henle, 239, 277.
Herescu, 328, 330.
Hertzfeld şi Korte, 189.
Heusner, 279.
Hildebrand, 46, 279.
Hoehl, 186.
Hoeven, 190.
Hoffmann, 88.
Hofmeister, 279.
Honsel, 91, 236.
Houzel, 191.
Hristodorescu, 35.
Hugel, 188.
Hunner, 142.
Huppel, 189.
Hurdon, 143.
Hume, 46.

I

Imbert, 47.
Ionescu Th., 32, 33, 36, 37, 38, 79, 80, 81, 82, 83, 84, 135, 136, 137, 176, 177, 178, 179, 181, 182, 228, 229, 230, 232, 233, 234, 327, 328, 329, 330, 331, 519, 520, 521, 524, 542, 548, 551, 555, 556, 559, 561, 562.
Israel, 279.
Iterson, 93.

J

Jaboulay, 141.
Jahreiss, 45.
Jordan, 276.
Judet şi Quénu, 92.
Juvara, 145.

K

Kader, 239.
Kaefer, 88.
Karo, 90.
Kelling, 188, 278.
Kelly, 143.
Killian, 288.
Kirmisson, 281, 431, 525.
Klien, 190.
Koch, 89.
Kocher, 236, 279.
Kohlhard, 240.
König. 236, 237, 239.
Körte, 279.
Korte şi Hertzfel, 189.
Korteweg, 89.
Koslinsky, 354.
Kossmann, 190, 277.
Kramer, 285.
Kränzle, 91.
Kraske, 236.
Krause, 237.
Kreiss, 89.
Kronlein, 237, 238, 277, 278.
Kugel, 544, 545.
Kühne, 89.
Kümmell, 235, 277, 278.
Kuster, 235, 236.
Kustner, 45.
Kworostansky, 190.

L

Labadie-Lagrave şi Legueu, 384.
Lagrange, 86, 282.
Lanz, 46, 288.
Lapointe, 92.
Last, 45.
Launois, 138.

Scanned with OKEN Scanner

Lebrun, 185.
Legueu, 283, 379, 380, 382, 429, 527.
Lejars, 43, 87, 139, 183, 280, 283, 284, 378, 381, 430, 526.
Leon, 47.
Leonte, 79, 80, 81, 82, 176, 177, 181, 183, 518, 562, 563.
Leriche, 93.
Lewin, 45.
Lindfors, 187.
Linser, 91, 92.
Löbker, 278.
Loimann, 287.
Loison, 40, 44, 86, 87, 92, 140, 283, 479, 480, 526.
Lombard şi Sebileau, 86.
Loor, 92.
Lorenz, 288.
Lorthioir, 93.
Luksch, 89.

M

Manara, 191.
Manasse, 189.
Marchand G., 43, 139, 281, 282, 283, 379, 380, 429.
Mario, 191.
Martens, 89, 90.
Martin, 186, 277.
Marwedel, 91.
Mauclaire, 527.
Meerdervoort, 192.
Merkens, 237.
Metzulescu, 375.
Michaux, 40, 85, 87, 428.
Micholitsch, 45.
Michon, 47.
Miculicz, 239.
Mignon, 41, 281, 284, 431.
Milton, 93.
Mohaupt, 188.
Mole, 191.
Monod, 40, 41, 43, 138, 184, 281, 284, 378, 379, 430.
Monprofit, 191.
Montfort, 47.
Moser, 91.
Moulin, 46.
Mühsam, 90, 278.
Müller, 90.

N

Nanu G., 31, 32, 34, 83, 175, 176, 177, 180, 181, 231, 234, 334, 335, 520, 524.
Negruzzi, 18.
Nelaton, 40, 86, 139, 183, 280, 282, 283, 380, 382, 480, 525.
Nicolich, 47.
Nimier, 138, 480.
Nové-Josserand, 141.

O

Ollier, 48.
Olshausen, 278.
Oppel, 189.

P

Pagenstecher, 90.
Pontaloni, 191, 192.
Papanicol, 442.
Patel şi Thevenat, 192.
Payr, 279.
Pelicelli, 191.
Petersen, 238, 277.
Peuch, 92.
Peuch şi Estor, 92.
Peyrot, 41.
Phocas, 139.
Picqué, 42, 87, 140, 183, 184, 283, 479, 528.
Poirier, 44, 85, 86, 139, 184, 282, 283, 284.
Poncet, 429.
Popescu Al., 27.
Porak şi Reclus, 92.
Potherat, 40, 42, 87, 183, 281, 282, 284, 380, 381, 428, 429, 431.
Pousson, 380.
Pupovac, 288.
Puppel, 186.

Scanned with OKEN Scanner

Q

Quénu, 39, 40, 138, 184, 280, 282, 283, 378, 381, 429, 430, 526, 527.
Quénu şi Judet, 92.

R

Racoviceanu, 35, 136, 137, 138, 176, 177, 181, 182, 183, 228, 229, 231, 232, 234, 325, 327, 334, 519, 520, 554, 556.
Ranvier şi Cornil, 95.
Raskai, 45.
Rasumowsky, 189.
Reclus, 42, 139, 183, 281, 282, 283, 380, 382, 428, 480.
Reclus şi Porak, 92.
Recrink, 88.
Reger, 238.
Rehn, 237, 278.
Reinhard, 285.
Reinprecht, 89.
Reynaud şi Audibert, 93.
Reynier, 87, 183, 281, 378, 379, 428.
Ricard, 183, 184, 282, 381, 480.
Riche şi Tillaux, 46, 92.
Richelot, 282, 527.
Riedel, 237, 277.
Ringel, 238.
Ritter, 188.
Rochard, 43, 85, 139, 184, 282, 381, 382, 430, 479.
Rochet, 140.
Rolleston, 143.
Rosa, 191.
Rose, 89, 187, 288.
Rossi, 190.
Rotschild, 91.
Rotter, 279.
Routier, 39, 42, 44, 283, 284, 429, 430, 526.
Rouville, 432.
Rouvile şi Braquehaye, 95.
Ruotte, 140, 141.
Rydigier, 236.

S

Salitscheff, 285.
Samter, 278.
Scaduto, 192.
Schede, 279.
Schenk, 186.
Schgerning, 238.
Schmidt, 88, 90, 278, 288.
Schnitzler, 286.
Schönberg, 235.
Schuchardt, 276, 278.
Schultheiss, 236.
Schwartz, 42, 43, 44, 87, 139, 184, 281, 282, 283, 284, 382, 428, 430.
Sebileau, 40, 87.
Sebileau şi Lombard, 86.
Segond, 40, 183, 382.
Severeanu, 34, 177, 232, 324, 326, 330, 522, 544, 552, 557.
Simon, 239.
Sippel, 46, 285.
Sjöbring, 279.
Sneguireff, 190.
Southam, 46.
Sprengel, 278.
Staffel, 189.
Staicovicĭ, 481.
Stalper, 91, 278.
Stepkowsky, 192.
Suarez de Mendoza, 47.
Suter, 46.

T

Tedenat, 47, 92.
Terrier, 139.
Thevenat şi Patel, 192.
Thiery, 39, 87.
Thöle, 187, 188.
Tikhoff, 191.
Tillaux şi Riche, 46, 92.
Tilmann, 238, 240.
Toff, 23, 540.
Tuffier, 41, 42, 43, 44, 85, 87, 138, 140, 183, 184, 281, 282, 283, 380, 381, 382, 429, 430, 480, 525, 527, 528.
Turazza, 191.

Scanned with OKEN Scanner

U

Ulesko, 186.

V

Vaccari, 191.
Vallas, 140, 141.
Vanderlinden, 185.
Vasiliu, 424, 473.
Verneuil, 93.
Viannay, 93.
Vignard şi Villard, 46.
Vincent, 93.
Vitrac, 46.
Vries, 89.

W

Wagener, 89.
Walch, 280.
Walcker, 187.
Walther, 40, 41, 43, 85, 139, 184, 281, 282, 283, 381, 429, 431, 526.
Warszawski, 186.
Welis, 143.
Wertheim, 277.
Whigham, 142.
Wiebrecht, 88.
Wiener, 88.
Wolff 188, 278, 279, 287.
Wormser, 89.

Z

Zilocchi, 191.

TABLA DE MATERII

A

Abces în buton al peretelui abdominal, 178; — cranien, 46; — sub-frenic, 83, 179.
Achillitomia, 88.
Achondroplazie, 49.
Acidul carbonic în turburările menstruale, 287.
Actinomicoză, 557.
Adeno-lipomotoza simetrică, 527.
Adenom renal, 177, 179.
Ambliopie toxică, 89.
Amputație antiscafoi diană 41; — Chopart, 92; osteoplastică Bier, 39; subastragalienă, 429.
Anastomoza spino-facială, 189.
Anestezia generală 88, 239, 277, 285; — cu kelen 34, 334.
Anevrismul aorteĭ 142; — arterio-venos al carotideĭ 183; — arterio-venos al tibialeĭ 428; — subclaviereĭ 43, 184, 281.
Angiom 324, 429.
Anomalia bolteĭ palatine 379; — genitală 90
Antrax 480.
Anus iliac definitiv în stricturile necanceroase rectale 521.
Apă fiartă pentru distrugerea resturilor neoplazice 277.
Aparat în celuloid 93, 284; — pentru tamponarea cavităților, 524, 529; — termofor, 282.
Apendicita 33, 39, 41, 46, 86, 89, 93, 176, 183, 187, 263, 278, 288, 303, 431.
Arsuri ale gureĭ 90.
Arthrectomie 41.
Arthroliza în ankiloza cotuluĭ 278.
Arthrotomie în luxațiile vechĭ umerale 40.
Asepsia mânilor 90; peleĭ 188.
Avort 546.
Autoplastia epiploică 190; — fr ntală indiană 381.
Autoclav 430.

B

Bibliografie 95, 384, 432.
Bonturile de amputație la nivelul diafizeĭ 279.
Botriomicoza la om 286.
Buză de epure 330.

C

Calcul vezica 147, 87, 137, 230, 424; — salivar 563.
Cancer al apendiceluĭ 142; — al bontuluĭ cervical după histerectomie sub-totală 140; — intestinal 44, 280; — maxilaruluĭ superior 281; — mediastinuluĭ 235; al ovaruluĭ 92, 184, 281, 284, 527; — pancreasuluĭ 279, 554; — pleopelor 282; — prostateĭ 93; — rectal 139, 183; — sînuluĭ 135, 230, 333; — uterin 45, 91, 186, 276; — al veziculeĭ biliare 333, 429; pe dermoide 188
Castrația anexiaiă în salpingita supurată 329; — în tuberculoza testiculară 238.
Cateterismul ureteral 431, 525.
Celiotomia în contuziuni 139.

Chirurgia cordului 90; — renală 235; — splineĭ 476; — stomaculuĭ 88; — traumatismelor spinale 191.
Cholecistita calculoasă 87, 428, 431. 560, 561.
Cholangiostomia 191.
Chondro-sarcom al osuluĭ iliac 93.
Cifoză congenitală 90.
Ciroză epatică 40.
Cistocel în hernie crurală 181.
Cisto-fibrom al uteruluĭ 185.
Cistopexia în ipertrofia prostatică 235.
Cistorafia primitivă în talia ipogastrică 97.
Cistotomia suprapubică 191.
Ciupirea crurală a intestinuluĭ 430.
Cocaina în organism 240.
Colpo-perineorafie 93, 185.
Compresiunea intracraniană 240.
Congresul al XIV francez de chirurgie 476; — al XIV internaţional de medicină 383; — al XXX-lea al societăţeĭ germane de chirurgie 435, 276.
Consultaţiunĭ chirurgicale 95; — ginecologice 432.
Corp strein al abdomenuluĭ 41; — apendiceluĭ 43, 284; bronşelor 93, 184; — corduluĭ 189; — esofaguluĭ 40, 526; — pulmonuluĭ 480, 626; — stomaculuĭ 42; — veziceĭ 39, 192,
Coxa-vara 140.
Craniectomie 37, 542.
Crioscopia 92.
Cronica 383.

D

Deciduom 32, 190.
Degerăturĭ 188.
Degenerescenţa fibroasă a corpuluĭ tiroid 480.
Dezarticulaţia umăruluĭ 430.
Diastaza coloaneĭ vertebrale 379.
Diagnosticul secreţiunilor meibonĭene 554.
Difterie 546.
Dilataţia acută a stomaculuĭ 278.
Disjoncţiune juxta-epifizară a capuluĭ umeral 36, 91; — a tibieĭ 40.
Distopie testiculară 91.
Diverticul cecal herniar 91; — al luĭ Meckel 431.
Drenagiul cavităţeĭ peritoneale 187.
Durerĭ pelviene 190.

E

Ectokelostomie 46.
Ectopia testicululuĭ 93, 281, 429.
Ectropion 545.
Electrizarea corduluĭ 185.
Elefantiazis al penisuluĭ 282.
Eliminarea cloroformuluĭ prin rinichiŭ 89.
Emasculaţie eu evidarea pelvisnluĭ 80.
Embolia pulmonară în fibrom 62; — arterelor intestinale 286, 555.
Emicraniectomia în epilepsie 84, 332.
Enterectomia în hernie strangulată 81; — şi enterorafia 176, 185.
Enteroragiĭ în apendicectomiĭ 280; —după reducerea herniilor strangulate 287.
Epididimită gonococică 45, 93.
Epilepsie Jacksoniană 175, 525.
Esofagoscopia şi gastroscopia 288.
Eucainizare 287.
Evidarea pelvisuluĭ în cancer uterin 319.
Extirparea rotuleĭ 47.

F

Fapte şi observaţiunĭ 27, 71, 158, 273, 320, 370, 414, 468.
Feropirina 23.
Ferestrĕul filiform 93, 184, 185.
Fibrom al ligamentuluĭ larg 184; — al ligamentuluĭ rotund 87; — uterĭn 44; — uterin şi diabet 45.
Fibro-sarcom al cordonuluĭ 191; — al ovaruluĭ 473.
Filtru Chamberland 87.
Fire rezorbabile 229, 237.
Fistulă a buzeĭ inferióre 553; — branchială 136; — a canaluluĭ luĭ Stenon 139; — intestinală 41; — recto-vaginală 45; — uterină 186; — vezico-vaginală 330.
Flebita veneĭ faciale 87; — sifilitică 34.
Flegmon lignos 90; — peri-esofagian 277.
Formaţiunĭ epitaliale în uter infantil 186.
Fractura astragaluluĭ 191; — călcâiuluĭ 288, 525; — craniuluĭ 85, 284, 378, 479; — coloaneĭ vertebrale 43; — Dupuytren 280; — epifizeĭ carpiene a radiuluĭ 189,

379;—femuruluĭ 284,552;—gambeĭ 88, 526;— ireponibilă 91; — maxilaruluĭ superior 92; — miculuĭ tubercul al umăruluĭ 288; — rotuleĭ 88, 140, 141, 184, 281; — tibieĭ 93; — umăruluĭ prin armă de foc 183, 282.

G

Gangrena diabetică şi amputaţia 86; — puerperală 89; — spontanee 287.
Gastro-enterostomie 42, 429.
Gastrotomie 46, 91, 284.
Genunchiu-valg 40.
Glutolul 354.
Grefa ovaruluĭ 191;--Thiersch 86, 89, 181; — tiroidiană 84; — de kist idatic 523.
Gura primitivă perzistentă 91.
Guşa 236, 543; plongeantă 36; basedowizată 551.

H

Halux-valgus 330.
Hematosalpinx 42, 140.
Hematodiagnostic în cancer 43, 44.
Hemopneumotorax 43.
Hemoroizĭ 182.
Hemostaza ficatuluĭ 41, 86; — preventivă în amputaţiuni 190, 191.
Heredo-contagiune tuberculoasă 38.
Hernie crurală apendiculară 40; — diafragmatică 320, 331; — inguinală 27, 138, 143, 176; — obturatoare 47; — ombilicală 45, 80; — vezicală 47, 192.
Hidrocel 18.
Hidronefroză 429, 431.
Higroma polikistic 381.
Histerectomie abdominală în anexite supurate 228, 543; — în sarcină pentru strâmtorare cicatricială a vaginuluĭ 284. u
Histogeneza cancer luĭ 277.

I

Idrocefalia 429.
Incizia crucială supra-simfizienă 89.
Incluzie fetală în mezocolon 279.
Incrustare calcară a uretreĭ 480.
Infecţia puerperală şi histerectomie 33, 87, 139, 183, 184; — uretreĭ 47.
Intervenţiunile biliare pe cale duodenală 192.
Intubaţia 287.
Inversiunea uterină 123.
Ipertrofia mamelelor 45; — prostateĭ 140.

K

Kist apendicular 42; — al buzelor micĭ 190;— dermoid al ovaruluĭ 87,281,284,380;—dermoid al glabeleĭ 544, 555 — al ovaruluĭ 83, 84, 89, 140; — al ovaruluĭ cu pedicul răsucit 177; — mucoid aĭ foseĭ canine 188; — papilar al ovarului 47, 92, 273; — în resturĭ ovariene 187;—sebaceu 381.
Kist idatic 90; — al bazeĭ gâtuluĭ 39; — al bazeĭ limbeĭ 40; — al basinuluĭ 183;—al creeruluĭ 137, 178;—al ficatuluĭ 281, 283, 284, 431, 518, 521;—al regiuneĭ maseterine 381; — al rinichiuluĭ 181, 379.; — al splinei 563.

L

Laparotomia în peritonita tuberculoasă 187; — vaginală conservatrice 277.
Laringectomie 189.
Legătura aorteĭ abdominale 46, 92; — vaselor splineĭ 1.
Leontiază 288.
Limfadenom al mediastinuluĭ 86.
Limfo-sarcom 141.
Lipom intra-articular 87.
Lipsurĭ congenitale osoase 188.
Litotriţie 429.
Lucrărĭ originale 1, 49, 97, 145, 193, 289, 337, 385, 433, 481, 529
Luxaţia astragaluluĭ 526;—şi fracturĭ rare 188; — genunchiuluĭ 138;—maxilaruluĭ inferior 285; — osuluĭ mare de la mână 525; — metatarsuluĭ 429; — radiuluĭ 284;—scafoiduluĭ şi semi-lunaruluĭ 189;—tendonilor peronieri 88; —umăruluĭ 43; —vertebrală 89.

M

Maladiile de la Berck sur Mer 95.
Manual de histologie patologică 95.
Masagiul inimeĭ 93.
Mastită 90.

Mastoidită 90, 375.
Mână strâmbă 141.
Mixom al maxilaruluĭ 141,
Mola idatică 190.
Moluscum pendulum 87.
Moarte fetală în sarcină 92 ; —sub cloroform 184.

N

Necrolog 48.
Nefrectomie 88, 140, 544 — transperitoneală pentru fistulă uretero vaginală 233; - în tuberculoza renală 480.
Nefropexie 328.
Nefritele infectioase şi tratamentul lor chirurgical 380.
Neoplasmele veziceĭ 236.
Nevrectomie în nevralgiĭ faciale 380.
Nirvanina 379.

O

Obstrucţia nasuluĭ 47.
Ocluzie intestinală 91, 182, 283, 463.
Operaţia cezariană 286; — ginecologică 442;—luĭ Kroenlein 158;—plastică în desvelirea penisuluĭ şi a scrotuluĭ 239.
Osteo-artropatie nervoasă 140.
Osteo-malacie 46, 92.
Osteo-mielita 90 ; — coloaneĭ vertebrale 288; —juxtaepifizară simetrică 180.

P

Pancreatită emoragică acută 187.
Papilom al basinetuluĭ 191; — al conjonctiveĭ 481.
Paralizia motoruluĭ ocular comun 191.
Parasiţiĭ canceruluĭ 279.
Pastile de săpun 43.
Pensă 191.
Peritiflită 46.
Peritonită pneumonică 185; —prin perforaţie în febra tifoidă 40, 41, 43, 44, 87, 92; — tuberculoasă 45.
Picior plat valg dureros 93.
Pio-apendix 139.
Pio-nefroză 37.
Plagă a artereĭ axilare 280 ;—prin armă de foc 31, 40, 238 ;—prin împunsătură a corduluĭ 187, 191, 281 ; — penetrantă abdominala 85, 139, 178, 325, 551;—penetrantă a craniuluĭ 479, 528 ; — penetrantă a rachisuluĭ 479 ; — tăiată a abdomenuluĭ 43 ; —a veziceĭ în herniotomie 89.
Plastie osoasă cr nienă 89.
Pneumonia în laparotomiĭ 277.
Pneumotomie 89.
Prolaps rectal 43.
Prostatectomie 525, 526, 527.
Protargolul 45.
Proteza în gastro-enterostomia 188
Puncţia lombară 430.
Pulsul 550.

R

Rachicocainizare 47, 185, 281, 282, 283, 380, 381, 382, 428, -31, 527, 556; —în obstetrică 92.
Radiografiĭ 93, 139, 431 ; — stereoscopice 184.
Reducerea sângerândă a fracturilor 380.
Rectită gonococică 90.
Retroversiune şi vaginism 84.
Rezecţia cotuluĭ 379 ; — epididimuluĭ 192 ; — ficatuluĭ 191 ; — ganglionuluĭ luĭ Gasser 237, 281;—peroneuluĭ 138; —totală bilaterală a simpaticuluĭ cervical în gușă exoftalmică şi epilepsie 149, 193, 240, 241, 289, 337, 385, 521, 562;—umăruluĭ 44, 184, 281;—veneĭ safene interne 523.
Revista ziarelor streine 45, 88, 142, 186, 285.
Rhinoplastie 86, 480 ; — în acnea ipertrofică 191.
Rinichiu kistic 90;—mobil 47, 282.
Ruptura bicepsuluĭ 92 ; — muşchiuluĭ aductor 380, 431 ; —perineuluĭ 192 ; — rinichiuluĭ 430; —splineĭ 86, 139, 381 ; — subcutanată aponevrotică 382 ; — tendonuluĭ rotulian 92 ; — uretreĭ 381 ; — uteruluĭ 33, 82, 190, 227, 547 ; —veziceĭ 429.

S

Sarcina extra-uterină 41, 93, 183, 185, 186, 192, 228, 331, 528 ;— şi fibrom 43.
Sarcom renal 281.

Sciatică 379.
Scolioza la adolescenți 191.
Scurtarea flexorilor degetului 141.
Sectio cesarea vaginală 286.
Secțiunea canalului toracic 187.
Serul wlaeff în cancer 87, 138.
Simfiză stafilo-laringee 140.
Simfizeotomie 35, 433.
Sinovita tecelor tendonilor radiali 145.
Smulgerea nervului, 34.
Societăți savante 31, 79, 135, 175, 227, 276, 324, 378, 428, 479, 518, 542; — de Chirurgie din București 31, 79, 135, 175, 227, 324, 518, 542;—de Chirurgie din Bruxelles 184: -- de Chirurgie din Lyon 140; — de Chirurgie din Paris 39, 85, 138, 183, 280, 378, 428, 479, 525, 541.
Sonda ureterală în fistule renale 192; — uterină 540.
Spina bifida 184, 281, 284.
Splenectomia 231, 232, 330, 414, 431, 468, 519, 542, 544.
Splenomegalie 33.
Stenoza pilorică necanceroasă 37.
Sterilizarea soluțiilor de cocaină 139; — sondelor de gumă 430.
Strictura esofagului 47, 188; — faringelui 140; — rectală cicatricială 522; — uretrală 90.
Strivirea piciorului 90.
Supurațiuni renale 281.
Sutura corneei 47;—nervoasa 280, 281;—intestinală cu agrafe Michel 430.

T

Tabes 83.
Talus valgus paralitic 86.
Tamponarea cavităților, 529.
Tetanie histerică în lehuzie 117.
Tetanos 378, 381.
Torsiunea anexială 35, 92, 171;— apendicelui 284.
Torticolis congenital 90, 92.
Tracheotomie în difterie 93.
Tratamentul cheloidelor 279; — cordonului ombilical 186; — ectaziei gastrice 333; — fracturelor complicate 188; —kistelor idatice 189; — luxațiilor învechite 279; — medico-chirurgical în ginecologie 384; — plăgilor infectate 236; — pseudo-artrozelor 89; — retro-flexiunei uterului 286; — stricturilor rectale 431.
Traumatismele craniului 324.
Tuberculoza ceculuĭ 177, 188, 331, 370;—degetelor 191;— genitală 46; — penală 47; — sînului 43, 179.
Tumori benigne ale limbei 429;— cerebrale 237;— alaringelui maligne și tratamentul lor cu chinină 138; — erectile 36, 71; — ovarice pseudo-intraligamentare 186;—osoase ale inguinei 381; — rare ale corpului tirad, 381, 428, 429; — retro-oculare 79; pelviană la bărbat 555; — sacrale 91; sacro-coccigiene 493, 533; — tuberculoase pe torace 136.
Turburări pchisice post-operatorii 187.

U

Ulcer al stomacului 46, 81, 189; simplu al duodenului 522.
Uranoplastia 278.
Uretrocel 162.
Uretrotom 47.
Uretero-colostomie 284.
Ureterorafie 88.
Uretrotomie internă 89.
Uretro-prostatită 47.
Urotropina 46.
Uter bicorn 331.

V

Varice limfatice ale cordului 140; ale inguinei 140; — ale membrului inferior, 544.
Varicocel 180.
Varsături după anestezia generală 45;—incoercibile la sugaci 278.
Ventrofixația temporară 285.
Vicii de conformațiuni 89.
Volvulus 522.



Scanned with OKEN Scanner